



ESCUELA PROFESIONAL DE TECNOLOGÍA MÉDICA

AREA DE RADIOLOGÍA

UTILIDAD DE RENOGRAMA CON TEST DE FUROSEMIDA Y LA ECOGRAFÍA RENAL EN EL DIAGNÓSTICO DE HIDRONEFROSIS EN PACIENTES CON UROPATIA OBSTRUCTIVA QUE ACUDEN AL SERVICIO DE MEDICINA NUCLEAR DEL HNCASE AREQUIPA. MAYO 2014 -MAYO 2016

Bach. Delia Lima Cachi

Tesis presentada a la Universidad Alas Peruanas como requisito para obtención del Título de Licenciada en Tecnología Médica en el Área de Radiología.

Lima - Perú

2017

Lima D. 2017. **UTILIDAD DE RENOGRAMA CON TEST DE FUROSEMIDA Y LA ECOGRAFÍA RENAL EN EL DIAGNÓSTICO DE HIDRONEFROSIS EN PACIENTES CON UROPATIA OBSTRUCTIVA QUE ACUDEN AL SERVICIO DE MEDICINA NUCLEAR DEL HNCASE AREQUIPA. MAYO 2014 - MAYO 2016** / Universidad Alas Peruanas 95 paginas

Asesor: Fernando Florián Candela Cáceres: Licenciado en Tecnología en el área de radiología.

Disertación para la licenciatura en Tecnología Médica – UAP. 2017.

SE DEDICA ESTE TRABAJO:

Esta tesis se la dedico primeramente a mi Dios quién supo guiarme por el buen camino.

De igual forma, dedico esta tesis a mi madre que ha sabido formarme con buenos sentimientos y valores.

A mi hermano Cesar, Edgar que siempre han estado junto a mí y brindándome su apoyo, y ayudándome con los recursos económicos para seguir estudiando, muchas veces poniéndose en el papel de padre.

A mi familia en general, por brindarme su apoyo incondicional y por compartir conmigo buenos y malos momentos.

AGRADECIMIENTO

Agradezco a mi docente Lic. Fernando Florián Candela Cáceres por aceptarme para realizar esta tesis, bajo su apoyo y confianza en mi trabajo y su capacidad para guiar mis ideas.

Debo agradecer también de manera especial y sincera a mi docente Lic. Giovanna Rojas Cuadros, también por haberme facilitado siempre los medios suficientes para llevar a cabo todas las actividades propuestas durante el desarrollo de esta tesis, muchas gracias Lic. Giovanna Rojas Cuadros. Y a toda el área de medicina nuclear.

A la universidad alas peruanas y en especial a la facultad de tecnología médica que me dieron la oportunidad de formar parte de ella.

RESUMEN

Objetivo general Determinar la utilidad del renograma con test de furosemida y la ecografía renal, en el diagnóstico de hidronefrosis en pacientes con uropatía obstructiva que acuden al servicio de medicina nuclear del HNCASE Arequipa mayo 2014-mayo 2016. Material y métodos, el estudio fue explicativo, retrospectivo, transversal en 51 pacientes con diagnóstico clínico de hidronefrosis, litiasis renal sometidos a estudio de Renograma con Test de Furosemida y Ecografía. Los resultados muestran la impresión diagnóstica en el renograma con test de furosemida y ecografía del riñón derecho, mostrando que la ecografía diagnosticó principalmente hidronefrosis con 23 casos y el renograma diagnosticó 45 casos con hidronefrosis no obstructiva y 6 casos con hidronefrosis obstructiva. Es importante mostrar que 18 casos de ecografía normal presentaron hidronefrosis no obstructiva por renograma con test de furosemida; y en el riñón izquierdo, muestran que la ecografía diagnosticó principalmente hidronefrosis con 26 casos y el test de furosemida 44 casos de hidronefrosis no obstructiva y 7 casos de hidronefrosis obstructiva. En 15 casos de ecografía normal, el test de furosemida encontró 13 casos de hidronefrosis no obstructiva y 2 casos de hidronefrosis obstructiva. Y la conclusión principal es que el Renograma con Test de Furosemida es más útil que la ecografía para el diagnóstico de hidronefrosis, y es más específico permitiendo el diagnóstico de hidronefrosis obstructiva y no obstructiva.

Palabras clave: Renograma con test de furosemida, ecografía Renal, litiasis, hidronefrosis.

ABSTRACT

Aims to determine the usefulness of a renogram with furosemide test and renal ultrasound in the diagnosis of hydronephrosis in patients with obstructive uropath who attend the HNACASE nuclear medicine service Arequipa May 2014-May2016. In order to achieve the proposed objective, a retrospective, applied, cross-sectional, explanatory study was applied as a material and methods in 51 patients with clinical diagnosis of renal lithiasis who underwent a Renogram with Furosemide Test and Ultrasound.

The results of the problem show the diagnostic impression in the renogram with furosemide test and renal ultrasound of the right kidney, showing that ultrasound diagnosed mainly hydronephrosis with 23 cases and the renogram diagnosed 45 cases with non obstructive hydronephrosis and 6 cases with obstructive hydronephrosis. It is important to show that 18 cases of normal ultrasound showed non obstructive hydronephrosis by renogram with furosemide test; And in the left kidney show that the ultrasound mainly diagnosed hydronephrosis with 26 cases and the furosemide test 44 cases of non-obstructive hydronephrosis and 7 cases of obstructive hydronephrosis. In 15 cases of normal ultrasound, the furosemide test found 13 cases of non-obstructive hydronephrosis and 2 cases of obstructive hydronephrosis.

And the main conclusion is that the Renogram with Furosemide Test is more useful than the ultrasound for the diagnosis of hydronephrosis. is more specific allowing the diagnosis of obstructive and non-obstructive hydronephrosis.

Key words: Renogram with furosemide test, renal ultrasound, lithiasis, hydronephrosis

ÍNDICE

CARATULA	1
HOJA DE APROBACIÓN	2
DEDICATORIA	3
AGRADECIMIENTO	4
RESUMEN	5
SUMARY.....	6
CAPÍTULO I	11
MARCO TEÓRICO	11
1. PLANTEAMIENTO DEL PROBLEMA.....	11
1.1 PROBLEMA DE INVESTIGACIÓN.....	11
1.1.1. Descripción De La Realidad Problemática.....	11
1.1.2. Formulación del problema.....	13
1..1.3. Horizonte de la investigación.....	13
1.1.4. Justificación	14
1.2. OBJETIVOS.....	15
1.2.1. Objetivos generales	15
1.2.2. Objetivos específicos.....	15
1.3. VARIABLES.....	16
1.3.1. Identificación de variables.....	16

1.3.2. Operacionalización de variables	16
1.4. ANTECEDENTES INVESTIGATIVOS	17
1.4.1. Anivel Internacional	17
1.4.2. Anivel Nacional	18
1.4.3. Anivel Local	20
1.5. BASES TEÓRICAS	21
1.5.1. Anatomía del aparato urinario	21
1.5.1.1 Partes del riñón	23
1.5.1.2. Estructura de nefrona	24
1.5.2. Hidronefrosis	31
1.5.3. Uropatía Obstructiva	36
1.5.4 Medicina Nuclear	42
1.5.5. Gamma cámara	45
1.5.6. Renograma Isotópico	47
1.5.7. Ecografía	56
1.5.8. Ecógrafo	56
1.5.9. Ecografía Renal y Pelvico	57
1.6 HIPÓTESIS	62
1.6.1. Hipótesis Principal	62
1.6.2. Hipótesis Secundaria	62

CAPÍTULO II	62
2. PLANTEAMIENTO METODOLÓGICO	62
2.1. NIVEL, TIPO Y DISEÑO DE LA INVESTIGACIÓN	62
2.1.1. Nivel de la Investigación	62
2.1.2. Tipo de la Investigación	62
2.1.3. Diseño de la Investigación	63
2.2. POBLACIÓN, MUESTRA Y CRITERIOS DE SELECCIÓN	63
2.2.1. Población	63
2.2.2. Muestra.....	63
2.2.3. Criterios de Selección.....	63
2.3. TÉCNICAS E INSTRUMENTOS	64
2.3.1. Técnicas	64
2.3.2. Instrumentos.....	64
2.4. TÉCNICAS DE PROCESAMIENTO Y ANÁLISIS DE DATOS	66
2.4.1. Matriz de Base de Datos	66
2.4.2. Sistematización de Cómputo	67
2.4.3. Pruebas Estadísticas	67
CAPÍTULO III	68
3. RESULTADOS	68

3.1. RESULTADOS DE LA POBLACION	68
3.4.3. Discusión de Resultados.....	86
3.4.4. Conclusión.....	87
3.4.5. Sugerencias.....	88
4. REFERENCIA BIBLIOGRÁFICAS	89
Anexos	91
Anexo 1: Mapa de Ubicación	92
Anexo 2: Ficha de Recolección de Datos Gamma gráficos	93
Anexo 3: Instrumentó	94
Anexo 4: Matriz de Base de Datos por cada Instrumento.....	95

CAPITULO I

MARCO TEORICO

1. PLANTEAMIENTO DEL PROBLEMA

1.1. PROBLEMA DE INVESTIGACIÓN:

1.1.1. DESCRIPCIÓN DE LA REALIDAD PROBLEMÁTICA

Actualmente en Arequipa se viene realizando en el Servicio de Medicina Nuclear del HNCASE (Hospital Nacional Carlos Alberto Segúin Escobedo), estudios con isotopos radioactivos. Se administra al paciente, por vía intravenosa, la fuente radioactiva (el radiofármaco). Este isotopo se fija en el órgano diana y emite radiación gamma, la cual es detectada externamente por equipos especiales (gamma cámaras) y atendiendo de forma especializada ,principales áreas clínicas, desde el punto de vista diagnóstico dispone de técnicas de exploración a través de la imagen, que proporcionan información metabólica de los mecanismos que intervienen en la fisiopatología de la enfermedad y en el funcionamiento de los diferentes órganos, sistemas y en tratamientos de algunos tumores de forma paliativa.

El área de Medicina Nuclear del HNCASE, cuenta con un equipo de gamma cámara de doble cabezal marca SIEMENS modelo E.cam, y una gamma cámara portátil marca centinela (equipo empleado en cirugía para identificar y extraer el ganglio centinela) y un capturador de yodo para los casos de cáncer de tiroides.

La uropatía obstructiva es frecuente y común, se ve en todas las edades. La hidronefrosis ha sido un hallazgo en las necropsias de los adultos del 3,5 al 3,8 % y en el 2 % de los niños por anomalías congénitas.

En base a esto nace el interés por realizar una investigación sobre la utilidad de renograma con test de furosemida y la ecografía renal en el diagnóstico de hidronefrosis en pacientes con uropatía obstructiva.

El renograma con test de furosemida consiste en diagnóstico de hidronefrosis, útil para distinguir si la vía dilatada está obstruida o no, el cual es ampliamente aceptado y es utilizado frecuentemente en pacientes con diagnóstico de hidronefrosis en pacientes con uropatía obstructiva.

Es un estudio fisiológico y funcional, que estima la capacidad renal de responder a una sobrecarga de volumen de orina inducida por la administración de un diurético furosemida. MAG3-Tc99m y DTPA-Tc99m proporciona información simultánea sobre la función renal relativa y el drenaje del tracto urinario.

La ecografía renal es una exploración que solo tiene un carácter morfológico y no funcional porque no informa de la función renal, pero nos da datos indirectos de la misma como es la existencia o no de dilatación de la vía excretora.

1.1.2. FORMULACIÓN DEL PROBLEMA

A. PROBLEMA PRINCIPAL

- ¿Qué método es más útil en el diagnóstico de hidronefrosis en pacientes con uropatía obstructiva que acuden al servicio de Medicina Nuclear del HNCASE Arequipa mayo 2014-mayo2016?

B. PROBLEMAS SECUNDARIOS

- ¿Cómo es el renograma con test de furosemida en el diagnóstico de hidronefrosis en pacientes con uropatía obstructiva que acuden al servicio de Medicina Nuclear del HNCASE Arequipa, mayo 2014- mayo 2016?
- ¿Cómo es la ecografía renal en diagnóstico de hidronefrosis en pacientes con uropatía obstructiva que acuden al servicio de Medicina Nuclear del HNCASE Arequipa mayo 2014-mayo 2016?

1.1.3. HORIZONTE DE LA INVESTIGACIÓN

- A. Campo : Ciencias de la Salud.
- B. Área : Tecnología Médica Radiología.
- C. Línea : Medicina Nuclear.
- D. Especificación del problema: renograma con test de furosemida o la ecografía renal.
- E. Problema de investigación: ¿Qué método es más útil en el diagnóstico de hidronefrosis en pacientes con uropatía obstructiva que acuden al servicio de Medicina Nuclear del HNCASE Arequipa mayo 2014-mayo 2016?

1.1.4. JUSTIFICACIÓN

En la actualidad existen estudios sobre renograma con test de furosemida, y/o ecografía, con diagnóstico de hidronefrosis en pacientes con uropatía obstructiva, del HNCASE.

Esta investigación será útil para que el profesional médico nefrólogo pueda diagnosticar con mayor precisión la hidronefrosis en pacientes con uropatía obstructiva, utilizando renograma con test de furosemida y/o ecografía renal.

Pertinencia, ya que el estudio de renograma con test de furosemida corresponde al área de tecnología médica en su especialidad de medicina nuclear e imagenología.

Trascendencia, ya que los resultados de este estudio permitirá analizar la calidad diagnóstica de cada variable en cuanto al diagnóstico de hidronefrosis.

Es factible, porque se analiza los exámenes de renograma con test de furosemida y la ecografía renal en pacientes en la ciudad de Arequipa y se tiene las facilidades de ingreso al HNCASE y al servicio de Medicina Nuclear.

1.2. OBJETIVOS

1.2.1. OBJETIVO GENERAL

- Determinar cuál de los métodos utilizados en el estudio es de mejor utilidad en el diagnóstico de hidronefrosis en pacientes con uropatía obstructiva que acudieron al servicio de medicina nuclear del HNCASE Arequipa mayo 2014-mayo 2016.

1.2.2. OBJETIVOS ESPECÍFICOS

- Analizar el renograma con test de furosemida en el diagnóstico de hidronefrosis en pacientes con uropatía obstructiva que acuden al servicio de medicina nuclear del HNCASE Arequipa mayo-2014- mayo 2016
- Evaluar la ecografía renal en el diagnóstico de hidronefrosis en los pacientes con uropatía obstructiva que acuden al servicio de medicina nuclear del HNCASE Arequipa mayo 2014- mayo 2016.

1.3. VARIABLES

1.3.1. IDENTIFICACIÓN DE VARIABLES

a. Variable1:

Renograma con test de furosemida, es un estudio de la función renal, realizando un diagnóstico diferencial entre dilatación y obstrucción en las vías excretoras mediante la administración de un diurético (furosemida) en pacientes con el diagnóstico de hidronefrosis.

b. Variable2:

Ecografía renal, es un examen no invasivo en el cual se pasa sobre el área del riñón un transductor que produce ondas sonoras que rebotan contra el riñón y transmiten la imagen del órgano a una pantalla.

1.3.2 OPERACIONALIZACIÓN DE VARIABLES

VARIABLES	INDICADORES	SUBINDICADORES	ÍTEM	INSTRUMENTO
RENOGRAMA CON TEST DE FUROSEMIDA	Concentración De Radiofármaco	Dudoso	1.1	Ficha Observacional
		Adecuado		
		Inadecuado		
	Excreción Del Radiofármaco	Adecuado	1.2	Ficha Observacional
		Inadecuado		
		Dudoso		
	Test de Furosemida	Positivo	1.3	Ficha Observacional
		Negativo		
Impresión Diagnóstico	Hidronefrosis obstructiva	1.4	Ficha Observacional	
	Hidronefrosis no obstructiva			
ECOGRAFÍA RENAL	Litiasis	Ausencia	2.1	Ficha Observacional
		Presencia		
	Hidronefrosis	Ausencia	2.2	Ficha Observacional
		Presencia		
	Impresión Diagnóstico	Normal	2.3	Ficha Observacional
		Litiasis		
Hidronefrosis				

1.4 ANTECEDENTES INVESTIGATIVOS.

1.4.1 A Nivel Internacional

Calvo Gómez, Amparo-Rodulfo,(2011) **publico respuesta a la furosemida en niños con hidronefrosis: comparacion entre renograma diurético y bioquimica urinaria**, estudio prospectivo, Departamento de Medicina Universidad de Oviedo,2011 , Resultados: Se estudiaron 42 pacientes con el diagnóstico de hidronefrosis, la respuesta a la adiministracion de furosemida durante el renograma diurético en niños fue diferente, en intensidad y en su cronología, cuando se clasifican los pacientes en función del tiempo medio de eliminacion del isotopo. La respuesta en eliminacion de agua y electrolitos fue menor en el grupo doble obstructivo respecto al no obstructivo,ocupando en el obstructivo unilateral una posicion intermedia, los iincrementos de las excreciones fraccionales de sodio, potasio, cloro del aclaramiento osmolar, del índice de excreción de magnesio, del volumen por ciento y la disminucion del pH urinario tras la administracion de furosemida con respecto a la orina basal son útiles para discriminar entre pacientes con y sin obstruccion bilateral de la via urinaria. Del mismo modo esta respuesta a la furosemida fue mas retrasada en el grupo doble obstructivo.El aclaramiento osmolar y la excreción fraccionada de sodio son las varialbes con mayor capacidad para discriminar pacientes con doble obstruccion de la via urinaria.

Conclusión: tanto las características de la bioquímica urinaria basal como las modificaciones secundarias a la administración de furosemida pueden ser útiles para discriminar entre los pacientes con o sin obstrucción bilateral de la vía urinaria (2).

1.4.2 A Nivel Nacional

Dra. Rosana Flores Tipismana (2011) publicó **Valoración del ultrasonido modo b y doppler en el estudio de hidronefrosis obstructiva y no obstructiva con relación al renograma isotópico y test de furosemida**, prospectivo, Lambayeque, Hospital Nacional Almanzor Aguinaga Asenjo -ESSALUD, 2011.

Resumen: La hidronefrosis constituye una patología frecuente dentro del campo urológico. La complejidad de esta patología radica en la determinación de la real dilatación versus obstrucción.

Este estudio trató de investigar prospectivamente las características ecográficas de la hidronefrosis en población adulta sintomática del Hospital Nacional Almanzor Aguinaga Asenjo-ESSALUD. El objetivo general de la presente investigación fue determinar el valor del ultrasonido en modo B y doppler en el estudio de hidronefrosis, en base a los índices de resistencia con relación al estudio de renograma isotópico y test de furosemida para lo cual se realizó un estudio descriptivo correlacional.

Según diseño muestral el tamaño de la muestra resultó 50 pacientes con el diagnóstico de hidronefrosis haciendo un total de 100 unidades renales que incluían a todos los pacientes mayores de 12 años con diagnóstico ecográfico inicial de hidronefrosis o hidroureteronefrosis con

exámenes complementarios de renograma isotópico y test de furosemida, fueron excluidos todos aquellos casos con patologías que podían alterar el índice de resistencia.

Los indicadores ecográficos en modo B más importantes encontrados fueron el diámetro longitudinal promedio (que para el riñón derecho fue $108.98 \text{ mm} \pm 16.28$ y de $118.25 \text{ mm} \pm$ para el riñón izquierdo), el grosor del parénquima renal (en valores promedios fue de $15.29 \text{ mm} \pm 4.41$ para el derecho y de $16.45 \text{ mm} \pm 4.67$ para el izquierdo) el cociente córtico medular en valores promedios de $0.51 \pm 0,2$ para el derecho y de 0.5 ± 0.24 para el izquierdo, lo que representa que el 66% fueron normales, 32% con cociente córtico medular disminuido y 2% incrementado. El grado de ecogenicidad cortical (76.40% de riñones derechos y el 70.91% de los riñones izquierdos presentaban algún grado de alteración).

No existe diferencia significativa entre los grados de hidronefrosis para ambos riñones, la mayor distribución porcentual se ubicó en el grado I (42%) y la menor en el grado IV (4%), con predominancia del lado izquierdo (48%). El índice de resistencia de las arterias interlobares de riñones hidronefróticos fue como promedio para el riñón derecho de 0.73 ± 0.078 y 0.75 ± 0.08469 para el izquierdo. La ecogenicidad cortical muestra escaso grado de correlación con la función renal relativa en ambos riñones, de grado considerable de relación presenta el grosor parenquimal y el cociente córtico medular con la función renal relativa y excelente correlación entre el índice de resistencia con la función renal relativa. No se halló correlación entre el índice de resistencia de arterias

interlobares y el grado de Hidronefrosis de ambos riñones, El índice de resistencia se correlaciona con el valor de T ½ del renograma isotópico. Pacientes que presentan un T ½ obstructivo muestran valores de índice de resistencia mayor de 0.71 y los que presentan T ½ no obstructivo se correlacionan con índices de resistencia menores de 0.7.

La sensibilidad de la determinación ecográfica del índice de resistencia mayor de 0.7 para la hidronefrosis obstructiva en el presente estudio fue de 80.4%, especificidad de 81.5%, VPP: 75.55%, VPN: 85.5%, Exactitud de 81.1%, Índice Kappa: 0.61 (3).

1.4.3 A Nivel Local

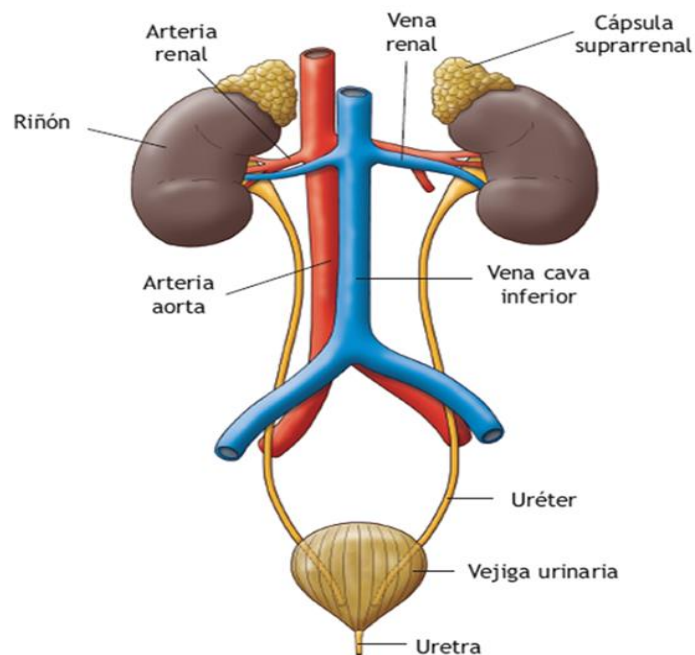
No se encuentra

1.5. BASES TEÓRICAS

1.5.1 Anatomía del aparato urinario

El aparato urinario está formado por los riñones, los uréteres, la vejiga urinaria y la uretra. Entre otras funciones, es el encargado de liberar al organismo de las sustancias tóxicas y de desecho, producidas en el metabolismo celular, que se acumulan en el torrente circulatorio, eliminándolas al exterior a través de la orina.

La orina es secretada constantemente por cada riñón y recogida por la pelvis renal, de ahí pasa a los uréteres para llegar a la vejiga, donde se acumula hasta ser eliminada a través de la uretra (4).



a. Los riñones

El riñón es un órgano par con forma de frijol y de color rojo violáceo, que está situado en las fosas lumbares, detrás del peritoneo, y a ambos lados de la columna, aproximadamente entre la duodécima vértebra dorsal y la tercera vértebra lumbar. Aunque su localización es simétrica, el riñón derecho está un poco más bajo que el izquierdo debido a que se encuentra situado debajo del hígado. En adultos, cada riñón tiene una longitud de unos 12 cm, una anchura de 7 cm, 3 cm de grosor y un peso de 150 gramos, aproximadamente.

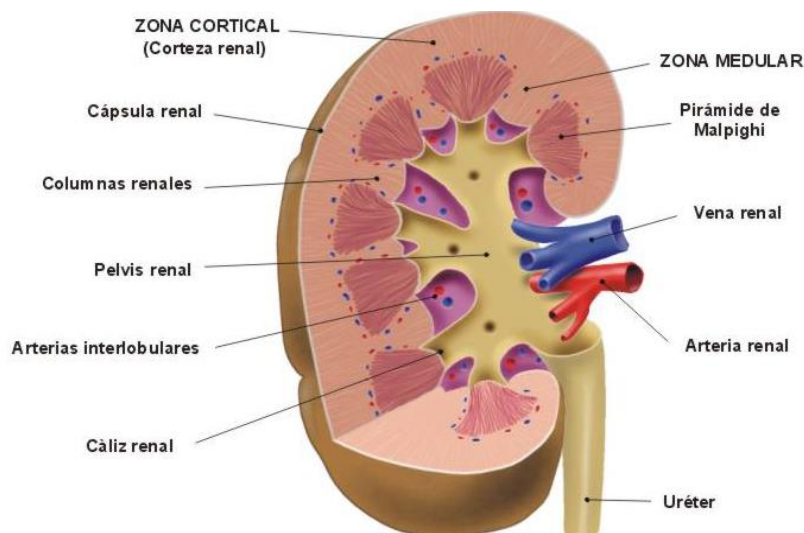
Cada riñón está directamente conectado al sistema circulatorio a través de una arteria y una vena, que en ambos casos se denominan renales, y se bifurcan directamente de la aorta y de la cava inferior, respectivamente. Los riñones están separados de los órganos vecinos por una capa de tejido graso, la cápsula adiposa renal, que los protege de los golpes y los movimientos bruscos, así como por una capa de tejido conjuntivo. En la parte superior de cada riñón encontramos la cápsula suprarrenal, que tiene una importante función endocrina (5).

1.5.1 .1 Partes De Un Riñón

Macroscópicamente

- a. Zona cortical: es una región que contiene unas estructuras denominadas corpúsculos renales.
- b. Zona medular o región central del riñón: está formada por las pirámides de Malpighi, constituidas a su vez por un conjunto de túbulos microscópicos.
- c. Cálices menores: es el lugar donde desembocan cada una de las pirámides.
- d. Cálices mayores: están formados por la unión de dos o más cálices menores.
- e. Pelvis renal: es una estructura en forma de embudo, formada por la unión de los cálices mayores, que comunica con el uréter.

La porción inferior de la médula renal comunica con el cáliz renal, este con la pelvis renal y esta última, con el uréter (5) .



1.5.1 .2 La Estructura de una Nefrona

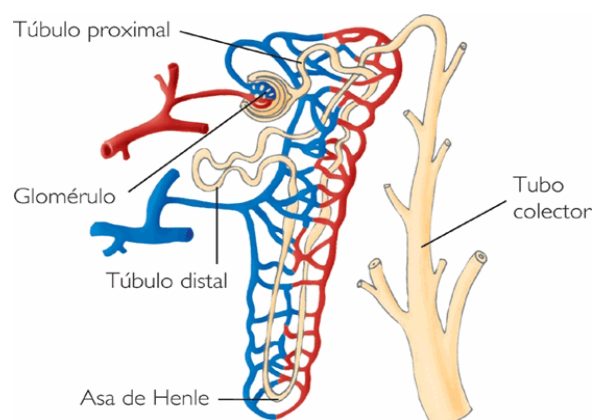
Microscópicamente

La unidad funcional del riñón es la nefrona, que es la responsable de la purificación de la sangre.

Los dos riñones juntos contienen alrededor de 2 400 000 nefronas y cada una de ellas es capaz de formar orina por sí sola.

Cada nefrona está compuesta por el corpúsculo renal y el sistema tubular:

- a. El corpúsculo renal: está formado por una densa red de capilares sanguíneos denominada glomérulo de Malpighi y una cápsula que lo rodea llamada cápsula de Bowman.
- b. El sistema tubular. De la cápsula de Bowman parte un túbulo largo en el que se pueden distinguir tres zonas: el túbulo contorneado proximal, el asa de Henle y el túbulo contorneado distal.
- c. Este último desemboca en el túbulo colector, que reúne líquidos de varias nefronas. Los diversos túbulos colectores se unen hasta desembocar a través de la papila renal en el cáliz menor, por donde se elimina la orina (5) .



b. Los uréteres

Los uréteres son pequeños conductos constituidos por músculo liso que se originan en la pelvis renal y se dirigen hacia abajo para penetrar unos centímetros en la vejiga, tiene una longitud de unos 25cm.

c. Vejiga Urinaria

La vejiga urinaria es un órgano hueco constituido por músculo liso, situado en la parte inferior del abdomen, detrás del pubis, y es el lugar donde se almacena la orina (5).

d. La uretra

La uretra es un conducto fibromuscular que lleva la orina desde la vejiga hasta el exterior. En la mujer, mide entre 2,5 y 6 cm de longitud y constituye un conducto exclusivamente urinario que termina en el vestíbulo, por delante del orificio vaginal. En el hombre, la uretra mide entre 15 y 20 cm y es un conducto urogenital que expulsa al exterior tanto la orina como el líquido seminal (5).

e. La Circulación Renal

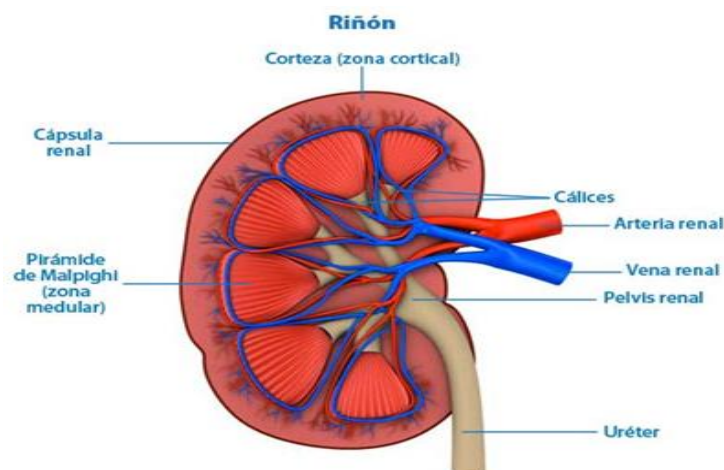
La sangre llega al riñón por la arteria renal, una rama de la aorta, a través del hilio y se ramifica en su interior.

Tras sucesivas ramificaciones, cada nefrona recibe una rama arterial, la arteriola aferente, que forma un ovillo capilar, el glomérulo renal o de Malpighi, en contacto con la cápsula de Bowman.

La arteriola eferente sale de la cápsula de Bowman y se dirige hacia el sistema tubular formando la red de capilares peritubulares, que rodean los túbulos que forman la nefrona (5).

En esta zona se produce el intercambio de sustancias entre los túbulos y los capilares para eliminar las sustancias de desecho a través de la orina y mantener el equilibrio hidroelectrolítico en el organismo.

Finalmente, los capilares peritubulares forman vénulas que desembocan en la vena renal, que sale del órgano a nivel del hilio y drena en la vena cava inferior. En este proceso, los riñones reciben alrededor de 1,2 litros de sangre por minuto (5) .



F. FORMACIÓN DE LA ORINA

Mediante la formación y excreción de la orina conseguimos depurar la sangre de sustancias de desecho y mantener los líquidos y electrolitos de nuestro organismo en niveles adecuados para su buen funcionamiento. En la formación de la orina se distinguen cuatro etapas: la filtración, la reabsorción, la secreción tubular y la excreción (5).

a. La filtración

Es el paso de sustancias de desecho, agua y sustancias útiles desde los capilares del glomérulo a la cápsula de Bowman. Es un proceso pasivo por diferencia de presión entre los dos lados de la membrana del capilar sanguíneo.

La membrana glomerular es impermeable a las proteínas plasmáticas, de ahí que el resultado del filtrado glomerular sea prácticamente igual al plasma sin proteínas. Este filtrado primario es de 180 litros al día entre los dos riñones y va avanzando por el sistema tubular, donde se realizan el resto de los procesos (5).

b. La reabsorción

Es el transporte de sustancias, tanto agua como solutos, que se habían filtrado en el glomérulo desde la luz tubular hacia los capilares sanguíneos peritubulares.

c. La secreción tubular

Es el transporte activo de sustancias desde los capilares peritubulares de nuevo hacia los túbulos renales, para ajustar los niveles de iones y sustancias a las necesidades del organismo. El resultado de la secreción es la orina definitiva.

d. La excreción

La excreción de orina es el resultado de la filtración glomerular, excepto las sustancias reabsorbidas, y al que se le añaden las sustancias secretadas. El resultado final es un líquido muy rico en úrea y ácido úrico, dos sustancias muy tóxicas para nuestro organismo. De los 180 litros filtrados inicialmente solo se excretan en forma de orina 1,5 litros aproximadamente (5).

e. La orina

La orina es un líquido de color amarillo , debido a la presencia de un pigmento denominado urocromo, y más o menos transparente, aunque si existe infección o alcalinidad se vuelve turbia.

La intensidad del color depende de la concentración de las sustancias disueltas y puede variar dependiendo de la enfermedad que presente el paciente o de la ingestión de ciertos alimentos, drogas y tintes.

El olor es característico, debido a la presencia de ácidos volátiles, pero si permanece envasada cierto tiempo, desarrolla un olor a amoníaco por la descomposición de la úrea.

El olor puede variar con la presencia de infecciones, con enfermedades como la diabetes mellitus o con ciertos alimentos, como los espárragos.

La cantidad de orina diaria, que como hemos visto es aproximadamente de 1,5 litros, puede variar dependiendo de la ingestión de líquidos, la temperatura, el clima y el sudor.

Los niños excretan una cantidad menor, pero el volumen total es mayor en proporción con el tamaño del cuerpo (5) .

En condiciones normales, la composición de la orina es:

- Agua (entre un 90 y un 95 %).
- Urea (entre 20 y 30 g/día).
- Sodio (entre 60 y 80 mg/día).
- Proteínas, especialmente albúmina (unos 0,05 g/día).
- Creatinina (entre 600 y 1 200 mg/día) (5).

F. Funciones del Riñón

Pueden agruparse bajo distintas rubricas.

1. Eliminación de los residuos

Los residuos solubles del organismo (urea, ácido úrico, creatinina, etc.) son eliminados por el riñón que los concentra (6) .

2. Mantenimiento de la constancia del medio interior

Es el riñón que garantiza esta constancia regulando, el equilibrio hídrico el papel del riñón en la eliminación del agua es fundamental. Puesto que mantiene estable el capital hídrico del organismo (6) .

3. Función sintética y antitóxica

El riñón garantiza la síntesis de numerosos productos: síntesis del urocromo (pigmento amarillo de la orina), síntesis del ácido hipúrico a partir de compuestos tóxicos, síntesis de amoniaco, cuya eliminación se produce también en el mantenimiento del equilibrio ácido básico.

El riñón quita del organismo los productos tóxicos. Numerosos productos medicamentosos (antibióticos) o incluso venenos son eliminados por los riñones (6) .

4. Regulación de la tensión arterial

Toda disminución de la presión arterial intrarrenal (shock, hemorragia, deshidratación severa, estenosis de la arteria renal) implica una insuficiencia del riego arterial del riñón (isquemia renal) que causa la secreción por el riñón de una sustancia especial, la renina.

La renina es elaborada por el aparato yuxtaglomerular. Este está constituido por tres elementos: la mácula densa (segmento inicial del túbulo distal cercano al polo vascular del glomérulo), la arteria correspondiente del glomérulo, uniendo a la mácula densa, cuyas células tienen un aspecto especial (granos de secreción), y finalmente las células interpuestas entre los dos elementos anteriores (6).

La renina liberada en la sangre que circula reacciona con una sustancia contenida en el plasma, el angiotensinógeno, según las siguientes reacciones:

Renina + angiotensinógeno = angiotensina I

Angiotensina I + enzima= angiotensina II

La angiotensina II tiene dos propiedades fundamentales:

- Es la más potente de las sustancias hipertensivas actualmente conocidas (es siete veces más activa que la noradrenalina).
- Controla la secreción de la aldosterona y se produce por lo tanto por su intermediario en el metabolismo hídrico y sódico del organismo.

5. Función Hematopoyética

El riñón elabora una sustancia que estimula la elaboración de los glóbulos rojos por los órganos hematopoyéticos, esta sustancia se llama eritropoyetina (6) .

1.5.2. HIDRONEFROSIS

Anatomía patológica

Es una fase temprana de la hidronefrosis, el hallazgo principal es la dilatación de los tubos colectores, seguida de la dilatación de los túbulos contorneados proximales y distales, con el tiempo los túbulos proximales experimentan dilatación acentuada y es frecuente la destrucción tubular.

El riñón hidronefrótico es más susceptible al desarrollo de pielonefritis, si el cuadro no es tratado, es inevitable la evolución hacia la atrofia y la insuficiencia renal. Al quedar bloqueado el uréter, la secreción se acumula en la pelvis y en los cálices, se produce una inflamación aguda consecutiva; pero lo común es que la presión interna origine una distensión gradual, con atrofia progresiva desde las papilas hasta el resto del órgano.

En los casos extremos, el riñón se convierte en un enorme quiste; el líquido es fluido y amarillento, y contiene trazas de sales urinarias y de albumina.

Es posible que este líquido este enturbiado por pequeñas cantidades de pus, otra compensación al defecto funcional del órgano es la hiperplasia con hipertrofia del riñón opuesto (6) .

Hidronefrosis

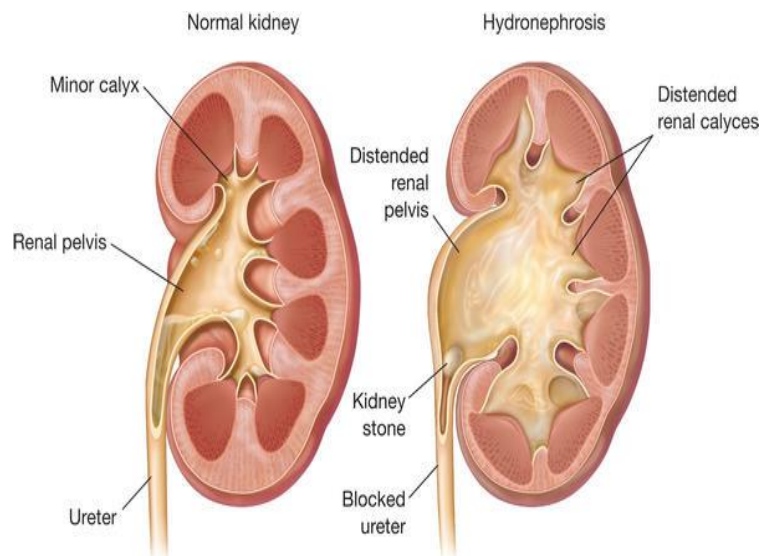
Definición.

La hidronefrosis es la dilatación de los cálices renales y de la pelvis debido a la dificultad de paso de la orina a través de la zona distal de la pelvis renal.

El término de la hidronefrosis debe utilizarse para definir la dilatación crónica de las cavidades renales mientras que la dilatación aguda y reversible debe denominarse pielectasia o pielocaliectasis, también deben separarse conceptualmente las dilataciones que se extienden al uréter, bien sea una dilatación adquirida (uretero hidronefrosis) congénita (mega uréter).

La hidronefrosis puede ser una anomalía aislada, sin causa aparente, y entonces se conoce como hidronefrosis primitiva o esencial, o puede ser la consecuencia de una afección del aparato urinario que perturbe el normal drenaje de la orina (tumor, cálculos, fibrosis) constituyendo en este caso las hidronefrosis secundarias. Pero en ambas situaciones las situaciones está ligada a un obstáculo situado entre la pelvis y el uréter por lo que utilizan el termino de síndrome de la unión pieloureteral.

Clásicamente fueron en 1841 y bazy posteriormente quienes delimitaron los actuales conceptos sobre la enfermedad. Todo obstáculo, congénito o adquirido, provocara la dilatación de las vías excretoras, perturbara la función renal y conducirá a la pérdida del riñón. Es fundamental restablecer el libre vaciamiento de las cavidades renales antes de la destrucción del parénquima (7)



Etiología

La afección puede ser congénita o adquirida. En el primer caso es debido a una anomalía uretral o ureteral. En la mayoría de los casos, se ha hallado una contracción o torsión ureteral una anormal inserción del uréter en el riñón, formando ángulo agudo o demasiado alto, o una arteria renal aberrante que pasa por delante del uréter, lo obstruye por estrangulación (6).

En el adulto, la hidronefrosis puede provenir del taponamiento por un cálculo o de una estenosis ureteral, los neoplasmas, particularmente tumores de ovario o útero, producen presión extrínseca, el desplazamiento de un riñón flotante es otra causa (6)

Causas

Congénita

Estenosis congénita de la unión pieloureteral, estenosis de la unión vesicoureteral, Ureterocele, uréter retrocavo, obstrucción del cuello vesical, válvulas uretrales, Estenosis uretral, estenosis meatal (8) .

Adquirida

Intrínsecas de la vía urinaria

Cálculos, inflamación, traumatismos, necrosis papilar, tumor ureteral, cáncer de vejiga, estenosis uretral, fimosis.

Extrínsecas de la vía urinaria:

Aumento del tamaño de la próstata, benigna o maligna, útero grávido, fibrosis o tumor retroperitoneal, aneurisma aórtico, miomas uterinos, traumatismo, enfermedad inflamatoria pélvica, tumores malignos de la pelvis, uréter adinámico por enfermedades de la médula espinal o neuropatía diabética, fármacos: antagonistas adrenérgicos y anticolinérgicos que impiden el vaciamiento de la vejiga, Reflujo vesicoureteral (8).

Síntomas

Obstrucción renal o ureteral.

- Dolor en los flancos y/o masa
- Dolor a la palpación abdominal
- Cólico renal
- Hematuria
- Disuria
- Náuseas y vómitos
- Dolor lumbar y orinas malolientes.

Obstrucción uretral o del cuello vesical.

- Polaquiuria
- Infección Urinaria
- Incontinencia nocturna
- Signos y síntomas de insuficiencia renal, dolor supra púbico, anuria, hipertensión arterial (8) .

Diagnóstico

- Resonancia magnética abdominal
- Tomografía computarizada de los riñones o el abdomen
- Pielografía intravenosa
- Renograma con isotopos (gammagrafía de los riñones)
- Ecografía de los riñones o del abdomen (6).

Tratamiento

- El tratamiento depende de la causa de la hinchazón renal
- Un stent uretral: Sonda que permite al uréter drenar a la vejiga
- Una sonda de nefrectomía: Permite que la orina bloqueada salga del cuerpo y entre en una bolsa de recolección
- Antibióticos para infecciones
- En caso de obstrucción litiásica debe operarse sin demora (6)

1.5.3 UROPATÍA OBSTRUCTIVA

Definición

Es una afección en la cual el flujo urinario se bloquea, haciendo que éste se represe y lesione uno o ambos riñones.

Es un síndrome de obstrucción de la vía urinaria provocado por una existencia de un obstáculo mecánico y funcional localizado en cualquier punto del tracto urinario, comprendido desde el área cribosa papilar del riñón hasta el meato uretral, de naturaleza congénita o adquirida (9) .

Esta dificultad del flujo urinario provoca a su vez una ectasia de la orina y un aumento de la presión dentro de la vía urinaria, que se transmite retrógradamente, lo que puede comprometer la función renal (9)

Etiología

Existe gran diversidad de lesiones que pueden ser el origen de una uropatía obstructiva, pueden localizarse en cualquier punto de la vía urinaria. Para una mejor comprensión de su posible etiología.

Se clasifican en. Uropatía obstructiva del tracto urinario superior (TUS) Y Uropatía obstructiva del tracto urinario inferior (TUI) (9) .

Uropatía obstructiva del tracto urinario superior (supravesical)

La obstrucción supra vesical puede localizarse en cualquier punto del tracto urinario superior: uréter, pelvis o cálices renales; puede ser unilateral o bilateral y presentarse de forma aguda o crónica.

Así dentro de las formas agudas podemos destacar el cólico nefrítico y la anuria excretora y de las crónicas la hidronefrosis, la megacaliosis, el megauréter, las pielocaliectasias y las ureteropielocalicoectasias (9).

Uropatía obstructiva del tracto urinario inferior (Infravesical)

La estasis urinaria está provocada por procesos estenosantes o disfuncionales del Tui: Vejiga, cuello vesical, próstata o uretra, que provocan una imposibilidad de vaciado vesical, completo o incompleto, que conduce a la distensión vesical de forma brusca (globo vesical). Los factores obstructivos son diferentes en el varón, la mujer o el niño (9).

En el hombre predomina:

La patología cérvico uretroprostatica, que incluye hiperplasia benigna de próstata, adenocarcinoma de próstata, prostatitis, divertículos vesicales, tumores vesicales que afecten al cuello vesical, estenosis uretrales, cálculos uretrales (9) .

En la mujer: las causas de obstrucción infravesical dependen de factores urológicos (esclerosis de cuello, estrechez uretral y del meato uretral, divertículo uretral y cistocele), predominando los genitales (mioma, quiste de ovario, endometriosis, tumor de útero u ovario o útero en retroversión) (9).

En el niño:

La causa suele ser debido a persistencia de válvulas uretrales posteriores y en la niña secundaria a ureterocele ectópico (9) .

Causas**Uropatía Obstructiva del tracto urinario superior****1. Renales**

- Neoplasias
- Infección crónica
- Litiasis ,estenosis de la unión pieloureteral

2. Ureterales

- Estenosis
- Uréter retrocavo
- Uréter retro iliaco
- Neoplasias y masas retroperitoneo

Uropatía obstructiva del tracto urinario inferior

1. Vesicales y uretra posterior

- Litiasis
- Divertículos
- Coágulos
- Cuerpo extraño
- Hipertrofia prostática
- Prostatitis
- Carcinoma prostático
- Quistes hidatídicos retrovesical

2. Uretrales

- Carcinoma de pene
- Carcinoma bulbar
- Neoplasias
- Fibroma
- Válvulas uretrales
- Cuerpos extraños
- Litiasis (9).

Síntomas

Obstrucción aguda

Dolor en el flanco, que se puede radiar a los genitales o a la pierna ipsilateral. Náuseas, vómito y escalofríos, y si hay infección renal el cuadro se acompaña de fiebre alta. Si la obstrucción es bilateral y aguda, se acompaña de anuria (10) .

Obstrucción crónica

Insuficiencia renal con edema, fatiga, hematuria, neurológicas (cuadros de desorientación, temblores y somnolencia) o cardiopulmonares (arritmias, hipertensión arterial, insuficiencia cardíaca, dificultad respiratoria) hemorragia del tracto digestivo superior (10) .

En obstrucción crónica se describen 3 grupos:

Grupo I. Obstruido. El tamaño de la pelvis renal aumenta más del 22 %.

Grupo II. No obstruido. El tamaño de la pelvis renal aumenta menos del 10 % o las cavidades están limpias de sustancia de contraste.

Grupo III. Equivocado o dudoso. El tamaño de la pelvis está entre el 10 al 22 % de aumento (10)

Diagnóstico

Métodos Morfológicos

- Ecografía renal.
- Tomografía axial computadorizada abdominal.
- Urografía intravenosa
- Tomografía axial computarizada abdominal
- Pielografía retrograda
- Resonancia magnética abdominal

Métodos Funcionales

- Urografía excretora diurética.
- Renografía con o sin diuréticos.
- Estudios de presión-flujo o test de Whitaker (11) .

Tratamiento

El tratamiento de la uropatía obstructivo también dependerá de la causa y del nivel al que se produce así:

Los stents o drenajes colocados en el uréter o en la pelvis renal Sonda de nefrostomía (11).

1.5.4 MEDICINA NUCLEAR

La Medicina nuclear es la especialidad médica que utiliza los radionúclidos para el diagnóstico, terapéutica y la investigación, tratamiento. (12)

En medicina nuclear se administra al paciente, habitualmente por vía intravenosa, la fuente radioactiva (el radiofármaco). Este trazador se fija en el órgano diana y emite radiación gamma, la cual es detectada externamente por equipos especiales (gamma cámaras) (13).

DESINTEGRACIÓN NUCLEAR

a. Radiación Alfa

Son núcleos del átomo de Helio (dos protones y dos neutrones). La pérdida de esta partícula por un núclido ocasiona que su A (masa atómica: número de protones y neutrones) descienda y su Z (número atómico: número de protones) descienda. Las partículas alfa son muy ionizantes, por lo que interaccionan intensamente con los primeros milímetros de espesor de cualquier material, quedando frenados por una hoja de papel (12).

b. Radiación Beta

Poseen menos masa y se mueven más rápidamente que las alfa, se emiten a velocidades próximas a la de la luz igual tienen un poder de penetración mayor que las alfa, aunque pueden ser detenidas por una lámina de aluminio. Depende de su energía, puede atravesar la piel, es una partícula eléctricamente cargada (negativa), un electrón libre (12).

c. Radiación Gamma

Mediante la emisión de radiación gamma un núcleo meta estable (m) se desprende de la energía que le sobra para pasar a otro estado de energía más baja, sin que el núcleo pierda su identidad (12).

Otro origen de la emisión gamma es la proveniente de la captura electrónica. La radiación gamma es la más penetrante, pudiendo atravesar grandes espesores de plomo, por lo que deben ser siempre consideradas como peligrosas para el organismo.

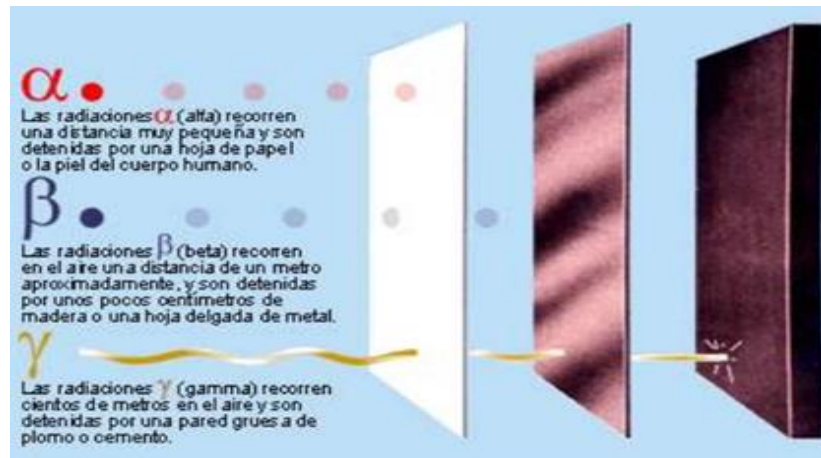
La radiación gamma es de la misma naturaleza que los rayos X y la luz visible (fotones) y sólo difiere de estos por su mayor energía y por su origen. Su origen es nuclear, produciéndose en la des excitación del núcleo.

Tanto la radiación X como la gamma son radiaciones electromagnéticas, por lo que ambas interaccionan de forma parecida al atravesar la materia. Por carecer de carga eléctrica estas radiaciones son capaces de atravesar grandes espesores de materia. Estos espesores son tanto mayores cuanto más energéticas son las radiaciones. Un rayo X o gamma cede su energía a un electrón, arrancándolo del átomo.

Este electrón, a su vez, va ionizando otros átomos. El proceso se repite hasta que la radiación X o gamma se consume (gasta toda su energía).

Los electrones liberados por la interacción de la radiación continúan, a su vez, interaccionando con los átomos y moléculas, por lo que se les puede aplicar exactamente el mismo razonamiento empleado al hablar

de los fenómenos de la interacción de las radiaciones beta con la materia (incluyendo la radiación de frenado) (12).



APLICACIONES DE LA MEDICINA NUCLEAR

- Aplicaciones Diagnóstica

Las técnicas de diagnóstico se basan en los radiofármacos o trazadores, que son sustancias que, introducidas en el organismo, permiten su seguimiento desde el exterior. El trazador se fija en un tejido, órgano o sistema determinado.

Mediante la utilización de una gamma cámara se obtiene imágenes de dicho órgano, que no son únicamente morfológicas, sino funcionales y morfo funcionales.

En la actualidad están disponibles cerca de 100 radiofármacos, que permiten el diagnóstico precoz en patología ósea, cardiología y oncología, así como en infecciones y nefrología (12).

- Aplicación Terapéutica

Desde el punto de vista terapéutica, la medicina nuclear tiene sus principales aplicaciones en el cáncer de tiroides, el hipertiroidismo y el tratamiento del dolor óseo (12).

1.5.5 GAMMACAMARA

Es un equipo que permite captar la distribución corporal del trazador lo hace detectando la radiación gamma que emite, y por eso se denomina gamma cámara (12)

a. COMPONENTES DE GAMMACAMARA

- **Colimadores**

Está formado por una gruesa lámina de plomo o tungsteno, completamente llena de orificios hexagonales o circulares. Su misión es la de seleccionar los rayos gamma, que procede del paciente, inciden sobre el cristal de centelleo.

- **Cristal De Centelleo**

Formado por yoduro sódico activado con talio, absorbe los fotones gamma procedente del radionúclidos y genera el destello luminoso (fotones de la luz visible y ultravioleta).

- **Tubos Fotomultiplicadores**

Los tubos fotomultiplicadores son un tipo especial de válvulas electrónicas que representa un parte fundamental en un sistema de detección por centelleo. Su misión consiste en convertir la luz emitida por el detector de centelleo en una señal eléctrica.

- **Computador**

Las señales tienen que ser digitalizadas para que el computador pueda trabajar con ellas.

El computador controla el funcionamiento de la cámara mediante señales de salida que se introducen en la consola (12).

b. RADIOFÁRMACOS

La medicina nuclear utiliza cantidades muy pequeñas de radiofármacos, para examinar la función y estructura de un órgano. La generación de imágenes es una combinación de muchas disciplinas diferentes, entre ellas la química, la física, las matemáticas, la tecnología informática y la medicina. Esta rama se utiliza a menudo para ayudar a diagnosticar y tratar a tiempo anomalías en la progresión de una enfermedad.

El método de imágenes nucleares permite la visualización de la estructura y la función de órganos y tejidos. El grado en que estos absorben o captan específicamente el radiofármaco puede indicar su nivel de funcionalidad.

Un radiofármaco

Es toda sustancia conteniendo un átomo radiactivo dentro de su estructura y que, por su forma farmacéutica, cantidad y calidad de radiación, puede ser administrado en los seres humanos con fines diagnósticos o terapéuticos (12).

Radiofármacos

Radiofármacos más utilizados son:

- **Tc99m- DTPA.** Eliminación Por Filtración Glomerular
- **TC99M- MAG3.** Eliminación Por Secreción Tubular (12)

1.5.6 RENOGRAMA ISOTÓPICO

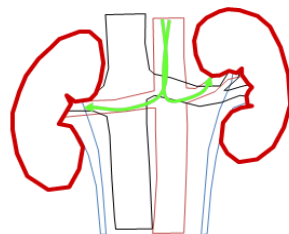
Es un estudio dinámico que utiliza radiofármaco aclarados de la circulación sanguínea casi exclusivamente por el riñón, realizando un estudio secuencial que obtiene imágenes que muestran, de modo sucesivo: el flujo sanguíneo que alcanza los riñones, el tránsito intrarrenal del radiofármaco y su excreción a la vía urinaria.

Simultáneamente, el sistema informático almacena el número de cuentas detectadas en regiones de interés, trazadas sobre las siluetas renales, obteniendo así la representación gráfica de la radiactividad renal en función del tiempo de exploración. Estas curvas actividad/ tiempo, son un fiel reflejo de la actividad funcional de cada riñón. (12) .

a. Curva Renográfica

La secuencia temporal de la actividad procedente de las ROI renales forma una curva en la que pueden diferenciar tres partes.

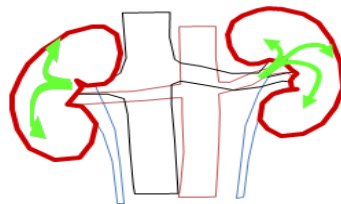
1. **La primera fase** (fase vascular) muestra un ascenso rápido de la actividad renal que se extiende hasta los 30-40s. es un reflejo de la llegada por vía sanguínea del trazador y, por tanto, valora el aporte sanguíneo al riñón (perfusión renal)



Fase arterial

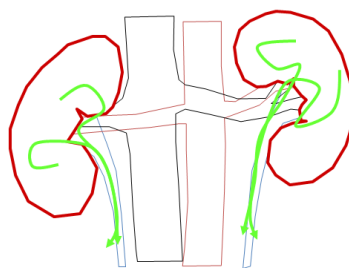
2. **Segunda fase** (fase de captación) corresponden a un ascenso más lento de la actividad renal que refleja la incorporación y tránsito intrarrenal del trazador.

En esta fase también comienza la eliminación urinaria, pero como sigue llegando radiofármaco a través de la sangre, el balance entre lo que llega y lo que se elimina es positivo y justifica que la actividad renal siga aumentando, hasta alcanzar un pico máximo alrededor de los 3-5min.



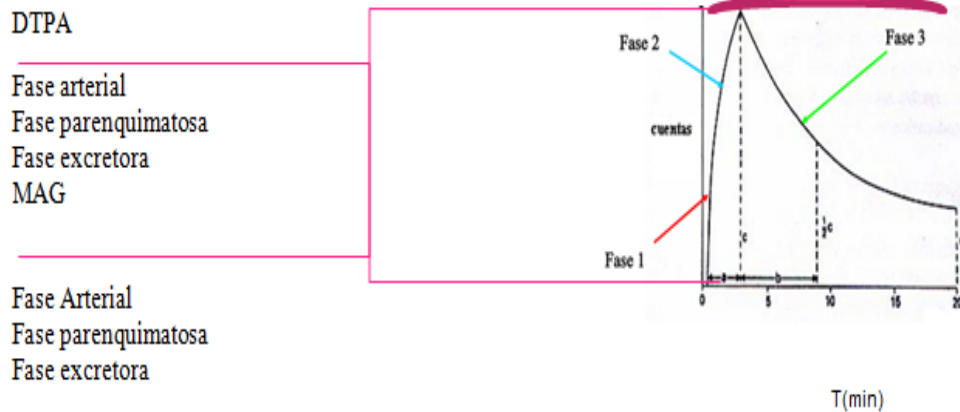
Fase parenquimatosa

3. **La tercera fase** (fase de eliminación) comienza cuando predomina la eliminación sobre la captación renal. La actividad renal disminuye rápidamente, alcanzando al finalizar el estudio, a los 20-30 min, valores mínimos del orden del 20% de la actividad máxima. (12)



Fase excretora

RENOGRAMA ISOTÓPICO



b. PROTOCOLO DE RENOGRAMA BASAL

Indicaciones:

- Diagnóstico de uropatía obstructiva, Hidronefrosis
- Traumatismo renal.
- Evaluación de trasplante.
- Malformación congénita.
- Litiasis renal.

Fundamento:

El radio trazador inyectado por vía intravenosa permite ver el funcionamiento de los riñones (llegada del radiofármaco, filtrado, tránsito y acumulación en la pelvis renal, eliminación hacia los uréteres y la vejiga). El DTPA es un agente de filtrado glomerular, el MAG3 es un agente de secreción tubular, es posible estudiar 3 fases: vascular, parenquimatosa, eliminación (12) .

Preparación del paciente:

- No es necesario acudir en ayuno
- Traer ½ litro de agua natural
- Suspender medicamentos diuréticos tres días antes del estudio
- Explicar el procedimiento detalladamente.
- Se debe hidratar al paciente preferentemente con suero fisiológico (adultos 500cc, niños 10-15 cc/Kg peso).
- Colocación de una vía venosa previa.
- Orinar antes de empezar el estudio.

Radiofármaco:

- DTPA- Tc99m (ácido dietilen triamino pentacético).
- MAG3-T99m (mercapto acetil triglicina)

Dosis:

- Adulto: 5 mCi (370 MBq) para 70 Kg.
- Niño: 200uCi/kg DTPA, 100uCi/kg MAG3

Protocolo de adquisición:

- Al empezar adquirir una imagen de la jeringa llena y anotar las cuentas
- Modalidad de adquisición: imágenes dinámicas.
- Colimador de alta resolución para bajas energías
- Analizador de altura de pulsos con ventana de 15% centrada en el fotópico de 140 Kev.

- Matriz: 128x128.
- Zoom: opcional, si es un paciente pediátrico sí.

Posición Del Paciente

De cúbito supino el detector en proyección PA centrado en la dorso lumbar, Los trasplantes renales se exploran en proyección anterior, centrada en fosa iliaca derecha e incluyendo en el campo de visión el injerto renal.

Forma De Administración:

- Intravenosa, en forma de bolo con el paciente colocado bajo cámara

Procesamiento:

- Comenzar: en el momento que se ve bajar el radio trazador por la aorta.
- Dibujar (ROI) Sobre la imagen del riñón derecho, riñón izquierdo.
- Obtener curvas de actividad / tiempo de la perfusión renal, captación parenquimatosa y eliminación.
- Generalmente el sistema informático, permite obtener de las curvas actividad/ tiempo los datos de tiempo al pico, tiempo medio de eliminación y relación máxima de captación entre ambos riñones.

Interpretación

Estudio normal: en la fase vascular se visualiza llegada simétrica del bolo radioactivo a ambos órganos, en la fase parenquimatosa la distribución del radio trazador es homogénea y en la fase de eliminación no se evidencian alteraciones (12) .

RENOGRAMA RENAL CON TEST DE FUROSEMIDA

Indicaciones:

- Diagnóstico de uropatía obstructiva, Hidronefrosis
- Traumatismo renal.
- Evaluación de trasplante.
- Malformación congénita.
- Litiasis renal.

Contraindicaciones

Haber realizado tomografía o urografía con medio de contraste 1 mes antes del estudio. No se puede realizar a mujeres embarazadas (12) .

Fundamento:

El radio trazador inyectado por vía intravenosa permite ver el funcionamiento de los riñones (llegada del radiofármaco, filtrado, tránsito y acumulación en la pelvis renal, eliminación hacia los uréteres y la vejiga). El DTPA es un agente de filtrado glomerular, el MAG3 es un agente de secreción tubular.

Es posible estudiar 3 fases: vascular, parenquimatosa, eliminación (12) .

Preparación del paciente:

- No es necesario acudir en ayuno
- Traer ½ litro de agua natural
- Suspender medicamentos diuréticos tres días antes del estudio
- Explicar el procedimiento detalladamente.
- Se debe hidratar al paciente preferentemente con suero fisiológico (adultos 500cc, niños 10-15 cc/Kg peso).
- Colocación de una vía venosa previa.
- Orinar antes de empezar el estudio.

Radiofármaco:

- DTPA- Tc99m (ácido dietilen triamino pentacético).
- MAG3-Tc99m (mercapto acetil triglicina).

Dosis:

- Adulto: 5 mCi (370 MBq) para 70 Kg.
- Niño: 200uCi/kg DTPA, 100uCi/kg MAG3

Protocolo De Adquisición:

- Al empezar adquirir una imagen de la jeringa llena y anotar las cuentas
- Modalidad de adquisición: imágenes dinámicas.
- Colimador de alta resolución para bajas energías
- Analizador de altura de pulsos con ventana de 15% centrada en el fotópico de 140 Kev.

- Matriz: 128x128.

Posición Del Paciente

- De cúbito supino el detector en proyección PA centrado en la dorso lumbar, Los trasplantes renales se exploran en proyección anterior, centrada en fosa iliaca derecha e incluyendo en el campo de visión el injerto renal.

Forma De Administración:

- Intravenosa, en forma de bolo con el paciente colocado bajo cámara

Procesamiento:

- Comenzar: en el momento que se ve bajar el radio trazador por la aorta.
- Dibujar (ROI) Sobre la imagen del riñón derecho, riñón izquierdo.
- Obtener curvas de actividad / tiempo de la perfusión renal, captación parenquimatosa y eliminación.
- Generalmente el sistema informático, permite obtener de las curvas actividad/ tiempo los datos de tiempo al pico, tiempo medio de eliminación y relación máxima de captación entre ambos riñones.

Interpretación

- Estudio normal: en la fase vascular se visualiza llegada simétrica del bolo radioactivo a ambos órganos, en la fase parenquimatosa la distribución del radio trazador es homogénea y en la fase de eliminación no se evidencian alteraciones. (12)

FUROSEMIDA (DIURÉTICO)

- Al finalizar la segunda fase del estudio persiste acumulación de actividad a nivel de las pelvis renales, se administra al minuto 10 la furosemida (diurético) por vía endovenosa, y se continúa el estudio para poder hacer el diagnóstico diferencial de uropatía obstructiva.
- Dosis diurético: Lactantes y niños hasta 2 años: 0.5mg / kg de peso, hasta 20mg/kg de peso.
- Niños mayores de 2 años y adultos: 1mg / Kg de peso, hasta 40mg/kg de peso (12)

Tiempo de eliminación.

- Menor de 10min descarta la obstrucción
- Mayor a 20 min confirma la obstrucción
- Valores intermedios no son resolutivos.
- Al finalizar adquirir nuevamente una imagen de la jeringa vacía. Por último, tomar imagen de 1 minuto del brazo inyectado y anotar las cuentas.
- Es importante en la ficha de estudio anotar: peso, talla y fecha de nacimiento del paciente (12) .

1.5.7 ECOGRAFÍA

Definición

La ecografía es una técnica diagnóstica que emplea el ultrasonido para definir los órganos del cuerpo humano.

Cada uno de los diferentes tejidos del cuerpo humano proporciona unas determinadas propiedades acústicas en virtud de lo cual la ecografía genera unas imágenes que representan al órgano (14) .

1.5.8 Ecógrafo

El ecógrafo es un instrumento que toma imágenes del interior del cuerpo a partir de la información obtenida de los ecos de los pulsos de ultrasonidos transmitidos hacia el cuerpo.

Un ecógrafo transmite pulsos cortos de ultrasonidos de alta frecuencia (menos de 1 microsegundo de longitud, frecuencia entre 2y 10MHz, alrededor de 1.000 ciclos por segundos) hacia el cuerpo a través de un transductor. Luego el sistema guarda el regreso de los ecos y el mismo transductor los capta. La dirección de la transmisión y la recepción son datos conocidos por que el transductor realiza la evaluación de una manera predeterminada y el ecógrafo mide el tiempo que dura la trayectoria de los ecos, con lo que se adquiere toda la información para crear una imagen bidimensional (2D) (15) .

1.5.9 Ecografía Renal Y Pélvica

Es el método diagnóstico fundamental para valorar el tamaño, la morfología y la situación de los riñones. Es un método rápido, cómodo, eficaz e inocuo, al no utilizar radiaciones ionizantes. Asimismo, la ecografía permite valorar adecuadamente la existencia de dilatación o no de la vía urinaria (hidronefrosis; y la existencia de masas renales, pudiendo diferenciar casi con total seguridad su naturaleza sólida o quística (tumores, abscesos, quistes simples, etc.).

Es más sensible que la radiología simple para detectar calcificaciones, diagnosticando la nefrocalcinosis en fases más iniciales.

El examen ecográfico es independiente de la función renal, pudiéndose realizar en todo tipo de pacientes y repetirlo cuantas veces se considere necesario. Además del tamaño y morfología renales, el patrón ecográfico renal aporta información sobre la existencia de patología.

En un riñón normal suele diferenciarse la corteza de la médula (algo menos ecogénica) y ambas del seno renal, bastante más ecogénico, debido a la presencia de grasa. Asimismo, la ecogenicidad del parénquima renal es algo menor que la del hígado. La cápsula renal suele visualizarse como una línea hiperecogénica por fuera de la corteza. El aumento de ecogenicidad del parénquima renal suele indicar patología; en general, es indicativo de esclerosis renal (en este caso suele asociarse escasa diferenciación cortico-medular y disminución del tamaño). Sin embargo, también puede verse en enfermedades por depósito de cristales (ácido úrico, etc.).

En el caso concreto de la uropatía obstructiva, la ecografía no sólo permite su diagnóstico con relativa facilidad, sino que en muchas ocasiones permite averiguar la causa de la misma (litiasis, etc.) y la gravedad, que generalmente se correlaciona con la cronicidad del proceso. En aquellos casos en los que la obstrucción es de larga evolución, se produce un progresivo adelgazamiento del parénquima cortical renal; la medida de este parámetro permite una valoración pronóstica bastante precisa sobre la recuperación de la función renal tras la eliminación de la causa de la obstrucción. Además del valor de esta técnica en el diagnóstico es de gran utilidad como técnica accesoria de localización para la realización de procedimientos invasivos, como biopsias renales percutáneas, nefrostomías, drenaje de abscesos y otros. La ecografía se utiliza de manera sistemática para confirmar o descartar una hidronefrosis.

La hidronefrosis se identifica como una separación de las paredes del sistema colector debida a la presencia de orina acumulada. La pelvis dilatada puede ser una imagen predominante en la forma de una estructura central ocupada por líquido o pueden apreciarse los cálices dilatados como estructuras redondeadas intercomunicantes y llenas de líquido. Es importante tener presente que en el paciente mal hidratado la presencia de orina libre de ecos en el sistema colector puede pasar inadvertida mientras que el sistema colector puede tener una alta capacidad, incluso en pacientes normales bien hidratados. Además, en los lactantes y en los niños el sistema colector puede distenderse de manera significativa en presencia de una vejiga llena; en esos casos

debe repetirse el estudio con la vejiga vacía para terminar si se trata de un fenómeno fisiológico o patológico. Existen numerosas posibilidades de error en la evaluación del sistema colector para determinar la presencia de una hidronefrosis. Las pirámides normales libres de eco pueden ser confundidas con cálices dilatados por el operador sin experiencia. La localización característica de las pirámides delimitadas por corteza renal en tres de los lados y por el seno renal en el vértice central, así como la esencia de los ecos puntiformes de los vasos arciformes de la unión cortico-medular, deberían evitar este error. En ocasiones también resulta difícil diferenciar quistes parenquimatosos, renales de una dilatación del tracto urinario. El indicio más importante de que se trata de quistes parenquimatosos renales es la ausencia de conexión entre las estructuras quísticas así como la presencia en general de un seno pequeño pero definido en la zona central del riñón.

(16)

MARCO CONCEPTUAL

Renograma

Es un estudio de medicina nuclear, que estudia el funcionamiento de cada riñón , mediante la administración de un radiofármaco(DTPA-MAG3) marcados con tecnecio 99m se inyecta por la vía intravenosa bajo gamma cámara y durante el primer minuto se obtiene imágenes dinámicas de la perfusión renal, concentración inicial en la corteza renal, seguida, eliminación progresiva hacia los cálices, pelvis renal, uréteres y vejiga.

Radiofármacos

Los radiofármacos son medicamentos que contienen materiales radioactivos (radioisótopos). El cual es administrado por la vía intravenosa, y viaja por el torrente sanguíneo hasta llegar al órgano diana a estudiar, y emiten radiación gamma, el cual es detectado por el equipo. Se administra por diferentes vías: intravenosa, oral, inhalatoria, intratecal, subdérmica e intradérmica con el fin de diagnóstico o terapéutico.

Renograma con test de Furosemida

Es un procedimiento de diagnóstico fundamental en la evaluación de hidronefrosis y mejor método para descartar una obstrucción de las vías urinarias, los radiofármacos utilizados son DTPA-MAG3 con Tc99m.

Es un estudio fisiológico, funcional que, al administrar furosemida, aumenta el flujo de orina, y produce el lavado del radiofármaco.

Ecografía renal

La ecografía renal es un examen no invasivo indoloro en el cual se utiliza un transductor que pasa sobre el área del riñón y produce ondas sonoras que rebotan contra el riñón y transmiten la imagen del órgano a una pantalla.

Los riñones son un par de órganos con forma de guisante, que están ubicados cerca de la parte posterior de la cavidad abdominal, justo encima de la cintura. Se encargan de eliminar los productos de desecho de la sangre y de producir orina.

Hidronefrosis

La hidronefrosis es la dilatación de los cálices renales y pelvis renal debido a la acumulación de orina en los riñones, el cual no puede drenarse hacia la vejiga, por lo cual se inflaman los riñones a causa del exceso de orina. Estrictamente o tiene por qué indicar obstrucción de la vía urinaria, ya que, por ejemplo, el reflujo vesicoureteral, produce hidronefrosis sin ser una causa en si obstructiva.

Uropatía obstructiva

La uropatía obstructiva es una afección en la cual el flujo urinario no puede drenar a través de uréter hasta la vejiga. La orina se acumula en el riñón y hace que este se hinche (hidronefrosis).

Es un síndrome de obstrucción de las vías urinarias por la existencia de un obstáculo mecánico y funcional localizado en cualquier punto del tracto urinario.

1.6 HIPÓTESIS

1.6.1 Hipótesis Principal

- Si, el renograma con test de furosemida es un estudio de la función renal, realizando un diagnóstico diferencial entre dilatación y obstrucción en las vías excretoras mediante la administración de un diurético (furosemida) y la ecografía es un método de exploración morfológica que obtiene imágenes del interior del cuerpo mediante ultrasonido.
- Entonces, el renograma con test de furosemida es más útil que la ecografía, en el diagnóstico de hidronefrosis, en pacientes con uropatía obstructiva que acuden al servicio de medicina nuclear del HNCASE mayo 2014- mayo 2016

1.6.2. Hipótesis Secundarias

Es probable que el renograma con test de furosemida sea muy útil para el diagnóstico de hidronefrosis en pacientes con uropatía obstructiva.

Es probable que la ecografía sea de poca utilidad para el diagnóstico de hidronefrosis en pacientes con uropatía obstructiva.

CAPITULO II

2. PLANTEAMIENTO METODOLÓGICO

2.1 Nivel, Tipo y Diseño de la Investigación:

2.1.1 Nivel de la Investigación:

- Explicativo-retrospectivo.

2.1.2 Tipo de la Investigación:

- Aplicada.

2.1.3Diseño de la Investigación:

- Transversal.

2.2.Población, Muestra y Criterio de Selección

2.2.1. Población

La población está conformada por 51 pacientes con uropatía obstructiva, atendidos con indicación médica de renograma con test de furosemida y la ecografía renal para el diagnóstico de hidronefrosis. HNCASE Arequipa de mayo 2014 -mayo 2016

2.2.2. Muestra

No se calcula la muestra porque se aplicó el instrumento a la población.

2.2.3. CRITERIOS DE SELECCIÓN

2.2.3.1. Criterios de Inclusión

- Todos los pacientes de ambos sexos con el diagnóstico ecográfico de hidronefrosis.
- Paciente dentro del tiempo de 3 meses, sometida a ecografía renal y renograma con test de furosemida.
- Pacientes con un estudio de renograma con test de furosemida.
- Pacientes con un estudio de ecografía renal.
- Pacientes con diagnostico ecográfico con litiasis renal.

2.2.3.2. Criterios de Exclusión

- Pacientes que solo tengan un estudio Gamma gráfico y/o ecográfico.
- Pacientes que un día antes se hayan realizado otro tipo de estudio Gamma gráfico.
- Ficha de datos dañados.
- Estudio gamma gráfico incompleto
- Resultados no concluyentes.
- Pacientes con diagnóstico ecográfico normal

2.3. TÉCNICAS E INSTRUMENTO.

2.3.1. Técnicas

La técnica es de observación documental de estudios de renograma con test de furosemda. Realizando la revisión de fichas de evaluación de medicina nuclear y/o base de datos del servicio, seleccionando a los pacientes con los criterios de inclusión.

2.3.2. Instrumentos

El instrumento a utilizar es una ficha de observación documental

Ficha de recolección de datos gamma gráficos (anexo 2)

A.- Descripción de la ficha de Observación

Ha sido elaborada por el investigador y está compuesto por los siguientes parámetros:

1. Apellidos y Nombres
2. Edad
3. Género
4. Fecha de estudio del Renograma
5. Fecha de estudio de la Ecografía
6. Impresión Diagnóstica.

B. Matriz De La Ficha De Observación

Se adjunta en el anexo Nro. 2

C. Validez y Confiabilidad de la Ficha de Observación

El instrumento por ser elaborada por la investigadora será sometido para su validez de constructo a juicio de expertos, para luego ser aplicado y sometido a la confiabilidad diagnóstica.

D. Aplicación De La Ficha De Observación

La ficha de observación documental se aplicó en el servicio de Medicina Nuclear, a los pacientes con diagnóstico de hidronefrosis.

Se tomó en cuenta el informe gamma gráfico y el informe ecográfico.

E. Modelo De Ficha De Observación

Su modelo de adjunta en el anexo N°2

2.4. TÉCNICAS DE PROCESAMIENTO Y ANÁLISIS DE DATOS

2.4.1 Matriz de base de Datos

Para la elaboración de la matriz, el procesamiento y el análisis de datos obtenidos se utilizó el programa excel, se empleó una matriz de sistematización de datos en la que se transmitieron los datos de cada ficha.

FICHA DE RECOLECCION DE DATOS GAMMAGRAFICOS								
NRO	Edad	Genero	F. De Estudio De Renograma	F. De Estudio Ecografico	RENOGRAMA CON TEST DE FUROSEMIDA		R. DERECHO	R. IZQUIERDO
1	3	F	15/01/2015	09/01/2015		a. decuada	X	
						b. inadecuada		X
					concentracion del radiofarmaco	c. dudosa		
						a. decuada		
						b. inadecuada	X	X
					excrecion del radiofarmaco	c. dudosa		
						a. positivo	X	X
					test de lasix	b. negativo		
						a. hidronefrosis osbtructivo		
					impresión diagnostica	b. hidronefrosis no obstructivo	X	X
					ECOGRAFIA RENAL			
						a. ausencia	X	X
					litiasis	b. presencia		
						a. ausencia	X	
					hidronefrosis	b. presencia		X
						a. normal	X	
					impresión diagnostica	b. litiasis		
						c. hidronefrosis		X
					RENOGRAMA CON TEST DE FUROSEMIDA			

2.4.2. Sistematización de Cómputo

Se procedió a la codificación de los datos que contenían dimensiones en la escala nominal para facilitar el ingreso de datos. El recuento de los datos fue electrónico, en base a la matriz diseñada.

2.4.3. Pruebas Estadísticas

Los resultados de la investigación son expresados en tablas de frecuencias y porcentajes, y para la correlación la R de Pearson.

CAPÍTULO III:

3. RESULTADOS

3.1. RESULTADOS DE POBLACIÓN

3.1.1. Tabla N° 01: Distribución de la Población por Grupo Etario

GRUPO ETARIO	POBLACIÓN	
	fi	%
1 – 10	14	27
11 – 20	8	16
21 – 30	2	4
31 – 40	2	4
41 – 50	3	6
51 – 60	7	14
61 – 70	11	21
71 – 80	2	4
81 – 90	1	2
91 – 100	1	2
TOTAL	51	100

Descripción - Interpretación

La tabla 1, muestra la distribución de la población por grupo etario observándose que se presenta principalmente entre 1 a 10 años con el 27 %, seguida del grupo de 61 a 70 años con el 21 % y el grupo de 11 a 20 con el 16%.

3.1.2. Tabla N° 2: Distribución de la Población por Género

GENERO	POBLACIÓN	
	fi	%
F	24	47
M	27	53
TOTAL	51	100

Descripción -Interpretación

La tabla 2 muestra la distribución de la población según género, siendo principalmente del género masculino con el 53%, seguido del género femenino con el 47%.

3.2. RESULTADOS DE LA VARIABLE 1

3.2.1. Tabla N° 3: Concentración del Radiofármaco en Renograma

RENOGRAMA CON TEST DE FUROSEMIDA		RIÑÓN DERECHO	
		fi	%
Concentración del Radiofármaco	A. Adecuada	32	63
	B. Inadecuada	19	37
	C. Dudosa	0	0
TOTAL		51	100

Descripción

La tabla 3 muestra la concentración del radiofármaco en el Renograma con Test de Furosemida en el Riñón Derecho, siendo que es principalmente adecuada con el 63%, seguida de inadecuada con el 37%, no se observaron concentraciones dudosas.

Interpretación

En el 63% de los pacientes, la concentración del radiofármaco en el riñón derecho es normal, llegando a su pico máximo.

3.2.2. Tabla N° 4: Excreción del Radiofármaco en Renograma

RENOGRAMA CON TEST DE FUROSEMIDA		RIÑÓN DERECHO	
		fi	%
Excreción del radiofármaco	A. Adecuada	16	31
	B. Inadecuada	34	67
	C. Dudosa	1	2
TOTAL		51	100

Descripción

La tabla 4 muestra la excreción del radiofármaco del renograma con test de furosemida del Riñón Derecho, siendo principalmente adecuada con el 31%, seguida de inadecuada con el 67%, dudosa el 2%.

Interpretación.

En el 67% de los pacientes, la excreción del radiofármaco del riñón derecho es inadecuada por presentar la patología en estudio, corroborándose positivo con el test de furosemida.

3.2.3. Tabla N° 5: Test de furosemida en renograma del riñón derecho

RENOGRAMA CON TEST DE FUROSEMIDA		RIÑÓN DERECHO	
		fi	%
Test de furosemida	A. Positivo	45	88
	B. Negativo	6	12
TOTAL		51	100

Descripción

La tabla 5 muestra test de furosemida en el renograma del Riñón Derecho siendo positivo con el 88%, seguida negativo con el 12%.

Interpretación

El renograma con test de furosemida, resulto positivo al radiofármaco con 88% con presencia de hidronefrosis no obstructivo del riñón derecho, y negativa al radiofármaco con 12% con presencia de hidronefrosis obstructiva.

3.2.4. Tabla N° 6: Impresión Diagnóstica en Renograma del Riñón

Derecho

RENOGRAMA CON TEST DE FUROSEMIDA		RIÑÓN	
		DERECHO	
		fi	%
Impresión Diagnóstica	a. Hidronefrosis obstructiva	6	12
	b. Hidronefrosis no obstructiva	45	88
TOTAL		51	100

Descripción

La tabla 6 muestra la impresión diagnóstica en el renograma con test de furosemida del Riñón Derecho, mostrando que la hidronefrosis obstructiva presenta el 12%, y la hidronefrosis no obstructiva es la impresión diagnóstica más frecuente con el 88%.

Interpretación

La impresión diagnóstica para el riñón derecho, indica hidronefrosis obstructiva con 12% en pacientes que dieron resultados negativo al test de furosemida, e hidronefrosis no obstructiva con 88% en pacientes que dieron resultados positivos al test de furosemida.

3.2.5. Tabla N° 7: Concentración del Radiofármaco en Renograma

RENOGRAMA CON TEST DE FUROSEMIDA		RIÑÓN IZQUIERDO	
		fi	%
Concentración Del Radiofármaco	A. Adecuada	32	63
	B. Inadecuada	19	37
	C. Dudosa	0	0
TOTAL		51	100

Descripción

La tabla 7 muestra la concentración del radiofármaco en el renograma con test de furosemida de Riñón Izquierdo, siendo principalmente adecuada con el 63%, seguida inadecuada 37%, no observándose concentración del radiofármaco dudosa.

Interpretación

En el 63% de los pacientes la concentración del radiofármaco del riñón izquierdo, es normal llegando a su pico máximo.

3.2.6. Tabla N° 8: Excreción del Radiofármaco en Renograma

RENOGRAMA CON TEST DE FUROSEMIDA		RIÑÓN IZQUIERDO	
		fi	%
Excreción Del Radiofármaco	A. Adecuada	18	35
	B. Inadecuada	32	63
	C. Dudosa	1	2
TOTAL		51	100

Descripción

Tabla 8, muestra en la excreción del radiofármaco en el renograma con test de furosemida de riñón izquierdo, siendo principalmente adecuada con el 35%, seguida inadecuada con el 63%, dudosa con el 2%.

Interpretación

En el 63% de los pacientes, la excreción del radiofármaco del riñón izquierdo es inadecuada por presentar la patología en el estudio corroborándose positivo con el test de furosemida.

3.2.7. Tabla N° 9: Test de furosemida en renograma de riñón izquierdo

RENOGRAMA CON TEST DE FUROSEMIDA		RIÑÓN IZQUIERDO	
		fi	%
Test De Furosemida	A. Positivo	45	88
	B. Negativo	6	12
TOTAL		51	100

Descripción

Tabla 9 muestra el test de furosemida en el renograma del Riñón Izquierdo, siendo positivo en el 88%, y negativo en el 12%.

Interpretación

El renograma con test de furosemida resulto positivo al radiofármaco con el 88% con presencia de hidronefrosis no obstructivo para el riñón izquierdo, y negativa al radiofármaco 12% con presencia de hidronefrosis obstructivo para riñón izquierdo.

3.2.8. Tabla N° 10: Impresión Diagnóstica en Renograma

RENOGRAMA CON TEST DE FUROSEMIDA		RIÑÓN IZQUIERDO	
		fi	%
Impresión	A. Hidronefrosis obstructiva	6	12
Diagnóstica	B. Hidronefrosis no obstructiva	45	88
TOTAL		51	100

Descripción

La tabla 10 muestra la impresión diagnóstica en el renograma con test de furosemida de Riñón Izquierdo, siendo que la hidronefrosis obstructiva fue el 12% de los casos, y la principal impresión diagnóstica es la hidronefrosis no obstructiva con el 88%.

Interpretación

La impresión diagnóstico para el riñón izquierdo indica hidronefrosis obstructiva con el 12% en pacientes que dieron resultado negativo al test de furosemida, e hidronefrosis no obstructivo con el 88% en pacientes que dieron resultado positivo al test de furosemida.

3.3. RESULTADOS DE LA VARIABLE 2: ECOGRAFÍA RENAL

3.3.1. Tabla N° 11: Diagnóstico de Litiasis por Ecografía Riñón Derecho

ECOGRAFIA RENAL		RIÑÓN DERECHO	
		fi	%
Litiasis	A. Ausencia	38	75
	B. Presencia	13	25
TOTAL		51	100

Descripción

La tabla 11, muestra litiasis en la ecografía renal presentando ausencia en el 75%, y presencia en el 25% de los casos.

Interpretación

El diagnostico ecográfico no presenta litiasis con el 25% como posible factor de hidronefrosis.

3.3.2. Tabla N° 12: Diagnóstico de Hidronefrosis por Ecografía renal

ECOGRAFÍA RENAL		RIÑÓN	
		DERECHO	
		fi	%
Hidronefrosis	A. Ausencia	23	45
	B. Presencia	28	55
TOTAL		51	100

Descripción

La tabla 12 muestra la hidronefrosis en la ecografía renal Derecha, presentando ausencia el 45%, y presencia el 55% de los casos.

Interpretación

El 55% de los casos presentaron hidronefrosis, en el riñón derecho, pero no sabemos si es de tipo obstructivo o no obstructivo.

El 45% de los casos no presentaron hidronefrosis.

3.3.3. Tabla N° 13: Impresión Diagnóstica por Ecografía de Riñón

Derecho

ECOGRAFÍA RENAL		RIÑÓN	
		DERECHO	
		fi	%
Impresión Diagnóstica	A. Normal	18	35
	B. Litiasis	6	12
	C. Hidronefrosis	23	47
	D. Mixta	4	6
TOTAL		51	100

Descripción

La tabla 13 muestra impresión diagnóstica en la ecografía renal presentando hidronefrosis con el 47%, un diagnóstico normal con el 35%, seguida litiasis con el 12%, mixta con el 6%.

Interpretación

El 35% de los casos no presentaron litiasis ni hidronefrosis en el riñón derecho sin descartar otras patologías, el 12% solo presento litiasis con ausencia de hidronefrosis, el 47% presento hidronefrosis con ausencia de litiasis y el 6% de los casos presento litiasis e hidronefrosis.

3.3.4. Tabla N° 14: Diagnóstico de Litiasis por Ecografía renal

ECOGRAFÍA RENAL		RIÑÓN	
		IZQUIERDO	
		fi	%
Litiasis	A. Ausencia	42	82
	B. Presencia	9	18
TOTAL		51	100

Descripción

La tabla 14 muestra el diagnóstico de litiasis en la ecografía renal izquierda, presentando ausencia en el 82%, presencia en el 18% de los casos.

Interpretación

El diagnóstico ecográfico nos presentó litiasis con el 18% como posible factor de hidronefrosis.

3.3.5. Tabla N° 15: Diagnóstico de Hidronefrosis por Ecografía renal

ECOGRAFÍA RENAL		RIÑÓN	
		IZQUIERDO	
		fi	%
Hidronefrosis	A. Ausencia	20	39
	B. Presencia	31	61
TOTAL		51	100

Descripción

La tabla 15 muestra el diagnóstico de hidronefrosis en la ecografía renal izquierda, presentando ausencia en el 39%, y presencia el 61% de los casos.

Interpretación

El 61% de los casos presentaron hidronefrosis en el riñón izquierdo, pero no sabemos si es de tipo obstructivo o no obstructivo, el 39% de los casos no presentaron hidronefrosis.

3.3.6. Tabla N° 16: Impresión Diagnóstica por Ecografía Riñón Izquierdo

ECOGRAFÍA RENAL		RIÑÓN IZQUIERDO	
		fi	%
Impresión diagnóstica	A. Normal	15	29
	B. Litiasis	6	12
	C. Hidronefrosis	26	53
	D. Mixta	4	6
TOTAL		51	100

Descripción

La tabla 16 muestra impresión diagnóstica en la ecografía renal, presentando hidronefrosis con un 53%, diagnóstico normal en el 29%, seguida de litiasis con el 12%, y mixta con el 6%.

Interpretación

El 29% de los casos no presentaron litiasis ni hidronefrosis en el riñón izquierdo sin descartar otras patologías, el 12% solo presento litiasis con ausencia de hidronefrosis, el 53% presento hidronefrosis con ausencia de litiasis y el 6% de los casos presento litiasis e hidronefrosis.

3.4. RESULTADOS DEL PROBLEMA

3.4.1. Tabla N° 17: Relación Del Renograma Con Test De Furosemida Y La Ecografía De Riñón Derecho.

RENOGRAMA CON TEST DE FUROSEMIDA RIÑÓN DERECHO		ECOGRAFÍA RENAL RIÑÓN DERECHO				TOTAL
		Normal	Litiasis	Hidronefrosis	Mixta	
Impresión Diagnóstica	Hidronefrosis Obstructiva	0	0	5	1	6
	Hidronefrosis no obstructiva	18	6	18	3	45
TOTAL		18	6	23	4	51

Descripción - Interpretación

La tabla 17 muestra la impresión diagnóstica en el renograma con test de furosemida y ecografía renal del riñón derecho, mostrando que la ecografía diagnosticó principalmente hidronefrosis con 23 casos y el renograma diagnosticó 45 casos con hidronefrosis no obstructiva y 6 casos con hidronefrosis obstructiva. Es importante mostrar que 18 casos de ecografía normal presentaron hidronefrosis no obstructiva por renograma con test de furosemida.

3.4.2. Tabla N° 18: Relación Del Renograma Con Test De Furosemida Y La Ecografía De Riñón Izquierdo.

RENOGRAMA CON TEST DE FUROSEMIDA RIÑÓN IZQUIERDO		ECOGRAFÍA RENAL RIÑÓN IZQUIERDO				TOTAL
		Normal	Litiasis	Hidronefrosis	Mixta	
Impresión Diagnóstica	Hidronefrosis Obstructiva	2	0	4	1	7
	Hidronefrosis no obstructiva	13	6	22	3	44
TOTAL		15	6	26	4	51

Descripción - Interpretación

La tabla 18 muestra la impresión diagnóstica en el renograma con test de furosemida y ecografía renal del riñón izquierdo, mostrando que la ecografía diagnosticó principalmente hidronefrosis con 26 casos y el test de furosemida 44 casos de hidronefrosis no obstructiva y 7 casos de hidronefrosis obstructiva. Asimismo es importante anotar que en 15 casos de ecografía normal, el test de furosemida encontró 13 casos de hidronefrosis no obstructiva y 2 casos de hidronefrosis obstructiva.

3.4.3. DISCUSIÓN DE LOS RESULTADOS

El presente estudio busca establecer la mayor utilidad del Renograma con Test de Furosemida contra la Ecografía Renal en el estudio de hidronefrosis, mostrando que en los resultados de la población se presenta principalmente entre 1 a 10 años con el 27 %, seguida del grupo de 61 a 70 años con el 21 % y el grupo de 11 a 20 con el 16%; y predomina ligeramente el género masculino.

Asimismo, los estudios de riñón derecho e izquierdo muestran resultados similares en el Renograma con test de furosemida, tanto sobre la concentración del radiofármaco que fue principalmente adecuada, la excreción que es principalmente inadecuada, el test de furosemida que resultó principalmente positivo y la impresión diagnóstica principalmente de hidronefrosis no obstructiva.

Y los estudios con ecografía renal muestran mayormente la presencia de hidronefrosis, seguido de litiasis, siendo la impresión diagnóstica principalmente de hidronefrosis.

Los resultados del problema evidencian mayor utilidad del Renograma con Test de Furosemida sobre la Ecografía, sobre todo en términos de sensibilidad y especificidad diagnóstica.

3.4.4. CONCLUSIONES

Primero:

Se concluye que el Renograma con Test de Furosemida en ambos riñones tiene una concentración de radiofármaco principalmente adecuada, la excreción es inadecuada, el test de furosemida positivo, y la impresión diagnóstica con hidronefrosis no obstructiva.

Segundo:

Se concluye que la Ecografía Renal en ambos riñones mostró mayormente la presencia de hidronefrosis, seguido de litiasis, siendo la impresión diagnóstica principalmente de hidronefrosis.

Tercero:

Se concluye que el Renograma con Test de Furosemida es más útil que la ecografía para el diagnóstico de hidronefrosis, por cuanto la sensibilidad en el estudio del Riñón Derecho con Renograma con Test de Furosemida se diagnosticó 45 casos y la ecografía 23 casos; y en el Riñón Izquierdo el Renograma con Test de Furosemida diagnosticó 44 casos y la ecografía 26 casos. Asimismo el Renograma con Test de Furosemida es más específico permitiendo el diagnóstico de hidronefrosis obstructiva y no obstructiva.

Cuarto

El renograma con test de furosemida brinda utilidad diagnóstica en la detección de la hidronefrosis obstructiva vs la no obstructiva y de esta manera ayudando al médico tratante en la capacidad resolutoria del tratamiento.

3.4.5. SUGERENCIAS

1. Se sugiere a los Médicos nefrólogos tomar en cuenta los estudios de Renograma con Test de Furosemida.
2. Se sugiere a los estudiantes de la escuela de Tecnología Médica del área de radiología, profundizar el estudio de investigación con una mayor población para obtener resultados altamente significativos en cuanto a sensibilidad y especificidad diagnóstica.

REFERENCIAS BIBLIOGRÁFICAS

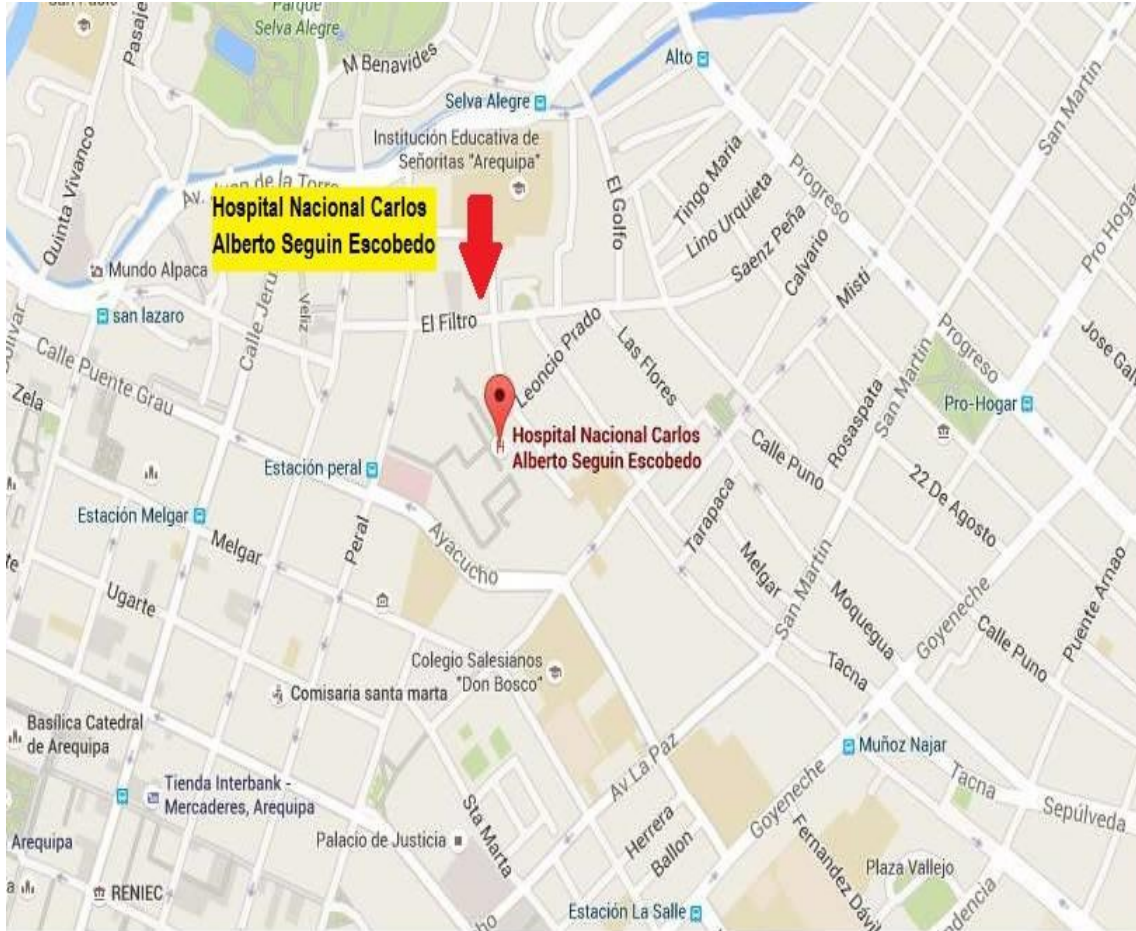
1. Dr. Estuardo Lema Paucar R, Dr.Barreda Basantes MA. Validacion De Eco Doppler De La Arteria Renal En El Diganostico De La Hidronefrosis Ecuador: Universidad De Cuenca Facultad De Ciencias Medicas Departamento De Postgrado En Imagenologia; 2010.
2. Calvo Gomez A. Respuesta A La Furosemida En Niños Con Hidronefrosis: Comparacion Entre Renograma Diuretico Y Bioquimica Urinario Oviedo: Centro Internacional De Postgrado; 2011.
3. Dra. Flores Tipismana R. Valoracion Del Ultrasonido Modo B Y Doppler En El Estudio De Hidronefrosis Obstructivo Y No Obstructivo Con Relacion Al Renograma Isotopico Y Test De Furosemida Lambayeque: Hospital Nacional Almanzar Aguinaga Asenjo- ESSALUD; 2011.
4. Cardeluz R. Anatomofisiologia Y Patologias Basica España: Daniel Masciarelli; 2012.
5. Cardeluz R, Gilindo C. Anatomofisiologia y Patologias Basicas España: Daniel Masciarelli; 2012.
6. Ricard F. Tratado De Osteopatía Visceral Y Medicina Interna Sistema Genitourinario España: Medica Panamericana S.A; 2009.
7. Younger De La Peña C, Virseda A. Atlas Ilustrado De Cirugía Urológica España: Diaz De Santos S.A; 2005.
8. L. Swearingen P. Manual De Enfermeria Medica Quirurgica España: Elsevier Mosby; 2008.
9. Moya Mir M. Normas De Actuación En Urgencias España: Medica Panamericana S.A; 2008.

10. De Los Rios Osorio J, De Los Rios Osorio S. Cirugía Urológica Colombia: Universidad De Antioquia; 2005.
11. Centeno Cortes C, Gomez Sancho M. Manual De Medicina Paliativa España: Universidad De Navarra S.A; 2009.
12. Diaz Garcia C, De Haro Del Moral J. Tecnicas De Exploración En Medicina Nuclear España: Elsevier Masson; 2004.
13. Chain Y, Illanes L. Radiofármacos en Medicina Nuclear, Fundamentos y Aplicación Clínica Argentina: Universidad De La Plata; 2015.
14. Garcia De Casasola G, Torres Macho J. Manual De Ecografía Clínica España: Sociedad Española Medicina Interna; 2013.
15. Kurjak A, Chervenak F. Ecografía En Obstétrica Y Ginecología. Segunda ed. Buenos Aires: Médica Panamericana S.A; 2008.
16. Hernando Avendaño L. Nefrología Clínica España: Medica Panamericana S.A; 2008.

ANEXOS

ANEXO Nro. 1

Imagen 01: Mapa de la provincia de Arequipa, distrito de Cercado de Arequipa



ANEXO Nro. 2

FICHA DE RECOLECCIÓN DE DATOS GAMMAGRÁFICOS

Nº de Ficha.....

Apellidos y Nombres:.....

Edad:

Género F () M ()

Fecha de Estudio del Renograma:

Fecha de Estudio de la Ecografía renal:

1. Renograma Con Test de Furosemida			Riñón Derecho	Riñón Izquierdo
1.1	Concentración del Radiofármaco	a. Adecuada		
		b. Inadecuada		
		c. Dudosa		
1.2	Excreción del Radiofármaco	a. Adecuada		
		b. Inadecuada		
		c. Dudosa		
1.3	Test de Furosemida	a. Positivo		
		b. Negativo		
1.4	Impresión Diagnóstica	a. Hidronefrosis Obstructiva		
		b. Hidronefrosis no Obstructiva		
2.Ecografía Renal				
2.1	Litiasis	a. Ausencia		
		b. Presencia		
2.2	Hidronefrosis	a. Ausencia		
		b. Presencia		
2.3	Impresión diagnóstica	a. Normal		
		b. Litiasis		
		c. Hidronefrosis		

ANEXO Nro. 3



Filial-Arequipa

Facultad de Medicina Humana y Ciencias de la Salud
Escuela Académico Profesional de Tecnología Médica

INFORME SOBRE JUICIO DE EXPERTO DEL INSTRUMENTO DE MEDICIÓN

Título del Proyecto:

UTILIDAD DE RENOGRAMA CON TEST DE FUROSEMIDA Y LA ECOGRAFÍA RENAL EN EL DIAGNOSTICO DE HIDRONEFROSIS EN PACIENTES CON UROPATIA OBSTRUCTIVA QUE ACUDEN AL SERVICIO DE MEDICINA NUCLEAR DEL HNCASE AREQUIPA MAYO 2014 -MAYO 2016

2. Datos Generales:

- 2.1 Nombres y Apellidos del experto : Dr. Carlos Arturo Cárdenas Abarca
- 2.2 Nombres y Apellidos del experto : Lic. TM Robert Andrés Romero Mariño
- 2.3 Institución donde laboran : Hospital Nacional Carlos Alberto Seguin Escobedo
- 2.4 Motivo de evaluación del Instrumento : Validación del Instrumento
- 2.5 Autor del Instrumento : Delia Lima Cachi

3. Aspectos De Validación

CRITERIOS	INDICADORES	Inaceptable						Mínimamente Aceptable			Aceptable			
		40	45	50	55	60	65	70	75	80	85	90	95	100
1. Claridad	Está formulando con lenguaje apropiado													
2. Objetividad	Está adecuado a las leyes y principios científicos.													
3. Actualización	Está adecuado a los objetivos y las necesidades reales de la investigación.													
4. Organización	Existe una organización lógica.													
5. Suficiencia	Comprende aspectos cuantitativos y cualitativos.													
6. Intencionalidad	Está adecuado para valorar las variables de las hipótesis.													
7. Consistencia	Se respalda en fundamentos técnicos y/o científicos.													
8. Coherencia	Existe coherencia entre los problemas, objetivos hipótesis, variables, dimensiones, indicadores con los ítems.													
9. Metodología	La estrategia responde a una metodología y diseño aplicados para lograr las hipótesis.													
10. Pertinencia	El instrumento muestra la relación entre los componentes de la investigación y su adecuación al método científico.													

1. Opinión de aplicabilidad

- a. El instrumento cumple con los requisitos para su aplicación
- b. Promedio de valoración

SI	NO

Fecha: / / 2016

Firma de experto:.....DNI

ANEXO No. 4

MATRIZ DE BASE DE DATOS																			
UTILIDAD DE RENOGAMA CON TEST DE FUROSEMIDA Y LA ECOGRAFIA RENAL EN EL DIAGNOSTICO DE HIDRONEFROSIS EN PACIENTES CON UROPATIA OBSTRUCTIVA																			
RENOGAMA CON TEST DE FUROSEMIDA																			
nro	edad	genero	Riñon Derecho	Concentración del Radiofarmaco			Excreción del Radiofarmaco			Test de lasix		Impresión Diagnostica		ECOGRAFIA RENAL					
				Adecuada	Inadecuada	Dubiosa	Adecuada	Inadecuada	Dubiosa	Positivo	Negativo	Hidronefrosis Obstructivo	Hidronefrosis no Obstructivo	Litiasis	Hidronefrosis	Impresión Diagnostica			
												Ausencia	Presencia	Ausencia	Presencia	Normal	Litias	Hidronefrosis	
1	3	F	Riñon Derecho	X			X		X			X	X	X					X
2	81	M	Riñon Izquierdo	X			X		X			X	X	X					X
3	6	M	Riñon Derecho	X			X		X			X	X	X					X
4	9	F	Riñon Izquierdo	X			X		X			X	X	X					X
5	59	M	Riñon Derecho	X			X		X			X	X	X					X
6	67	F	Riñon Izquierdo	X			X		X			X	X	X					X
7	74	F	Riñon Derecho	X			X		X			X	X	X					X
8	65	F	Riñon Izquierdo	X			X		X			X	X	X					X
9	66	M	Riñon Derecho	X			X		X			X	X	X					X
10	24	F	Riñon Izquierdo	X			X		X			X	X	X					X
11	59	M	Riñon Derecho	X			X		X			X	X	X					X
12	64	M	Riñon Izquierdo	X			X		X			X	X	X					X
13	9	M	Riñon Derecho	X			X		X			X	X	X					X
14	47	M	Riñon Izquierdo	X			X		X			X	X	X					X
15	67	F	Riñon Derecho	X			X		X			X	X	X					X
16	17	M	Riñon Izquierdo	X			X		X			X	X	X					X
17	66	F	Riñon Derecho	X			X		X			X	X	X					X
18	65	F	Riñon Izquierdo	X			X		X			X	X	X					X
19	14	M	Riñon Derecho	X			X		X			X	X	X					X
20	15	M	Riñon Izquierdo	X			X		X			X	X	X					X
21	51	M	Riñon Derecho	X			X		X			X	X	X					X
22	72	F	Riñon Izquierdo	X			X		X			X	X	X					X
23	12	F	Riñon Derecho	X			X		X			X	X	X					X
24	2	M	Riñon Izquierdo	X			X		X			X	X	X					X
25	31	M	Riñon Derecho	X			X		X			X	X	X					X
26	56	F	Riñon Izquierdo	X			X		X			X	X	X					X
27	3	F	Riñon Derecho	X			X		X			X	X	X					X
28	42	M	Riñon Izquierdo	X			X		X			X	X	X					X
29	5	M	Riñon Derecho	X			X		X			X	X	X					X
30	67	M	Riñon Izquierdo	X			X		X			X	X	X					X
31	92	M	Riñon Derecho	X			X		X			X	X	X					X
32	51	F	Riñon Izquierdo	X			X		X			X	X	X					X
33	68	F	Riñon Derecho	X			X		X			X	X	X					X
34	60	F	Riñon Izquierdo	X			X		X			X	X	X					X
35	4	M	Riñon Derecho	X			X		X			X	X	X					X
36	8	M	Riñon Izquierdo	X			X		X			X	X	X					X
37	69	F	Riñon Derecho	X			X		X			X	X	X					X
38	7	F	Riñon Izquierdo	X			X		X			X	X	X					X
39	11	F	Riñon Derecho	X			X		X			X	X	X					X
40	1	F	Riñon Izquierdo	X			X		X			X	X	X					X
41	10	M	Riñon Derecho	X			X		X			X	X	X					X
42	7	M	Riñon Izquierdo	X			X		X			X	X	X					X
43	45	F	Riñon Derecho	X			X		X			X	X	X					X
44	11	M	Riñon Izquierdo	X			X		X			X	X	X					X
45	14	M	Riñon Derecho	X			X		X			X	X	X					X
46	26	F	Riñon Izquierdo	X			X		X			X	X	X					X
47	15	M	Riñon Derecho	X			X		X			X	X	X					X
48	70	F	Riñon Izquierdo	X			X		X			X	X	X					X
49	10	F	Riñon Derecho	X			X		X			X	X	X					X
50	55	M	Riñon Izquierdo	X			X		X			X	X	X					X
51	34	M	Riñon Derecho	X			X		X			X	X	X					X
			Riñon Izquierdo	X			X		X			X	X	X					X