



**FACULTAD DE MEDICINA HUMANA Y CIENCIAS DE LA SALUD  
ESCUELA PROFESIONAL DE ESTOMATOLOGÍA**

**ESTUDIO COMPARATIVO IN VITRO ENTRE LA TÉCNICA DE  
IRRIGACIÓN ACTIVA SONICA Y LA ACTIVA MANUAL EN LA  
LIMPIEZA DE CONDUCTOS RADICULARES DE PREMOLARES  
INFERIORES UNIRADICULARES, UNIVERSIDAD ALAS  
PERUANAS, AREQUIPA - 2015**

**Tesis Presentada por:  
JOANNA MELISSA GUILLEN GUILLEN**

**Para optar el Título Profesional de  
CIRUJANO DENTISTA**

**AREQUIPA – PERÚ**

**2015**

## DEDICATORIA

### *Dedico esta Tesis*

*A Dios, por darme la oportunidad de vivir y estar conmigo en cada paso que doy, por permitir llegar a este momento tan especial en mi vida, por los triunfos y los momentos difíciles que me han enseñado a valorarlo cada día más.*

*A mis padres por su esfuerzo y sacrificio para brindarme todo el amor, la comprensión, el apoyo incondicional, la confianza en cada momento de mi vida, por motivarme y darme la mano cuando sentía que el camino se terminaba, a ustedes por siempre mi corazón*

## **AGRADECIMIENTO**

Siempre me he sentido maravillada por la linda familia que tengo, se han preocupado por mí desde el momento en que llegue a este mundo, me han formado para saber cómo luchar y salir victoriosa ante las diversas adversidades de la vida.

Sus enseñanzas no cesan y aquí estoy, con un nuevo logro exitosamente conseguido, mi tesis.

Quiero agradecerles por todo, no me alcanzan las palabras para expresar el orgullo y lo bien que me siento por tener unos padres tan asombrosos.

## INDICE

RESUMEN .....	vii
ABSTRACT.....	viii
<b>CAPITULO I .....</b>	<b>1</b>
<b>INTRODUCCION .....</b>	<b>1</b>
1. TITULO.....	2
2. JUSTIFICACION.....	2
3. PROBLEMA.....	3
4. AREA DE CONOCIMIENTO.....	3
5. OBJETIVOS DE LA INVESTIGACIÓN .....	3
<b>CAPITULO II .....</b>	<b>1</b>
<b>MARCO TEORICO.....</b>	<b>1</b>
1. IRRIGACION .....	2
2. SUSTANCIAS PARA LA IRRIGACION .....	3
2.1 Hipoclorito de Sodio:.....	3
2.2 Clorhexidina : .....	5
2.3 Yoduro Potásico Yodado: .....	6
2.4 MTAD: .....	6
2.5 EDTA:.....	7
2.6 Hidróxido de Calcio:.....	7
3. TECNICAS DE IRRIGACION .....	8
3.1 Técnica de Irrigación Pasiva: .....	8
3.2 Técnica de Irrigación Activa: .....	9
4. ANATOMIA INTERNA PRIMER PREMOLAR INFERIOR.....	10
4.1 RAMIFICACIONES .....	10
4.2 DENTINA.....	14
5. PREPARO BIOMECANICO.....	16
6. RECIPROC.....	22
7. TECNICAS DE OBTURACION .....	23
7.1 TECNICA DE CONDENSACION LATERAL: .....	23
8. TIPOS DE CEMENTOS .....	26
8.1 SEALAPEX: .....	26

9. RODAMINA B.....	27
10. SOFTWARE AXION VISION .....	27
11. ANTECEDENTES INVESTIGATIVOS .....	28
12. HIPOTESIS.....	31
<b>CAPITULO III .....</b>	<b>32</b>
<b>METODOLOGIA.....</b>	<b>32</b>
1. AMBITO DE ESTUDIO .....	33
2. TIPO Y DISEÑO DE LA INVESTIGACIÓN .....	33
3. UNIDAD DE ESTUDIO .....	34
4. POBLACIÓN Y MUESTRA .....	34
5. TÉCNICAS Y PROCEDIMIENTOS: .....	36
5.1 DEFINICION OPERACIONAL DE VARIABLES .....	36
5.2 TÉCNICAS E INSTRUMENTOS DE RECOLECCIÓN .....	36
6. PRODUCCIÓN Y REGISTRO DE DATOS: .....	37
6.1 PRODUCCIÓN DE DATOS.....	37
6.2 PLAN DE TABULACION, PROCESAMIENTO Y PRESENTACION DE LOS DATOS: .....	39
7. TECNICA DE ANALISIS ESTADISTICO:.....	39
8. RECURSOS:.....	40
<b>CAPITULO IV .....</b>	<b>42</b>
<b>RESULTADOS.....</b>	<b>42</b>
DISCUSION .....	52
CONCLUSIONES .....	55
RECOMENDACIONES .....	56
REFERENCIAS BIBLIOGRAFICAS .....	57
ANEXOS .....	59

## ÍNDICE DE TABLAS

TABLA N° 1:	AREA OCUPADA POR CEMENTO DE ACUERDO AL TERCIO CERVICAL Y AL TIPO DE ACTIVACION DE LA SOLUCION IRRIGADORA. ....	43
TABLA N° 2:	AREA OCUPADA POR CEMENTO DE ACUERDO AL TERCIO MEDIO Y AL TIPO DE ACTIVACION DE LA SOLUCION IRRIGADORA. ....	46
TABLA N° 4:	AREA OCUPADA POR CEMENTO DE ACUERDO ALTERCIO APICAL Y AL TIPO DE ACTIVACION DE LA SOLUCION IRRIGADORA. ....	49

## ÍNDICE DE GRÁFICOS

GRÁFICO N° 1:	AREA OCUPADA POR CEMENTO DE ACUERDO AL TERCIO CERVICAL Y AL TIPO DE ACTIVACION DE LA SOLUCION IRRIGADORA .....	45
GRÁFICO N° 2:	AREA OCUPADA POR CEMENTO DE ACUERDO AL TERCIO MEDIO Y AL TIPO DE ACTIVACION DE LA SOLUCION IRRIGADORA .....	48
GRÁFICO N° 3:	AREA OCUPADA POR CEMENTO DE ACUERDO AL TERCIO APICAL Y AL TIPO DE ACTIVACION DE LA SOLUCION IRRIGADORA .....	51

## RESUMEN

El presente estudio evaluó in vitro la capacidad de infiltración y limpieza del hipoclorito de sodio, a través de la penetración del cemento obturador a los canalículos dentinarios; 30 premolares inferiores formaron parte de la muestra de este estudio, se retiraron las coronas, y pasaron a ser preparados biomecánicamente por la técnica Crown – Down con sistema reciprocante, los especímenes fueron divididos en 3 grupos:

Grupo 1. Inundados con EDTA 17% seguida de activación sónica por 20 segundos, y luego irrigados con 5 ml de hipoclorito de sodio al 1%. A continuación activación sónica por 20 segundos y renovación de la solución irrigadora; luego, nuevamente activación sónica y así sucesivamente hasta completar 4 ciclos de 20 segundos por cada espécimen.

Grupo 2. Inundados con EDTA 17% seguida de activación con instrumentación manual, raspando las paredes del conducto radicular por 20 segundos y luego irrigados con 5 ml de hipoclorito de sodio al 1%. A continuación activación manual por 20 segundos y renovación de la solución irrigadora. Nuevamente activación manual y así sucesivamente hasta completar 4 ciclos de 20 segundos por cada espécimen.

Grupo 3: No tuvieron ningún tipo de activación.

Los especímenes fueron secados con conos de papel y obturados por la Técnica de Condensación Lateral, añadiéndole al cemento obturador Rodamina B, para que pueda ser cuantificada la cantidad de cemento que ingreso a los canalículos dentinarios. Posteriormente, estos especímenes fueron cortados, lijados y pulidos para el análisis de la proyección del cemento obturador en microscopía óptica en los tres tercios radiculares, con la ayuda del Software Axion Visión 4.8. El análisis estadístico nos indica la presencia de diferencia estadísticamente significativa a favor de la activación de la solución irrigadora con movimiento sónico, con resultados en el tercio cervical ( $8.65\text{mm}^2$ ), en el tercio medio ( $4.39\text{mm}^2$ ) y en el tercio apical ( $2.47\text{mm}^2$ ).

**Palabras Claves:** Técnica de irrigación con Activa Sónica, Técnica de irrigación con Activa Manual, Limpieza de conductos.

## ABSTRACT

This study evaluated ex vivo infiltration capacity of sodium hypochlorite through the penetration of cement to seal dentinal tubules. 30 premolars were part of the study sample, which were cut off their crowns, and became prepared biomechanically, for technical Crow- Down with reciprocating system; specimens were divided into 2 groups:

Group 1: Flooded with 17% EDTA followed by sonic activation for 20 seconds, and then washed with 5 ml of 1% sodium hypochlorite, then for 20 seconds sonic activation and renewal of the irrigating solution, then sonic activation again and so on until completing 4 cycles 20 seconds per each specimen.

Group 2: Flooded with EDTA 17% followed by manual activation with instrumentation, scraping the walls of the root canal by 20 seconds and then irrigated with 5 ml of sodium hypochlorite at 1 %. Then manual activation by 20 seconds and renewal of the irrigator solution. Manual activation again and so on until complete 4 cycles of 20 seconds per specimen.

Group 3: Did not have any type of activation.

The specimens were dried with paper cones and clogged by the technical side of condensation, by adding to the shutter cement Rhodamine B, so that it can be quantified the amount of cement that entered the canalis dentin.

Subsequently, these specimens were cut, sanded and polished to the analysis of the projection of the cement shutter in optical microscopy in the three thirds root, with the help of the Axion Vision Software 4.8. The statistical analysis reveals the presence of statistically significant difference in favor of the activation of the solution with irrigator sonic movement.

Keywords: Active irrigation technique with Sonic, Irrigation technique Enables Manual , Duct Cleaning



**CAPITULO I**  
**INTRODUCCION**

## **1. TITULO**

Estudio comparativo in vitro entre la técnica de irrigación activa sónica y la irrigación activa manual en la limpieza de conductos radiculares de premolares inferiores unirradiculares, Universidad Alas Peruanas, Arequipa - 2015

## **2. JUSTIFICACION**

Una de las piedras angulares del éxito de los tratamientos endodónticos es la irrigación y limpieza del sistema de conductos radiculares. Se han descrito técnicas de irrigación que ayudan a promover esta limpieza y con el avance de la tecnología, se han diseñado instrumentos que ayudan a mejorar la eficacia de la irrigación mediante una activación sónica y ultrasónica la cual a través de la creación de ondas continuas pueden coadyuvar en la limpieza del sistema de conductos radiculares y de esta manera ayudar al clínico en el éxito de los tratamientos endodónticos.

Los métodos tradicionales de presión, movimiento y renovación de la solución irrigadora no dan los resultados esperados, ya que en muchos casos esta solución irrigadora, no es capaz de poder llegar hasta el tercio apical por el fenómeno del VAPOR LOOK; es decir, la solución irrigadora se encuentra como una burbuja de aire y rebota; dejando un canal seco, donde existirá muchas probabilidades de poder compactar las raspas de dentina o smear layer, restos pulpares y bacterias propias del proceso infeccioso. Este hecho impedirá que se realice un correcto sellado sin contar con que podría ocurrir el extravasamiento de todos estos componentes a los tejidos periapicales, produciendo un flare up, o una reagudización de un proceso crónico. Por tanto, es de vital importancia realizar una correcta irrigación.

También, es necesario resaltar que uno de los principales inconvenientes que se tiene al realizar una endodoncia es la anatomía interna. Considerar que, no solamente tendremos que trabajar un solo conducto sino todo un

sistema de conductos radiculares donde nuestra solución irrigadora deberá llegar para impedir futuras recidivas.

La presente investigación dotará al clínico de un mejor conocimiento sobre el uso necesario de la activación de la solución irrigadora lo que redundará en la calidad de tratamiento que se ofrece al paciente.

### **3. PROBLEMA**

¿Existirá diferencia en la limpieza de conductos radiculares entre la técnica de irrigación activa sónica y la técnica de irrigación activa manual en premolares inferiores unirradiculares?

### **4. AREA DE CONOCIMIENTO**

- A. Área: Ciencias de la Salud.
- B. Campo: Odontología.
- C. Especialidad: Endodoncia.
- D. Línea: Preparo Biomecánico.
- E. Tópico: Irrigación

### **5. OBJETIVOS DE LA INVESTIGACIÓN**

#### **• OBJETIVO PRINCIPAL**

Comparar la limpieza de los conductos radiculares entre la técnica activa sónica y la técnica activa manual en premolares inferiores unirradiculares.

#### **• OBJETIVOS ESPECÍFICOS**

- Determinar la limpieza de los conductos radiculares utilizando la técnica de irrigación sónica en premolares inferiores unirradiculares.
- Determinar la limpieza de los conductos radiculares utilizando la técnica de irrigación manual en premolares inferiores unirradiculares.

**CAPITULO II**  
**MARCO TEORICO**

## 1. IRRIGACION

Lo fundamental en la preparación del conducto radicular es el trabajo mecánico desarrollado a través de los instrumentos endodónticos, resulta innegable la importancia del uso de determinadas sustancias químicas en procedimientos auxiliares.<sup>1</sup>

El empleo de soluciones irrigadoras, de productos que favorezcan la conformación de conductos atrésicos y de fármacos que contribuyen con la desinfección del sistema de conductos, constituye lo que desde el punto de vista didáctico se denomina preparación química del conducto radicular.

La irrigación, acompañada por la aspiración, es un valioso auxiliar en la preparación del conducto radicular. Aunque se define como procedimiento auxiliar, su uso es acompañamiento indispensable de la instrumentación endodóntica.<sup>1</sup>

Sus objetivos son:

- a) Eliminar (por remoción o disolución, o ambos) los detritos presentes en el interior del conducto radicular, ya sean preexistentes (restos pulpares, materiales del medio bucal) o creados como consecuencia de la instrumentación (virutas de dentina). Estos detritos tienden a acumularse en el tercio apical del conducto por la acción de los instrumentos endodónticos, hasta obstruirlo e inclusive pueden ser impulsados hacia el espacio periodontal, donde ejercerán una acción agresiva, sobre todo si están contaminados.
- b) Reducir la cantidad de bacterias existentes en los conductos radiculares, por el acto mecánico del lavado y por la acción antimicrobiana de la sustancia utilizada.
- c) Facilitar la acción conformadora de los instrumentos endodónticos, por mantener las paredes dentinarias hidratadas y ejercer una acción lubricante.

## **2. SUSTANCIAS PARA LA IRRIGACION**

El arsenal de productos comerciales destinados a la irrigación de conductos radiculares es amplio.

La selección de la solución adecuada depende entre las propiedades del producto y los efectos deseados en cada una de las condiciones clínicas que pueda presentar el diente en tratamiento.

Así, en los casos de dientes con pulpa vital viva, la contaminación microbiana ausente o incipiente permite el uso de productos sin poder antiséptico a favor de la aplicación de sustancias que, por su biocompatibilidad, respetan el muñón apical y los tejidos apicales, favoreciendo la reparación.<sup>1</sup>

En los dientes con pulpa mortificada la irrigación se integra al conjunto de acciones destinadas a promover la desinfección del conducto radicular y la neutralización de las toxinas presentes en su contenido necrótico. Estos objetivos llevan a escoger soluciones irrigadoras que posean acción, antiséptica, poder disolvente de la materia orgánica y capacidad para neutralizar toxinas presentes, sin ser agresivas al menos en forma acentuada para los tejidos periapicales.<sup>1</sup>

En cualquier condición se exige de la solución irrigadora una buena capacidad de limpieza, como requisito fundamental.

### **2.1 Hipoclorito de Sodio:**

Permite al endodoncista limpiar mecánicamente los residuos que quedan en el conducto, disolver el tejido vivo y necrótico, eliminar las bacterias presentes y lubricar el conducto. El cloro libre del hipoclorito disuelve el tejido necrótico porque rompe las proteínas en aminoácidos. El efecto de la solución irrigante depende de la cantidad de cloro libre, y se puede aumentar el volumen para compensar la disminución de la

concentración. También se puede potenciar la eficacia del irrigante calentando la solución.<sup>1</sup>

El mayor inconveniente del hipoclorito de sodio en endodoncia es su elevada toxicidad para los tejidos vivos. Por este motivo, hay que evitar al máximo su salida a través de la aguja a cualquier parte de la mucosa oral, y también la infiltración de hipoclorito dentro del ápice (sobre todo cuando el ápice está abierto).<sup>1</sup>

Son utilizadas en bajas concentraciones, como líquido de Dakin (0.5% de cloro activo) y la solución de Milton (1% de cloro activo), en concentraciones medianas (2.5% de cloro activo) o en altas concentraciones, como la soda clorada (4-6% de cloro activo). En la lista de las propiedades que convierten al hipoclorito de sodio en la opción más adecuada para la irrigación de los conductos se destacan:

- a) Buena capacidad de limpieza.
- b) Poder antimicrobiano efectivo
- c) Neutralizante de productos tóxicos
- d) Disolvente de tejido orgánico.
- e) Previene reabsorción inflamatoria radicular.
- f) Reducción de la inflamación de los tejidos periapicales.

Las soluciones de hipoclorito de sodio de baja y mediana concentración (0.5%, 1% y 2.5%) son las más indicadas para el tratamiento de dientes vitales. Su uso impone cuidados en la técnica, pues su proyección inadvertida en el interior de los tejidos apico – periapicales determina reacciones más severas que las producidas por los detergentes aniónicos. Durante la terapia endodóntica, las soluciones de hipoclorito de sodio se usan a concentraciones variables entre 0.5 y el 6 %, en bloques de dentina infectados, una solución de hipoclorito de sodio al 0.25% fue suficiente para eliminar a *Enterococcus faecalis* en 15min. Una concentración de hipoclorito de sodio al 1% requirió 1 hora para eliminar a *Candida albicans*, en dientes extraídos infectados hallaron

que la aplicación de hipoclorito de sodio al 6% y clorhexidina al 2% durante un 1min. Las concentraciones menores disuelven principalmente el tejido necrótico, las concentraciones mayores proporcionan mejor disolución tisular, pero disuelven los tejidos tanto necróticos como vivos un efecto no siempre deseable, en algunos casos puede estar indicado utilizar el hipoclorito de sodio a máxima concentración pero aunque las mayores concentraciones pueden aumentar el efecto antibacteriano in vitro, no se ha demostrado concluyentemente la mayor efectividad clínica de las concentraciones por encima del 1%.

El hipoclorito de sodio solo proporciona una mínima eliminación de la dentina o la capa de extensión, por tanto algunos expertos recomiendan el uso simultáneo de sustancias desmineralizantes para eliminar de la superficie del conducto radicular un barrillo dentinario post – instrumentación y por tanto mejorar la limpieza de áreas de difícil alcance como túbulos dentinarios y conductos laterales. Al utilizar el hipoclorito de sodio de forma prolongada durante el tratamiento debe mencionarse ya que parece tener un efecto indeseable en la resistencia a la flexión de la dentina.<sup>1</sup>

## **2.2 Clorhexidina :**

Es un antiséptico catiónico basteriostatico y bactericida de amplio espectro efectivo contra bacterias gram negativas y gram positivas, tiene un componente molecular catiónico que se adhiere a las áreas de la membrana celular con carga negativa y causa lisis celular. La clorhexidina se ha usado en terapia periodontal, implantología y cariología durante muchos años para controlar la placa dental, su empleo como irrigante endodóntico se basa en su efecto antimicrobiano eficaz y duradero que procede de la unión a la hidroxapatita, sin embargo no se ha demostrado que proporcione ventajas clínicas sobre el hipoclorito de sodio. En comparación con la clorhexidina como irrigante se observó que con hipoclorito se consiguieron cultivos



negativos con una frecuencia significativa mayor que con clorhexidina, combinados el hipoclorito y la clorhexidina no mejoraron la actividad antimicrobiana de la clorhexidina frente a los microorganismos estudiados.<sup>1</sup>

Sin embargo la clorhexidina al 2% en gel fue más eficaz sola que combinada con la Ca(OH) frente a varios microorganismos en otras investigaciones, los medicamentos que contienen clorhexidina al 2% pueden difundir por la dentina y tener acción antibacteriana en la superficie radicular externa, la adición de la clorhexidina o yoduro potásico yodado a un apósito intraconducto de Ca(OH)<sub>2</sub> in vitro no altero la alcalinidad de las suspensiones de Ca(OH)<sub>2</sub>, se ha optado por la clorhexidina al 2% como lavado final por su sustentividad lo que permite unirse a la dentina y una actividad antimicrobiana sostenida especialmente en el retratamiento endodóntico.<sup>1</sup>

### **2.3 Yoduro Potásico Yodado:**

Es un desinfectante tradicional del conducto radicular se utiliza en concentraciones de entre un 2 y 5%. El yoduro potásico yodado destruye un amplio espectro de microorganismos presentes en los conductos radiculares pero mostro una toxicidad relativamente baja en experimentos que usaron cultivos tisulares, el yodo actúa como sustancia oxidante mediante la reacción con los grupos sulfhidrilo libres de las enzimas bacterianas, dividiendo los puentes disulfuro. Una desventaja obvia del yodo es la posibilidad de producir una reacción alérgica en algunos pacientes.<sup>1</sup>

### **2.4 MTAD:**

Es una solución irrigante que contiene doxiciclina, ácido cítrico y un detergente de superficie activo, constantemente se desarrollan productos químicos y sus combinaciones como irrigantes del conducto radicular que incluyen soluciones basadas en antibióticos, sin embargo

la doxiciclina y otros antibióticos locales no han podido destruir microbios organizados en biopelículas.<sup>1</sup>

## **2.5 EDTA:**

Se emplea para remover el barro dentinario (smear layer) creado durante la preparación quirúrgica del conducto radicular. La irrigación con EDTA está indicada durante y al finalizar la conformación, debido a que aumenta la permeabilidad dentinaria, lo que favorece la acción de la medicación intraconducto y contribuye a la adaptación íntima de los materiales de obturación. Entre sus propiedades encontramos:<sup>2</sup>

- Secuestra iones metálicos (calcio) de la dentina.
- Remueve la capa de barro dentinario.
- Ligeramente irritante
- Levemente antiséptico
- Favorece la instrumentación
- Facilita el acceso a conductos estrechos.
- Autolimitante

## **2.6 Hidróxido de Calcio:**

Por su pH alcalino generalmente es muy eficaz para erradicar bacterias intrarradiculares con excepción de *E. faecalis*, se observó una mayor eficacia al mezclar hidróxido de calcio con algunas soluciones irrigantes comunes, aunque no pudieron confirmarse unos efectos aditivos y se detectó una reducción de la acción antimicrobiana de la clorhexidina parece que el hidróxido de calcio mezclado con IKI o clorhexidina destruir bacterias resistencias al hidróxido de calcio.<sup>2</sup>

### 3. TECNICAS DE IRRIGACION

#### 3.1 Técnica de Irrigación Pasiva:

Consiste en depositar el irrigante en el interior del conducto mediante una jeringa con aguja, de diverso calibre, ya sea en forma pasiva o con agitación introduciendo y retirando la aguja en el conducto.

La aguja al depositar el irrigante debe quedar holgada en el conducto para permitir el flujo de la solución hacia el tercio apical, así como la salida hacia coronal del líquido cargado de detritus, evitando su impulsión a la zona periapical.<sup>2</sup>

Algunas agujas fueron diseñadas para tener una salida lateral y permitir que el irrigante fluya desde su parte final hacia distal. Otras tienen un diseño cerrado en su punta con una salida lateral o con varios orificios laterales para minimizar la extrusión del irrigante hacia los tejidos periapicales.

- Navitips: Se presentan de dos tamaños 29G y 30G y 4 longitudes: 17, 21, 25, 27mm. Se adaptan a la anatomía del conducto.<sup>2</sup>

Factores de la técnica pasiva:

- Mayor proximidad de la aguja con el tercio apical.
- Mayor diámetro de los conductos.
- Mayor volumen del irrigante.
- Agujas de menor calibre, para penetrar profundamente en el conducto (se incrementa el riesgo de extruir el irrigante hacia los tejidos periapicales).
- Depositar el irrigante lentamente en combinación con un movimiento manual y continuo para minimizar los accidentes del NaOCL.
- En conductos curvos, utilizar aguja de calibre 30 porque son muy flexibles y permiten y alcanzar una buena profundidad.

### **3.2 Técnica de Irrigación Activa:**

La irrigación sónica opera a una frecuencia de 1 – 6KHZ, siendo más baja que la ultrasónica, por el cual genera una mayor amplitud de movimiento hacia atrás y hacia delante de la punta del instrumento la oscilación de la lima es puramente longitudinal.<sup>3</sup>

Endo Activator: Está diseñado para potenciar con energía y seguridad, los irrigantes utilizados dentro del conducto radicular durante el tratamiento endodóntico. Usa de manera segura una punta de polímero no cortante en una pieza de mano, las puntas son fuertes, flexibles y no se rompen fácilmente, tiene una superficie suave que no corta la dentina. La vibración de la punta combinada con el movimiento hacia dentro y hacia fuera del conducto radicular produce un fenómeno hidrodinámico, lo cual es esencial para el desbridamiento y la desinfección del sistema de conductos radiculares. Tiene un mínimo de extrusión en comparación con la irrigación manual, ultrasónica y el sistema rinse endo.

#### **Características:**

- Mango ergonómico, inalámbrico y funciona con pilas.
- Diseño del contra-ángulo para acceder fácilmente a los dientes posteriores.
- Motor sónico con tres velocidades: 2000 ciclos por minuto (cpm). 6000 cpm 10.000 cpm.
- Puntas de polímero flexible de calidad médica de hasta 22 mm de largo con marcas de anillo que determinan profundidades de 18, 19 y 20 mm y están disponibles en tres tamaños: Amarillo 15/02, rojo 25/04 y azul 35/04.
- Fácil aplicación de las puntas a la pieza de mano con sistema snap-off.

#### **4. ANATOMIA INTERNA PRIMER PREMOLAR INFERIOR**

La corona del primer premolar superior tiene aspecto aproximadamente cuboide, con dos cúspides, una vestibular y una palatina. Su dimensión vestibulopalatina es mayor que la mesiodistal.

El 61% de los casos presenta dos raíces: una vestibular y una palatina. El 35.5% puede presentar una raíz única y en porcentaje mucho menor, tres raíces: dos vestibulares y una palatina. La cámara pulpar acompaña la forma externa de la corona: presenta un fuerte aplanamiento mesiodistal y es alargada en sentido vestibulopalatina.<sup>4</sup>

En correspondencia con las cúspides pueden observarse dos divertículos, de los cuales el vestibular suele ser el más pronunciado. El primer premolar superior tiene dos conductos en la mayoría de los casos, incluso cuando presenta una sola raíz, Estos conductos son estrechos y casi siempre rectos, por eso no ofrecen mayores dificultades a la realización del tratamiento endodóntico.

Cuando posee un solo conducto, este es amplio y accesible, aunque con fuerte achatamiento mesiodistal. En ocasiones pueden encontrarse tres conductos: dos vestibulares y uno palatino. En esas situaciones, los conductos son bastante estrechos y relativamente difíciles de tratar.

##### **4.1 RAMIFICACIONES**

- a) Conducto Lateral: Surge del conducto principal y se dirige lateralmente, casi perpendicular del conducto principal al espacio periodontal en el cual desemboca.<sup>4</sup>
- b) Conducto Colateral: Emerge del conducto principal, ligeramente paralelo a él y corre a lo largo de la raíz desembocando en un pequeño agujero individual y su diámetro es menor que el del conducto principal.<sup>4</sup>

- c) Conducto Secundario: Tiene su origen en el conducto principal, generalmente a nivel del tercio apical de la raíz, se dirige oblicuamente hacia el ápice y termina en el espacio del ligamento periodontal.<sup>4</sup>
- d) Conducto Accesorio: Se refiere al tipo de conducto que deriva de un conducto secundario y desemboca individualmente.<sup>4</sup>
- e) Conducto Interrecurrente: Es el conducto de pequeño diámetro, corto y en número variable que intercomunica al conducto principal con otro similar o con un conducto colateral.

De Deus en 1975, mediante un estudio de 1.140 dientes humanos extraídos, correspondientes a la dentición permanente, investigó la frecuencia, localización y dirección de conductos laterales, secundarios y accesorios. En un 27,4% de los dientes estudiados se demostró la presencia de conductos laterales, secundarios y accesorios. Estas ramificaciones laterales fueron localizadas con mayor frecuencia en el área apical (17,0%).<sup>4</sup>

- f) Conductos Laterales: Durante la formación de la vaina de la raíz, se produce una pequeña brecha como consecuencia de la interrupción de la continuidad de la vaina. Cuando esto sucede, no tiene lugar la dentinogénesis; el resultado es la formación de un pequeño conducto accesorio entre el saco dental y la pulpa.

Hess, examinó bajo microscopio óptico series de 50 secciones de dientes, 48 mostraron conductos laterales a nivel apical con morfología y disposición diferente. En estas investigaciones, el autor hace especial referencia de la raíz mesio-vestibular de los molares superiores como los dientes que muestran mayor porcentaje de conductos laterales a nivel apical.<sup>4</sup>

Seltzer, afirma que la presencia de éstos, en dientes con pulpas enfermas permite un intercambio de productos inflamatorios de

desecho entre el espacio pulpar y los tejidos perirradiculares que puede influir en el resultado del tratamiento del conducto radicular y en la conservación de la salud periodontal.

La presencia de conductos laterales en las áreas de bifurcación de los molares está bien probada y su incidencia es alta. En un 59% de los molares se encuentran conductos laterales permeables en el tercio coronal o medio.<sup>4</sup>

- g) Conducto Cementario: El conducto radicular está dividido en una larga porción cónica de dentina y en una corta porción de cemento en forma de túnel. La porción cementaria o conducto cementario generalmente tiene la forma de un cono invertido con su diámetro más estrecho en o cerca de la UCD y su base en el foramen apical.

El conducto dentinario no sigue la misma vía del conducto cementario, ya que este último se desvía en diferentes ángulos en relación a él. Esto ocurre como resultado de la adaptación del diente a algunas influencias funcionales como la lengua, presión oclusal y movimientos mesiales.<sup>4</sup>

En ocasiones, el cemento termina directamente sobre la dentina del ápice; aunque a veces, el cemento se extiende por una distancia considerable dentro del conducto radicular, revistiendo la dentina de una manera irregular. Las variaciones suceden especialmente en los dientes afectados periodontalmente o aquellos que hayan sido sometidos a fuerzas ortodónticas.

El concepto clásico de la anatomía radicular apical se basa en 4 hitos anatómicos e histológicos presentes en la región apical de una raíz: La constricción apical (CA), la unión cemento dentina (UCD), el foramen apical (FA) y foraminas accesorias.<sup>4</sup>

- h) Constricción Apical (CA): El diámetro más estrecho del conducto no se encuentra en el punto de salida del mismo, sino que suele

localizarse en la dentina, justo antes de las primeras capas del cemento dentario.

Generalmente situada a menos de 0,5 a 1,5 mm del FA. En general, la CA se considera la parte del conducto radicular con menor diámetro; también es el punto de referencia usado por lo clínicos con más frecuencia como terminación apical para la conformación, limpieza y obturación. Los vasos sanguíneos de la pulpa son estrechos en la CA, lo que dificulta el tratamiento con éxito de la inflamación en el conducto. Las molestias postoperatorias, por lo general, son mayores cuando esta zona es violada por los instrumentos o los materiales de obturación y el proceso de cicatrización puede verse comprometido.<sup>4</sup>

- i) La Unión Cemento Dentinaria (UCD): Es el punto del conducto donde el cemento se une con la dentina, también es el punto donde termina el tejido pulpar y comienza el tejido periodontal. La localización de la UCD en el conducto radicular es muy variable. Generalmente no se encuentra en la misma zona que la CA, y suele estar situada aproximadamente a 1 mm desde el FA.

Desde la CA (o diámetro apical menor) el conducto se ensancha conforme se acerca al FA (o diámetro apical mayor). La distancia entre los diámetros apical mayor y menor se ha descrito como forma de embudo o hiperbólica, su distancia promedio es de 0,5 mm en las personas jóvenes y 0,67 mm en las mayores, esta diferencia se debe a la aposición de cemento a lo largo de la vida del individuo.<sup>4</sup>

- j) El Foramen apical (FA): Es el “borde circular o redondeado”, como un embudo o cráter, que diferencia entre la terminación del conducto cementario y la superficie exterior de la raíz. El diámetro puede variar entre 502 um, en individuos de 18 a 25 años, a 681 um en individuos mayores de 55 años, lo que demuestra el crecimiento de FA con los años. En comparación, esos tamaños son mayores que



el diámetro transversal de las limas n° 50 y 60, respectivamente. El FA no se encuentra normalmente en el ápice anatómico, sino que esta desplazado entre 0,5 y 3mm.

Esa variación aumenta con la edad, debido al depósito de cemento. Diversos estudios han demostrado que el FA coincide con el vértice del ápice radicular entre el 17 a 46% de los casos.<sup>4</sup>

La extensión del cemento desde el FA en el conducto radicular difiere considerablemente, incluso cuando se comparan paredes opuestas del mismo conducto.

El cemento alcanza el mismo nivel en todas las paredes en solo un 5% de los casos. Esa variabilidad confirma que la UCD y la CA no están generalmente en la misma zona, y que la UCD solo debe considerarse como una unión variable en la que se unen dos tejidos histológicos que se encuentran al interior del conducto radicular.<sup>3</sup>

Melius et al., en el año 2002, determinaron la distancia entre el foramen apical y el ápice anatómico mediante un estudio comparativo de visualización radiográfica y digital en 30 dientes monoradiculares.<sup>3</sup>

En las radiografías digitales, la distancia entre la punta del instrumento y el centro del ápice radiográfico fue de 0,494 mm para radiografías convencionales y 0,594 para radiografías digitales.<sup>4</sup>

## **4.2 DENTINA**

Llamada también sustancia marfil, es el eje estructural del diente y constituye el tejido mineralizado que conforma el mayor volumen de la pieza dentaria. En la porción coronaria se halla recubierta a manera de casquete por el esmalte, mientras que en la región radicular esta tapizada por el cemento. Interiormente, la dentina delimita una cavidad, denominada cámara pulpar, que contiene a la pulpa dental.<sup>5</sup>

El espesor de la dentina varía según la pieza dentaria: en los incisivos inferiores es mínimo de 1 a 1.5mm, mientras que en los caninos y molares es de 3mm, aproximadamente. En cada diente en particular, el espesor es mayor en los bordes incisales o cuspideos y menor en la raíz. En la estructura de la dentina podemos distinguir dos componentes básicos: la matriz mineralizada y los conductos o túbulos dentinarios que la atraviesan en todo su espesor y que alojan a los procesos odontoblasticos.<sup>5</sup>

La composición química de la dentina es aproximadamente de 70% de materia inorgánica (principalmente cristales de hidroxiapatita), 18% de materia orgánica (principalmente fibras colágenas) y 12% de agua.<sup>2</sup>

Las unidades estructurales que constituye la dentina son dos: túbulo dentinario y la matriz intertubular.

**Túbulos Dentinarios:** Los túbulos o conductillos dentinarios son estructuras cilíndricas delgadas que se extienden por todo el espesor de la dentina desde la pulpa hasta la unión amelodentinaria o cementodentinaria. Se asume que la longitud promedio oscila entre 1.5 y 2mm. La pared del túbulo está formada por dentina peritubular o tubular que está constituida por una matriz mineralizada que ofrece una estructura y una composición química característica. Los túbulos alojan en su interior la prolongación odontoblástica principal o proceso odontoblástico. Entre el proceso odontoblástico y la pared del túbulo hay un espacio denominado espacio periprocesal, ocupado por el fluido dentinal (que proviene de la sustancia intercelular de la pulpa dental). El proceso odontoblástico y el fluido son los responsables de la vitalidad de la dentina.<sup>5</sup>

Los conductos o túbulos de la dentina coronaria siguen un trayecto doblemente curvo, en forma de "S" itálica, la curvatura más externa de dicha S es de convexidad coronaria y la más interna de convexidad apical. En la región radicular los túbulos describen una sola curvatura

poco pronunciada, de convexidad apical, el as proximidades del ápice radicular son prácticamente rectos. Existen también mega túbulos en ciertas áreas de la dentina que incrementan localmente la permeabilidad.

El diámetro de los túbulos, en general, también varía siendo más anchos en la proximidad de la pulpa alcanzando hasta 5 $\mu$ m de diámetro y más estrechos en la zona periférica (diámetro promedio 1.7 $\mu$ m), los túbulos están rodeados por un anillo o pared denominada dentina peritubular, tubular o matriz peritubular, altamente mineralizada que puede distinguirse claramente al MO.

La Matriz Intertubular: Se distribuye entre las paredes de los túbulos dentinarios y su componente fundamental son las fibras de colágeno que constituyen una malla fibrilar entre la cual y sobre la cual se depositen los cristales de hidroxapatita semejantes a los existentes en la dentina peritubular. La disminución en la dureza de la dentina intertubular y no tanto al incremento en el número de túbulos por área que existe en la zona de la dentina más próxima a la pulpa. En la matriz intertubular pueden detectarse todos los componentes que constituyen la materia orgánica de la dentina.<sup>5</sup>

## **5. PREPARO BIOMECANICO**

La endodoncia clínica abarca varios tratamientos, pero quizá el más importante sea el tratamiento de la pulpa y del conducto radicular con o sin patología perirradicular, de origen pulpar, de forma que los pacientes conserven sus dientes naturales con una función plena y estética aceptable.

El tratamiento de las lesiones dentales de origen traumático y la terapia profiláctica de la pulpa vital para conservar la vitalidad son diferentes de la pulpectomia la cual requiere instrumentación del conducto radicular. El tratamiento endodóntico se dirige principalmente a un objetivo o un conjunto de objetivos específicos: curar o prevenir la periodontitis perirradicular.<sup>6</sup>

El tratamiento otorgado habitual del conducto radicular es un procedimiento con resultados predecibles y habitualmente muy buenos, tanto en los casos relativamente fáciles, como en los más difíciles. En estudios y revisiones recientes se han reportado porcentajes de éxito de hasta el 95% en el tratamiento de dientes diagnosticados de pulpitis irreversible y hasta el 85% en el de dientes necróticos. Esto plantea un problema real en la presente era de tratamientos basados en la evidencia científica, puesto que una técnica terapéutica nueva debe proporcionar mejores resultados que los procedimientos estándar en las pruebas clínicas.<sup>6</sup>

Se ha sugerido una relación entre muchos factores prospectivos y preoperatorios y el éxito de la terapia endodóntica, entre estos factores se incluyen la edad y sexo del paciente, la posición del diente en la arcada, la extensión de la obturación del conducto radicular y el uso entre las visitas de curas con ciertos medicamentos, como el hidróxido de calcio (Ca (OH)<sub>2</sub>).

La presencia de una lesión ósea perirradicular (periodontitis apical) parece ser un factor de pronóstico relevante, que reduce la probabilidad del éxito del tratamiento del conducto radicular, sin embargo el tamaño de la lesión no es en sí mismo una indicación para cirugía para endodóntica. Cuando el tratamiento del conducto radicular forma parte de un plan de tratamiento completo, el requisito es obtener un resultado favorable en el tratamiento endodóntico. Los puentes y las prótesis removibles dependen de tejido perirradiculares sanos al igual que necesitan tejidos periodontales marginales y apicales sanos.<sup>6</sup>

Existen algunas limitaciones pero la posibilidad de obtener un resultado favorable es significativa, la conformación y la limpieza realizadas como parte del tratamiento del conducto radicular se dirigen a erradicar la contaminación microbiana del sistema de conductos radiculares.

Los microorganismos pueden superar las barreras de los tejidos duros de los dientes de diferentes maneras, siendo la más común la caries dental.

Se pueden observar reacciones pulpares tan pronto como la barrera de difusión (grosor de la dentina remanente) es suficientemente permeable a las bacterias o a sus toxinas para permitir la contaminación de la pulpa, bajo condiciones experimentales se puede detectar inflamación pulpar pocas horas después de la aplicación tópica de componentes bacterianos en la dentina expuesta.<sup>6</sup>

En la lesión ya establecida se desarrolla un ecosistema bacteriano con sinergismo y antagonismo entre los diferentes microorganismos, esas interacciones tienen un papel importante en el curso de la enfermedad, cuando se desarrollan biofilmes y las bacterias invaden los túbulos dentinarios. Dos factores clave inician y modifican las reacciones inflamatorias entre ellas el desarrollo de microabcesos en las regiones subodontoblasticas: la penetración de componentes bacterianos y la liberación y difusión de mediadores inflamatorios.<sup>7</sup>

La reacción defensiva típica de la pulpa es el depósito de tejido duro por odontoblastos primarios y secundarios, el tejido duro se deposita como una respuesta al estímulo y por tanto aparece con una relación especial definida con el estímulo en un punto ligeramente apical a la lesión. El depósito de tejido duro es un acontecimiento natural en el envejecimiento que aumenta el grado de dificultad. El clínico nota una disminución radiográficamente apreciable del tamaño del espacio pulpar, que ocurre con más frecuencia en los tercios coronales pero también se puede ver en los tercios más apicales. Esta condición no representa una contraindicación para el tratamiento endodóntico ortógrado, sin embargo requiere una atención adicional en los procedimientos clínicos como el pre ensanchamiento y pre curvado de las limas manuales.<sup>7</sup>

El proceso de metamorfosis calcificante es una respuesta a la agresión traumática, se caracteriza por la reducción del tamaño de los espacios pulpares radicular y coronal. En cambio los dientes con signos de aposición de tejido duro causado por el ataque bacteriano muestran una reducción inicial del tamaño del espacio pulpar coronal que puede afectar a la cámara

pulpar y a los orificios de los conductos. Esta situación requiere una preparación meticulosa de la cavidad de acceso y el pre - ensanchamiento de los orificios de los conductos de un modo conservador, dependiendo de la cronología de la inoculación y del número de microbios la aposición de tejido duro también puede ocurrir en regiones más apicales.<sup>7</sup>

La dentina reparadora puede formar una barrera a la difusión suficiente para que la pulpa se recupere, dependiendo de la gravedad del ataque bacteriano y de la capacidad de los mecanismos de defensa, en una fase más avanzada de la enfermedad y si la caries persiste las bacterias pueden alcanzar concentraciones suficientes para inducir inflamación pulpar. La inflamación se desencadena por señales moleculares liberadas por células como los macrófagos y los neutrófilos, bastante antes de que los microbios estén realmente presentes en el interior de la pulpa, en esta fase con un diagnóstico de pulpitis reversible, quizá se pueda evitar el tratamiento endodóntico siempre que se elimine la fuente de sustancias irritantes.<sup>7</sup>

Para realizar un terapia endodoncia adecuada el clínico debe comprender que la periodontitis apical es el punto final de una enfermedad que la mayoría de las veces se origina en la corona por lesiones de caries o por una pulpa traumatizada, las bacterias oportunistas pueden invadir tejido duro dental y sus bioproductos pueden acabar alcanzando el espacio pulpar. Los factores de la respuesta del huésped como el reclutamiento de granulocitos neutrófilos y el desarrollo local de inflamación neurogenica, actúan contra la invasión microbiana, pero esta línea de defensa puede ceder al ataque si no se elimina la caries. Una vez que se ha formado micro abscesos, se producen cambios en la circulación; la pulpa coronal y después la radicular, pueden perder su aporte sanguíneo y por tanto necrosarse.<sup>7</sup>

En varios puntos de este proceso los factores bacterianos como los lipopolisacaridos y los peptidoglucanos, pueden alcanzar los tejidos peri apicales a través de los forámenes apicales y forámenes accesorios, es posible que se desarrollen zonas de reabsorción ósea que aparecen como

zonas radiolucidas, dependiendo del equilibrio entre los factores de virulencia microbianos y las defensas del huésped. El desarrollo de la periodontitis apical se asocia con un pronóstico significativamente menos favorable después del tratamiento endodóntico ortogrado. Se resalta la importancia para el éxito de la terapia endodóntica de la limpieza y la obturación de los conductos laterales y accesorios, las radiografías apoyan la contribución de los conductos accesorios al desarrollo de la lesión parece muy probable en ciertos casos. Sin embargo esa patogenia depende del volumen de conductos accesorios y de la cantidad de bacterias alojadas en ellos, en la mayoría de los casos las lesiones están asociados al sistema de conductos radiculares principal y se forman en la región periapical alrededor del foramen principal, es indudable que el conducto principal tiene la carga bacteriana más alta y estudios importantes relacionan una disminución de la carga de bacterias viables dentro del conducto con el resultado favorable del tratamiento endodóntico.<sup>8</sup>

Un objetivo fundamental de todos los procedimientos endodónticos y en especial de la limpieza y conformación consiste en eliminar el contenido de los conductos específicamente los microorganismos infecciosos y tejidos necróticos.

Se dispone de una amplia gama de estrategias posibles para conseguir eliminar el contenido del conducto y erradicar la infección. Se introdujo un método mínimamente invasivo para eliminar el contenido del conducto y conseguir la desinfección sin necesidad de usar limas: técnica sin instrumentación. En el extremo opuesto se encuentra una técnica del tratamiento que elimina esencialmente toda la infección intraradicular mediante la extracción del diente, las lesiones perirradiculares siempre curan después de la extracción del diente afectado. La terapia endodóntica clínica se sitúa en algún lugar entre esos dos extremos de estrategia de tratamiento, la posición dentro de la gama de tratamientos posibles se refleja en algunas de las controversias que rodean al procedimiento de

limpieza y conformación como cuan extensa debe ser la preparación apical y cuales son el diámetro la longitud y la conicidad.

El fundamento del plan de tratamiento endodóntico es un proceso de diagnóstico correcto que incluye la obtención de radiografías diagnosticas desde varias angulaciones, además se deben determinar la posibilidad de restauración y el estado periodontal del diente que será sometido a tratamiento endodóntico. En algunos casos son necesarios procedimientos como el alargamiento de corona para la restauración previa a la endodoncia a fin de obtener un aislamiento apropiado, crear cámaras pulpares capaces de retener las soluciones de irrigación y facilitar las restauraciones temporales entre visitas. En muchos casos la restauración existente debe ser eliminada para establecer un diagnóstico adecuado y poder evaluar la causa inmediata del tratamiento endodóntico. Una vez tomada la decisión de iniciar el tratamiento endodóntico el clínico debe integrar sus conocimientos de anatomía dental, inmunología y bioingeniería con la información clínica. Desgraciadamente, los resultados de la preparación del conducto son afectados adversamente por la gran variabilidad de la anatomía del conducto radicular, este hecho es especialmente cierto para los instrumentos manuales convencionales y en menor grado para la mayoría de los instrumentos rotatorios de NiTi.<sup>8</sup>

La curvatura del conducto radicular puede ser evaluada clínicamente mediante radiografías, preferiblemente tomadas desde varias angulaciones, sin embargo las curvaturas en el plano mesio distal suelen ser mayores que las del plano vestíbulo lingual, más accesible. Desde el punto de vista clínico el punto de referencia detectado en las radiografías no coincide necesariamente con el ápice anatómico, debido a los artefactos y de proyección. En conjunto estas observaciones sugieren que la conformación hasta el ápice radiográfico producirá probablemente una sobre instrumentación, es decir la instrumentación más allá del foramen apical con las posibles secuelas clínicas de dolor postoperatorio e inoculación de microorganismos en los espacios periapicales. El diámetro más pequeño



del conducto llamado constricción apical se situó entre 0.5 y 0.7mm coronal a la terminación del conducto, se han descrito una amplia gama de diámetros en esa región desde 0.2 hasta aproximadamente 1mm. El clínico debe elegir las estrategias, los instrumentos y los dispositivos para resolver esas dificultades y controlar con precisión la forma, la longitud y la amplitud de la preparación. De ese modo el clínico podrá utilizar el tratamiento endodóntico para resolver las formas agudas y crónicas de los procesos patológicos, las radiografías de control realizadas a intervalos apropiados demostraran el éxito a largo plazo del tratamiento si se mantienen los objetivos clínicos.<sup>8</sup>

## **6. RECIPROC**

El sistema de instrumentación lima única Reciproc se basa en la preparación de conductos con un único instrumento de níquel titanio, en rotación recíprocante y sin la necesidad de utilizar limas manuales para el ensanchamiento previo del conducto. Este sistema se puede utilizar en todo tipo de conductos; incluso en los más estrechos y curvos. No obstante, el instrumento sólo se puede utilizar una vez, ya que la banda de goma del vástago se deforma al ser esterilizado. Esta deformación impide colocar de nuevo el instrumento en el motor.<sup>9</sup>

El sistema Reciproc consta de tres instrumentos R25, R40, R50, cuando el instrumento rota en dirección apical al conducto, se engancha en la dentina y la corta y cuando rota en la dirección opuesta (menor rotación) el instrumento inmediatamente se desengancha. Estos ángulos son específicos para reciproc y han sido determinados en base a las propiedades de sus propiedades torsionales. Debido al grado de las rotaciones en sentido horario y anti horario, el instrumento avanza dentro del conducto, por lo cual sólo se necesita aplicar una ligera presión apical para conformarlo.

Selección del Instrumento Apropriado:

- Se basa en la radiografía preoperatoria, si el conducto es parcial o completamente invisible en la radiografía y una lima K 20 no alcanza longitud de trabajo pasivamente, el conducto se considera estrecho, por lo que la lima R25 será la indicada.<sup>9</sup>
- Si una lima K 20 se inserta pasivamente y alcanza la longitud de trabajo el conducto se considera mediano y la R40 será la indicada.<sup>9</sup>
- Si la radiografía muestra un conducto visible desde la apertura hasta el ápice, éste se considera mediano o ancho. En estos casos, si podemos insertar una lima K 30 pasivamente hasta longitud de trabajo, el conducto es considerado grande y la R50 es la indicada.<sup>9</sup>

## **7. TECNICAS DE OBTURACION**

Así como registramos la presencia de gran número de técnicas para la preparación del conducto radicular, también son muchas las técnicas de obturación. Se empleen adecuadas al material usado, o de acuerdo con las condiciones del conducto en tratamiento, todas tienen objetivos comunes: reunir calidad con practicidad.<sup>10</sup>

### **7.1 TECNICA DE CONDENSACION LATERAL:**

Una vez concluida la preparación quirúrgica y satisfecha los demás requisitos señalados, estaremos en condiciones de realizar la obturación del conducto radicular. Después de retirar el sellado provisorio, se irriga el conducto en forma abundante con el objetivo de remover restos de la medicación temporaria, se seca con conos de papel estériles y se inicia la obturación.<sup>10</sup>

#### **PRIMERA ETAPA: SELECCIÓN DEL CONO PRINCIPAL**

La selección de un cono de gutapercha con diámetro similar al del conducto en su porción apical es decisiva para la calidad de la obturación. Para conseguir esa adaptación es fundamental correlacionar el número del cono principal con el del último instrumento usado en la

conformación del tercio apical. Como esa correlación es subjetiva, solo la colocación del cono en el conducto es lo que permitirá evaluar su adaptación.

Antes de iniciar la selección, los conos a utilizar deben quedar sumergidos en un antiséptico, por ejemplo hipoclorito de sodio al 5,25% durante 1 a 2 min., la selección del cono principal no es fácil, su importancia decisiva para la calidad de la obturación exige mucha atención.

Una vez seleccionado el cono, una radiografía confirmara el nivel de su adaptación apical (prueba de cono). Hecha esa verificación es prudente cortarlo con una tijera, al ras del borde de referencia en ese punto con los mordientes de una pinza clínica. De una u otra forma, quedara establecida una marca que indicara la posición correcta del cono.

Acto seguido se pondrá el cono en un recipiente con solución desinfectante, como alcohol de 70°, durante alrededor de 1 a 2 min.

## **SEGUNDA ETAPA: PREPARACION DEL SELLADOR**

Los selladores endodónticos se presentan por lo general en forma de polvo – líquido o de pasta – pasta.

Con una espátula esterilizada retire del frasco una cantidad determinada de polvo y deposítelo sobre una loseta de vidrio estéril. Del frasco que contiene el líquido deposite algunas gotas sobre la loseta, al lado del polvo. La cantidad de polvo depende del volumen de sellador que se desea preparar, de acuerdo con la amplitud y el número de conductos a obturar.

Con la ayuda de una espátula se agrega poco a poco el polvo al líquido, hasta que el sellador preparado adquiera una consistencia pastosa y homogénea. Las mezclas muy fluidas favorecen la sobre obturación: las muy consistentes pueden perjudicar la calidad de la obturación.

Una vez preparado el sellador, recójalo de la placa de vidrio con la espátula. Con el cono principal seleccionado y el sellador preparado se inicia la tercera y última etapa.

### **TERCERA ETAPA: TECNICAS DE OBTURACION**

- 1) Con el último instrumento usado en la conformación (lima – espaciador), calibrado a 2 o 3mm menos, que la longitud de trabajo para la conformación, tome de la espátula una pequeña cantidad de cemento sellador y llévelo al conducto. Con movimiento de rotación anti horario procure depositar el sellador sobre las paredes del conducto.
- 2) Repita la operación hasta que las paredes del conducto estén recubiertas por una capa delgada de sellador.
- 3) Con una pinza tome el cono principal, lávelo con suero fisiológico o con alcohol; séquelo con una compresa de gasa estéril, úntelo en el sellador dejando libre su extremo apical e introdúzcalo con lentitud en el conducto hasta que penetre en tosa la extensión de la longitud de trabajo.
- 4) Seleccione un espaciador digital de calibre compatible con el espacio ya existente en el interior de la cavidad pulpar y proceda a su calibrado de acuerdo con la longitud de trabajo.
- 5) Con movimiento firme en dirección apical y con pequeñas rotaciones de un cuarto de vuelta, hacia derecha e izquierda, introduzca el espaciador en el conducto, y procure presionar el cono principal contra una de las paredes.
- 6) Mantenga el espaciador en el conducto.
- 7) Con la pinza tome un cono accesorio o secundario de calibre similar al del espaciador, séquelo y úntelo en el cemento sellador, incluido su extremo.

- 8) Introduzca de inmediato el cono secundario en el espacio dejado por el instrumento, de modo que alcance el mismo nivel de profundidad que el espaciador.
- 9) La colocación de los conos accesorios deberá hacerse hasta el momento en que se observe que tanto el espaciador como los conos no penetran en el conducto más allá del tercio cervical.
- 10) Una vez concluida la condensación lateral tome una radiografía periapical para evaluar la calidad de la obturación.
- 11) Se constata en la radiografía que la obturación es adecuada, con ayuda de una cureta calentada a la llama de un mechero corte todos los conos en el nivel de la entrada del conducto y elimine los excesos. Con un condensador pequeño, presione los conos de gutapercha en la entrada del conducto; realice una condensación vertical y procure regularizar su superficie.
- 12) Con una bolita de algodón embebida en alcohol y la ayuda de una pinza clínica, limpie en forma correcta la cámara pulpar, y elimine todo remanente del material obturador. Tome una radiografía periapical del diente obturado.

## **8. TIPOS DE CEMENTOS**

- APEXIT (Vivadent)
- KETAC – ENDO (Espe GMBH)
- ENDION (Voco)

### **8.1 SEALAPEX:**

Se usan porciones iguales de la base y el catalizador. Es un sellador con tiempo de trabajo y endurecimiento muy prolongados, que se endurece en el conducto radicular en presencia de humedad. Su plasticidad y corrimiento son adecuados, mientras que su radiopacidad es escasa, tiene alta solubilidad, por lo tanto poca estabilidad. Esa

solubilidad es la que le permite liberar el hidróxido de calcio en el medio en que se encuentra.<sup>11</sup>

Composición:

Hidróxido de calcio 25.0%

Sulfato de bario 18.6%

Óxido de zinc 6.5%

Dióxido de titanio 5.1%

Estearato de zinc 1.0%

Es una mezcla de etil – tolueno-sulfanamida, metilen-metil-salicilato, isobutil-salicilato y pigmento.<sup>11</sup>

## **9. RODAMINA B**

Es un compuesto químico empleado como colorante violeta y perteneciente a la familia de las rodaminas. A menudo se utiliza como colorante de seguimiento en un líquido para rastrear la tasa y dirección de su flujo y transporte. La rodamina posee fluorescencia y puede detectarse fácilmente.<sup>12</sup>

## **10. SOFTWARE AXION VISION**

Es una poderosa herramienta creada para ayudar a controlar las funciones de una cámara o un microscopio con el fin de capturar imágenes, procesarlas, añadir anotaciones y catalogar ellos.

La aplicación se puede utilizar para controlar cámaras de alta resolución, así como de alta sensibilidad, motorizados microscopios Carl Zeiss. AxioVision LE se creó para ayudarle a realizar tareas complejas y minuto de una manera sencilla e intuitiva. Mientras que la interfaz con una cámara, puede ayudar a determinar el enfoque y la iluminación óptima.

La complejidad y las capacidades de AxioVision acumulación se pueden entender de la amplia gama de herramientas y características que ofrece. Uno que sin duda se destaca es la forma en que trata con profundidad de

campo y capturaron detalles. Es capaz de tomar varias tomas con diferentes planos focales y luego fusionarlos entre sí para formar una sola imagen, de alto detalle.

El trabajo con imágenes digitales, es normal que la aplicación ofrece funciones de anotación y de ajuste de imagen. Es capaz de medir distancias, perímetros y ángulos. En cuanto a los ajustes de imagen van, puede mejorar el brillo, contraste, balance de blancos, la suavidad y nitidez. Al obtener el resultado correcto, el que usted está buscando, la aplicación ofrece varios modos de anotación que se pueden utilizar para explicaciones o resaltado. También puede crear informes de datos.

## **11. ANTECEDENTES INVESTIGATIVOS**

- **ANTECEDENTES INTERNACIONALES**

- Jiménez, L. IRRIGACION ULTRASONICA PASIVA COMPARADA CON IRRIGACION MANUAL EN LA ELIMINACION DE ENTEROCOCCUS FAECALIS DEL SISTEMA DEL CONDUCTOS (Estudio in vitro).

La muestra estudiada estuvo conformada por 64 dientes monorradiculares divididos en dos grupos, 30 unidades dentarias con la técnica de irrigación manual, 30 con la técnica de irrigación ultrasónica pasiva, 2 controles positivos y 2 controles negativos. En la técnica de irrigación manual convencional se logró una desinfección de 83.4% en el tercio cervical, un 33.4% en el tercio medio y el tercio apical. En la técnica de irrigación ultrasónica pasiva se logró una eliminación del 100% en el tercio cervical y medio del diente, y el 83% en el tercio apical del diente, la cual indica que la irrigación ultrasónica pasiva fue significativamente más efectiva en la eliminación del *Enterococcus faecalis* que la irrigación manual convencional.

- Gálvez Gilberto<sup>1</sup>, González Angel<sup>1</sup>, Cruz Mario<sup>1</sup>, Rosas Rubén<sup>2</sup>, Betancourt Elisa<sup>2</sup>, Guizar Juan Manuel<sup>2</sup>. ESTUDIO COMPARATIVO DE LA PENETRACION DEL IRRIGANTE CON CUATRO DIFERENTES TECNICAS DE IRRIGACION EN RAICES MESIALES DE MOLARES MANDIBULARES IN VITRO.

La penetración del irrigante depositado en cámara pulpar con aguja convencional alcanzó tercio coronal y medio en 55%, posterior a la aplicación de las cuatro técnicas, el 90% alcanzó el tercio apical. La distancia entre el irrigante con el ápice radiográfico, posterior a la aplicación de los cuatro métodos, fue más cercana con EndoVac  $1.45 \pm 1.1$  y mayor con Max-IProbe  $2.07 \pm 0.9\text{mm}$  (ANOVA  $p=0.59$ ).

No hubo diferencia estadísticamente significativa entre los cuatro grupos.

- Valeria Isabel Pérez De Arce Carrasco, Pamela Arlene Rodríguez Olivares & Diego Echeverri Caballero. ACTIVACION SONICA vs ULTRASONICA DE EDTA AL 10% PARA REMOCION DEL BARRILLO DENTINARIO EN EL TERCIO APICAL DEL CANAL.

Se instrumentaron 40 dientes manualmente con la técnica step-back hasta lima maestra número 55 y fueron asignados a 4 grupos según protocolo de irrigación final. La activación sónica y ultrasónica del EDTA 10% no produjo una remoción de barrillo significativamente superior al compararlo con la irrigación convencional, pero sí hubo diferencias en cuanto a erosión, siendo menor con la activación sónica.

- Aysun, MEDICIÓN DE LA CAVITACION SONICA Y ULTRASONICA DURANTE LA IRRIGACION.

La cavitación demostró, que se producía una configuración de energía de ultrasonidos clínicamente relevantes en ambos canales



rectos y curvos, pero no alrededor de instrumentos activados s3nicamente, impulsado en su frecuencia m3s alta.

Asimismo, al estudiar sobre la penetraci3n del cemento en los t3bulos dentinarios de 32 premolares inferiores, los cuales fueron tratados con hipoclorito de sodio (NaOCl). Las muestras se dividieron en 4 grupos de acuerdo con la soluci3n irrigadora utilizada: (1) grupo de EDTA: 17% de EDTA + 2,5% NaOCl, (2) grupo: 3cido maleico (MA): 7% MA + 2,5% NaOCl, (3) grupo: el 3cido c3trico (CA): 10% CA + 2,5% NaOCl, y (4) el grupo de control: 2,5% NaOCl.

Todos los dientes fueron obturados con la t3cnica de condensaci3n lateral en fr3o con gutapercha y cemento AH 26 (Dentsply; DeTrey, Konstanz, Alemania) marcado con colorante fluorescente. Los dientes se seccionaron a distancias de 2, 5 y 8 mm desde el 3pice de la ra3z. Los resultados de los an3lisis mostraron que no hab3a una diferencia significativa en el porcentaje y la profundidad m3xima de penetraci3n del sellador entre todos los grupos en todas las secciones.

- **ANTECEDENTES NACIONALES**

Realizando la recopilaci3n bibliogr3fica no se encontraron antecedentes nacionales.

- **ANTECEDENTES LOCALES**

Realizando la recopilaci3n bibliogr3fica no se encontraron antecedentes locales.

## **12.HIPOTESIS**

Dado que el sistema endoactivator utilizado en la activación sónica produce vibraciones de 6000 Kw, lo cual produce un burbujeo de la sustancia utilizada durante la irrigación de los conductos radiculares, es probable que, exista diferencia en la limpieza y desinfección de los conductos en los cuales se utilizó activación sónica y en los que se utilizó activación manual.

**CAPITULO III**  
**METODOLOGIA**

## **1. AMBITO DE ESTUDIO**

La investigación se realizó en su totalidad en la Universidad Alas Peruanas – Filial Arequipa 2015.

## **2. TIPO Y DISEÑO DE LA INVESTIGACIÓN**

### **A) TIPO DE ESTUDIO**

Experimental ya que se va a modificar la unidad de estudio para informar sus hallazgos.

### **B) DISEÑO DE INVESTIGACIÓN**

#### **De acuerdo al lugar de recolección de datos:**

Laboratorial, porque los datos fueron obtenidos por medio del microscopio óptico en el laboratorio.

#### **De acuerdo al número de medición:**

Transversal, porque se realizó una vista en el microscopio por cada pieza dentaria y con vista se procederá a la recolección de datos requerido

#### **Momento de la recolección de datos:**

Prospectivo, porque la información es obtenida a futuro esto quiere decir a partir de la realización del proyecto de investigación.

#### **De acuerdo a la finalidad investigativa:**

Comparativo, porque se estableció diferencias en la limpieza del ingreso de la solución irrigadora a los túbulos dentinarios, entre la técnica de activación sónica y la técnica de activación manual en la limpieza de conductos radiculares en premolares inferiores uniradiculares.

### 3. UNIDAD DE ESTUDIO

Se obtuvieron 60 premolares inferiores unirradiculares extraídos por motivos ortodónticos que presenten conductos rectos, el cual solo se seleccionaron 30 nuestro estudio.

### 4. POBLACIÓN Y MUESTRA

Se utilizó 30 raíces de primeros premolares inferiores de las cuales 10 serán preparadas con activación sónica, 10 con activación manual y 10 grupo control de acuerdo a la siguiente fórmula para poblaciones desconocidas.

Dónde:

**n**: Tamaño de la muestra.

**Z**: Nivel de Confianza.

**p**: Probabilidad que el fenómeno se dé.

**q**: Probabilidad que el fenómeno no se dé.

**e**: Error muestral.

$$n = \frac{z_a^2 * p * q}{e^2}$$

$$n = 10.46 \Rightarrow 10$$

Dónde:

**n**: Tamaño de la muestra

**Z**: Nivel de Confianza (95%) equivale a 1.96

**p**: Probabilidad que se déel fenómeno (99%). De acuerdo antecedentes

**q**: Probabilidad que el fenómeno no se dé(1%)

**e**: Error muestral (6%)

Se han de utilizar tres grupos:

Grupo 1. Inundados con EDTA 17% seguida de activación sónica por 20 segundos, y luego lavados con 5 ml de hipoclorito de sodio 1%, a continuación activación sónica por 20 segundos y renovación de la solución irrigadora, a continuación nuevamente activación sónica y así sucesivamente hasta completar 4 ciclos de 20 segundos por cada espécimen.

Grupo 2. Inundados con EDTA 17% seguida de activación con el instrumento memoria, raspado las paredes del conducto radicular por 20 segundos y luego lavados con 5 ml de hipoclorito de sodio 1%, a continuación activación manual por 20 segundos y renovación de la solución irrigadora, luego nuevamente activación manual y así sucesivamente hasta completar 4 ciclos de 20 segundos por cada espécimen.

Grupo 3. No tuvieron ningún tipo de activación.

Los especímenes fueron secados con conos de papel y obturados por la Técnica de Condensación Lateral, añadiéndole al cemento obturador Rodamina B, para que pueda ser cuantificada la cantidad de cemento que ingreso a los canalículos dentinarios.

Posteriormente, estos especímenes fueron cortados, lijados y pulidos para el análisis de la proyección del cemento obturador en microscopía óptica en los tres tercios radiculares, con la ayuda del Software Axion Visión 4.8 (Carl Zeiss), que consta en un procesamiento de imágenes digitales el cual se puede visualizarla extensión de dicha imagen.

**a) CRITERIOS DE INCLUSIÓN:**

- Primeros premolares inferiores uniradiculares.
- Raíz completa.
- Presentar Estadio de Nola 10.

- No presentar fractura.
- Presentar conductos rectos.
- Foramen Mayor ubicado como máximo a 30ª del eje mayor del diente.

**b) CRITERIOS DE EXCLUSIÓN:**

- Presentar dilaceraciones
- Presencia de reabsorción interna o externa.
- Falta de formación apical

**5. TÉCNICAS Y PROCEDIMIENTOS:**

**5.1 DEFINICION OPERACIONAL DE VARIABLES**

<b>Variables</b>	<b>Indicadores</b>	<b>Sub – Indicadores</b>	<b>Naturaleza</b>	<b>Escala de medición</b>
ACTIVACION DE IRRIGACION	Activación manual Activación sónica	mm <sup>2</sup>	Cualitativa	Nominal
LIMPIEZA DEL CONDUCTO RADICULAR	Área de Penetración	mm <sup>2</sup>	Cuantitativa	De Razón

**5.2 TÉCNICAS E INSTRUMENTOS DE RECOLECCIÓN**

- Técnica de investigación.
- Observación Laboratorial.
- Instrumento.
- Ficha de recolección de datos.

## **6. PRODUCCIÓN Y REGISTRO DE DATOS:**

### **6.1 PRODUCCIÓN DE DATOS**

En primer lugar, se seleccionaron los premolares inferiores uniradiculares adecuados (que reunieron los criterios de exclusión e inclusión) para formar parte de la siguiente investigación.

Inmediatamente se procedió a sumergirlos en Hipoclorito de Sodio al 1% por 5min con la finalidad de eliminar restos orgánicos presentes en su estructura; luego fueron lavados con agua de caño y se procedió a numerarlos (del 1 al 30) y sumergirlos en un recipiente con una solución salina al 0,9% por 5min.

La conformación de los grupos de estudio se llevó a cabo a través de un procedimiento de pareamiento tomando como referencia la forma y el trayecto del conducto, lo cual se logra a través de una radiografía ortoradial; siendo de esta manera que se conformaron 3 grupos, con 10 unidades cada uno, de acuerdo a la irrigación que se utiliza.

Enseguida, la totalidad de dientes de los 3 grupos fueron seccionados a nivel de la unión amelocementaria con un disco de diamante obteniendo especímenes de aproximadamente de 16mm. Cada conducto fue irrigado con Hipoclorito de sodio al 1% usando una jeringa de irrigación (Ultradent, USA) con una aguja Navitip (Ultradent, USA) y se retiró el exceso con otra jeringa, evitando secar el conducto. Inmediatamente después, los especímenes fueron instrumentados con sistema recíprocante Reciproc (VDW), de acuerdo al diámetro anatómico; a manera de estandarización utilizamos Reciproc R/40. Una vez instrumentado el tercio cervical y medio, fue realizada la odontometría y la determinación del diámetro anatómico, para luego terminar el preparo del tercio apical. El protocolo de irrigación fue mantenido con irrigación, aspiración e inundación siempre, que la lima



salga del conducto radicular. Una vez concluida la instrumentación del diente, fue colocado en EDTA al 17% dentro del conducto radicular.

Al finalizar, el preparo biomecánico, 10 especímenes fueron activados con movimiento sónico Endoactivator el cual produce pequeñas vibraciones, 10 con instrumentación manual y 10 no tuvieron activación.

Los tres grupos fueron obturados con la Técnica de Condensación Lateral, utilizando cemento Sealapex (Sybron Kerr), adicionando al cemento el colorante Rodamina B, cuya función es mostrar el ingreso del cemento a los túbulos dentinarios.

Luego los especímenes de los tres grupos de estudio fueron seccionados transversalmente con un disco de diamante colocado en un micromotor de baja velocidad y se hicieron 3 cortes a 3mm – 6mm – 9mm a partir del ápice del diente, para obtener 3 partes uniformes. Inmediatamente se procedió a lijarlos (lija de agua #2) con la finalidad de quitar todas las raspas de dentina que puedan haber hasta obtener un ancho de 2mm (M - D), obteniéndose así 3 “discos” (cervical – medio – apical). Es importante mencionar que, el ancho de 2mm, es un requerimiento para poder llevar a cabo las mediciones a través del software Axion Visión versión 4.8.

El siguiente paso consistió en llevar los “discos” al microscopio óptico (CELESTRON), obteniéndose la imagen correspondiente, la que fue convertida al formato TIFF que garantiza una mejor calidad de imagen, luego esto se traslada al software Axion Visión (permite visualizar imágenes en varias dimensiones, se expande constantemente con una amplia gama de diferentes módulos que se adaptan a aplicaciones específicas o microscopio accesorios), que nos permitirá establecer el área teñida con Rodamina B.

Para que el Axion Visión pueda llevar a cabo las mediciones de las áreas de interés, tienen que ser calibradas a través de una regla, que viene incluido en el software, en nuestro caso lo hemos hecho en mm. Una vez calibrado se procedió a medir el área de la dentina, para lo cual se selecciona dicha área con las herramientas que nos proporciona el software obteniéndose un valor en  $\text{mm}^2$ , luego se procedió a seleccionar el área del conducto (que no es de interés para la presente investigación) obteniéndose otro valor en  $\text{mm}^2$  nuestra área de interés finalmente fue la resta de la primera menos la segunda.

Luego procedimos a medir el área de penetrabilidad de cemento en la dentina, gracias a la acción de la Rodamina B, seleccionando el área teñida por el colorante y midiéndola en  $\text{mm}^2$  a través del software Axion Visión, se utilizó el mismo procedimiento para medir el área del conducto radicular siendo nuestra área de penetración final, la primera área menos la segunda. Se considera que, mientras mayor sea la área de penetrabilidad, mejor será la limpieza de los conductos.

Finalmente, una vez obtenidos las áreas de interés, fueron tabulados en una matriz de datos (anexo # 2) a partir de la cual se procesó la información y se presentan los resultados.

## **6.2 PLAN DE TABULACION, PROCESAMIENTO Y PRESENTACION DE LOS DATOS:**

La tabulación de datos se llevará a cabo a partir de la confección de una matriz de sistematización, en una hoja de cálculo de Microsoft Excel 2013, desde la cual se procesará la información y se elaborarán tablas donde se mostraran los resultados

## **7. TECNICA DE ANALISIS ESTADISTICO:**

Los datos fueron sometidos a análisis estadístico, con la aplicación de Análisis de varianza y del Test de Tukey, a partir del programa estadístico EPI – INFO versión 6.0. Así mismo se calcularon medidas de tendencia

central (media), y de dispersión (dispersión estándar, valores mínimo y máximo)

## **8. RECURSOS:**

Se especificarán los siguientes recursos:

### **a) Humanos:**

- Investigador:  
Joanna Guillen Guillen
- Asesores:  
Director: Mg. Blanca Carpio Lozada  
Metodológico: Mg. Wilfor Rios Tamo  
Redacción: Dra. María Luz Nieto Muriel

### **b) Financieros:**

La presente investigación fue financiada en su totalidad por el propio investigador

### **c) Institucionales**

Universidad Alas Peruanas -Filial Arequipa.

### **d) Materiales**

- Primeros premolares inferiores.
- Micromotor con contra ángulo (Delma, China)
- Limas (K-FILE, Colorinox, Dentsply Maillefer, Suiza)
- Hipoclorito de sodio al 1%
- Cloruro de sodio al 0.9%
- Jeringas irrigadoras (Ultradent, USA)
- Agujas Navitip (Ultradent, USA)
- Punta diamantada (3117, KG Sorensen, Brasil)
- Discos de pulir (Sof-Lex, 3M ESPE, USA)
- Microscopio Óptico (SEM XL 20, Phillips, España)
- Motor Eléctrico para Endodoncia X smart Plus. (Dentsply Maillefer)

- Limas Reciproc R/40(VDW)
- Conos de Gutapercha del Sistema Reciproc (VDW)
- Cemento Endodóntico Sealapex (Sybron Kerr)
- Rodamina B
- Equipo de Rx (Gnatus)
- Software Axion Visión 4.8

## **CAPITULO IV**

## **RESULTADOS**

## 1. INTERPRETACIÓN DE RESULTADOS

TABLA N° 1

AREA OCUPADA POR CEMENTO DE ACUERDO AL TERCIO CERVICAL Y AL TIPO DE ACTIVACION DE LA SOLUCION IRRIGADORA.

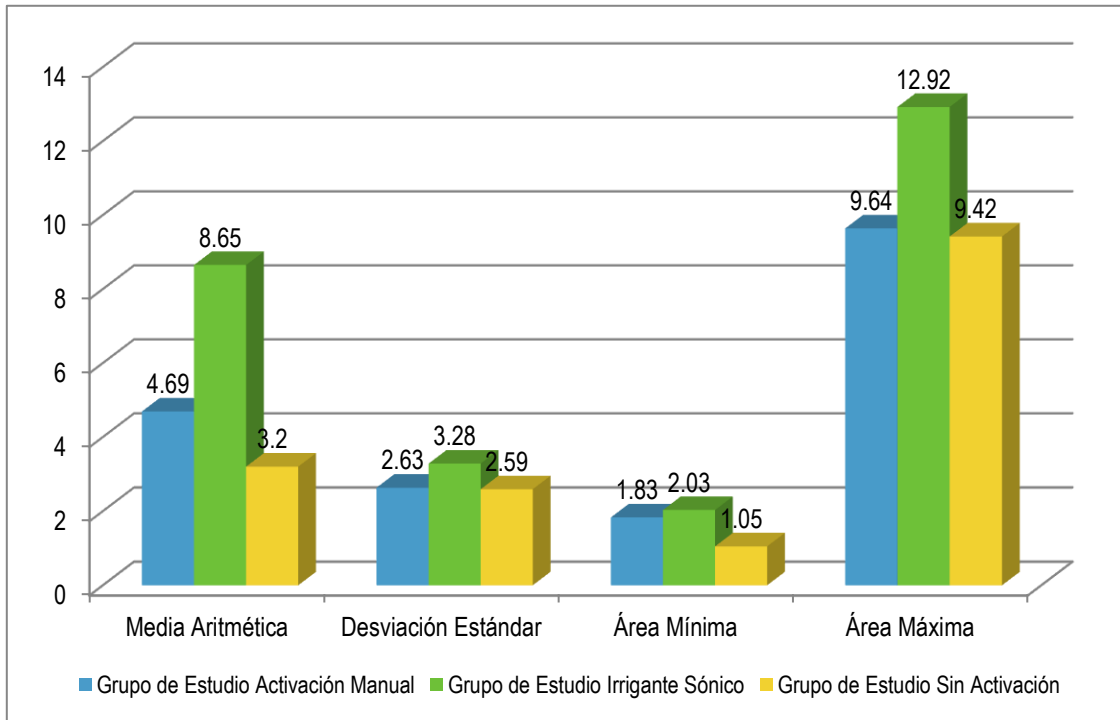
ÁREA OCUPADA POR CEMENTO (mm <sup>2</sup> )	Grupo de Estudio		
	Activación Manual (A)	Activación Sónico (B)	Sin Activación (C)
<b>CERVICAL</b>			
Media Aritmética	4.69	8.65	3.20
Desviación Estándar	2.63	3.28	2.59
Área Mínima	1.83	2.03	1.05
Área Máxima	9.64	12.92	9.42
P	0.001 (P < 0.05) S.S. <b>B &gt; A &gt; C</b>		

En la tabla 1 presentamos el área de penetración del cemento, observándose que en el tercio cervical la mayor penetración la obtuvo el irrigante sónico con  $8.65\text{mm}^2$ , oscilando entre  $2.03\text{mm}^2$  y  $12.92\text{mm}^2$ , luego estuvo la activación manual con  $4.69\text{mm}^2$ , oscilando entre  $1.83\text{mm}^2$  y  $9.64\text{mm}^2$ , finalmente estuvo el grupo al no se le realizo activación con  $3.20\text{mm}^2$  oscilando entre  $1.05\text{mm}^2$  y  $9.42\text{mm}^2$ .

Según las pruebas estadísticas entre grupos son significativos, por tanto podemos afirmar que el irrigante sónico fue el mejor, debido a que presento una penetración de cemento de  $8.65\text{mm}^2$ .

GRÁFICO N° 1

AREA OCUPADA POR CEMENTO DE ACUERDO AL TERCIO CERVICAL Y AL TIPO DE ACTIVACION DE LA SOLUCION IRRIGADORA





**TABLA N° 2**

**AREA OCUPADA POR CEMENTO DE ACUERDO AL TERCIO MEDIO Y AL TIPO DE ACTIVACION DE LA SOLUCION IRRIGADORA.**

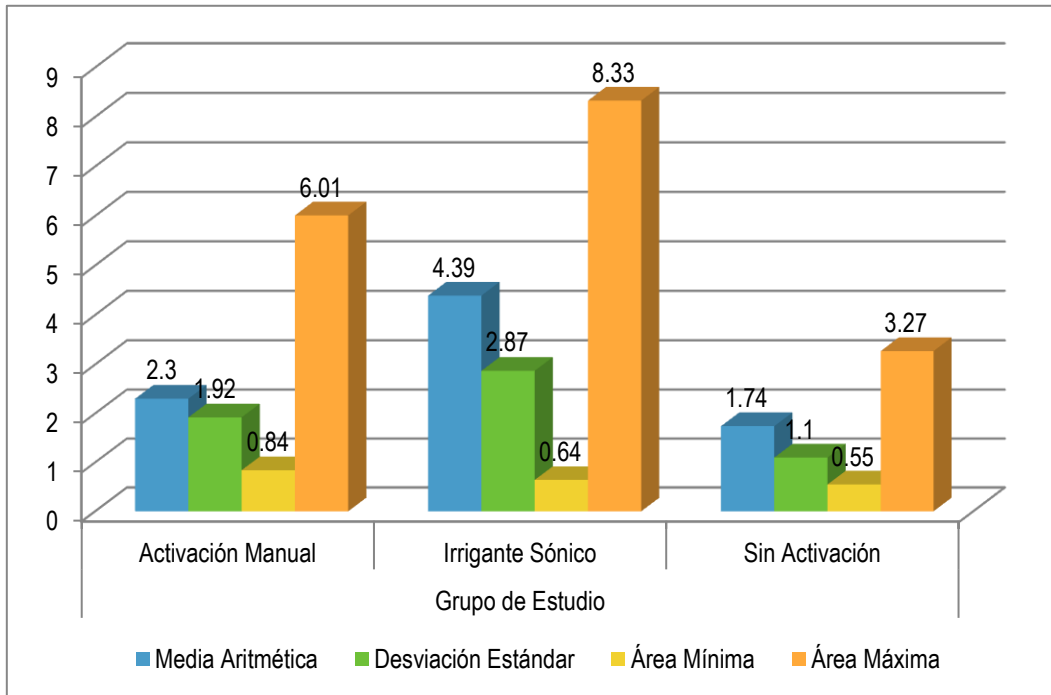
ÁREA OCUPADA POR CEMENTO (mm <sup>2</sup> )	Grupo de Estudio		
	Activación Manual (A)	Activación Sónico (B)	Sin Activación (C)
<b>MEDIO</b>			
Media Aritmética	2.30	4.39	1.74
Desviación Estándar	1.92	2.87	1.10
Área Mínima	0.84	0.64	0.55
Área Máxima	6.01	8.33	3.27
P	0.021 (P < 0.05) S.S. <b>B &gt; A = C</b>		

En la tabla 2 presentamos el área de penetración del cemento en el tercio medio observándose que el irrigante sónico obtuvo la mayor área de penetración con  $4.39\text{mm}^2$  oscilando entre  $0.64\text{mm}^2$  y  $8.33\text{mm}^2$ , seguido de la activación manual con  $2.30\text{mm}^2$  oscilando entre  $0.84\text{mm}^2$  y  $6.01\text{mm}^2$  y finalmente el grupo sin activación con  $1.74\text{mm}^2$  oscilando entre  $0.55\text{mm}^2$  y  $3.27\text{mm}^2$ .

Según la prueba estadística existen diferencias entre el irrigante sónico respecto a la activación manual y el grupo sin activación, por tanto podemos afirmar que en el tercio medio el irrigante sónico fue el mejor.

GRÁFICO N° 2

AREA OCUPADA POR CEMENTO DE ACUERDO AL TERCIO MEDIO Y AL TIPO DE ACTIVACION DE LA SOLUCION IRRIGADORA



**TABLA N° 3**

**AREA OCUPADA POR CEMENTO DE ACUERDO AL TERCIO APICAL Y AL TIPO DE ACTIVACION DE LA SOLUCION IRRIGADORA.**

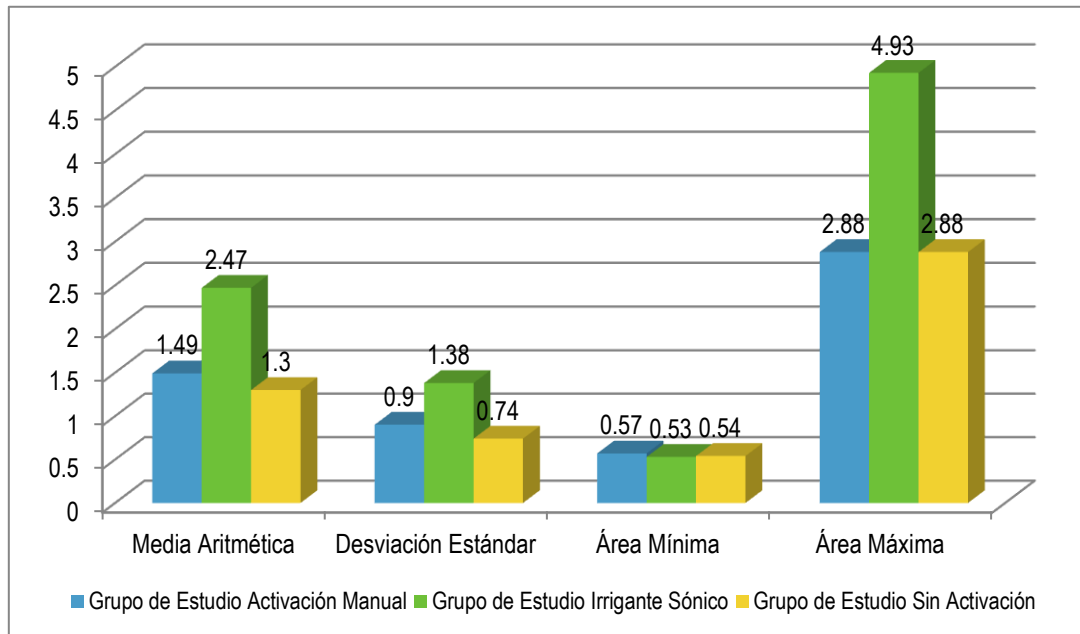
<b>ÁREA OCUPADA POR CEMENTO (mm<sup>2</sup>)</b>	<b>Grupo de Estudio</b>		
	<b>Activación Manual (A)</b>	<b>Activación Sónico (B)</b>	<b>Sin Activación (C)</b>
<b>APICAL</b>			
Media Aritmética	1.49	2.47	1.30
Desviación Estándar	0.90	1.38	0.74
Área Mínima	0.57	0.53	0.54
Área Máxima	2.88	4.93	2.88
P	0.041 (P < 0.05) S.S. <b>B &gt; A = C</b>		
<b>TOTAL</b>	<b>10</b>	<b>10</b>	<b>10</b>

Fuente: Matriz de datos

En la tabla 3 presentamos el área de penetración del cemento en el tercio apical observándose que el irrigante sónico obtuvo la mayor área de penetración con  $2.47\text{mm}^2$  oscilando entre  $0.53\text{mm}^2$  y  $4.93\text{mm}^2$ , seguido de la activación manual con  $1.49\text{mm}^2$  oscilando entre  $0.57\text{mm}^2$  y  $2.88\text{mm}^2$  y finalmente el grupo sin activación con  $1.30\text{mm}^2$  oscilando entre  $0.54\text{mm}^2$  y  $2.88\text{mm}^2$ .

Según la prueba estadística existen diferencias entre el irrigante sónico respecto a la activación manual y el grupo sin activación, por tanto podemos afirmar que en el tercio apical el irrigante sónico fue el mejor.

**GRÁFICO N° 3: AREA OCUPADA POR CEMENTO DE ACUERDO AL TERCIO APICAL Y AL TIPO DE ACTIVACION DE LA SOLUCION IRRIGADORA**



## DISCUSION

Los túbulos dentinarios son los principales canales de difusión del fluido a través de la dentina y se extienden por toda ella (PASHLEY et al., 1985). Esa característica de permeabilidad dentinaria es la capacidad de la proliferación bacteriana en la intimidad de los canalículos, lo que también justifica la necesidad de una desinfección de esas regiones durante la terapia endodóntica (WEINE, 1998). Este fue el principal motivo para la realización de este estudio sobre la penetración de las sustancias irrigadores en los canalículos dentinarios.

Hace mucho tiempo que la permeabilidad dentinaria ha sido estudiada utilizándose diferentes métodos como la utilización de colorantes, radioisótopos entre otros, así como las diferentes formas para la obtención de las imágenes y métodos de lectura de los resultados, utilizándose desde imágenes impresas a softwares para medición (BEUST, 1934; BODECKER & APPLEBAUM, 1933; ROSELINO, 1983; PÉCOR, 1985; GREMPEL; ANTONIAZZI; PAIM, 1990; MACEDO & CAROLINE, 2003).

En el presente estudio, se constató una menor penetración dentinaria de la solución irrigadora, cuanto más nos acercamos a la región apical, esto debido a la menor cantidad de estos canalículos en la región apical, los cuales son los principales medios de difusión de fluidos a través de la dentina, (WITTAKER & KNEALE, 1979; CARRIGAN et al., 1984; ZUOLO et al., 1987).

Según ESTRELA et al., (2003), e YAMASHITA et al., (2003), la actividad antimicrobiana del NaOCl lo convierte en la mejor solución irrigadora, escogida por los Cirujanos Dentistas, principalmente en casos de dientes con pulpa necrosada. Hay que resaltar que ese efecto antimicrobiano, es proporcional a su concentración (MENEZES, et al. 2004; VIANNA et al., 2004).

STOJICIC et al. (2010) observaron que la capacidad de disolución de los tejidos pulpaes de diversas soluciones de hipoclorito de sodio depende de

varios factores como son: la concentración, temperatura de la solución y la agitación.

Según los autores, la disolución del tejido fue mejorada con el uso de una solución con concentración más alta.

En cuanto a las propiedades físico-químicas de las soluciones de hipoclorito de sodio, GUERISOLI, SILVA e PÉCORA (1998), realizaron un estudio, evaluando la densidad, tensión superficial, pH, viscosidad, capacidad de humectación e conductividad de las soluciones de NaOCl en las concentraciones de 0,5; 1,0; 2,5 e 5,0%. Los resultados indicaron que con excepción de la tensión superficial, todas las propiedades evaluadas, mostraron resultados directamente proporcionales a sus concentraciones. En lo que se refiere a la tensión superficial, no hubo diferencia estadísticamente significativa.

Para la medición del área de dentina penetrada por el hipoclorito de sodio, se utilizó en este estudio un sistema de evaluación digital, en el cual un software de análisis de imagen fue aplicado y las lecturas, fueron realizadas a través del contorno del área a ser medida por medio del curso dirigido por el mouse. Método utilizado por MACEDO & CAROLINE (2003) quien al comparar métodos de lecturas aplicados a infiltración de colorante en dentina humana, concluyeron, que no hay diferencia estadísticamente significativa al recolectar los datos que utiliza la medición digital con equipamiento especializado o con el mouse para la determinación del área a ser cuantificada.

Pueden ser observados diferentes niveles de penetrabilidad dentinaria de las soluciones de hipoclorito de sodio en las concentraciones de 1%, 2,5% y 5,25% por medio de la decoloración de la dentina.

Los resultados muestran numéricamente, que el área dentinaria descolorida por el hipoclorito de sodio y mayor con el empleo de la solución más concentrada. Es por ello que en nuestro estudio utilizamos el hipoclorito de sodio para poder ver el ingreso de nuestra solución irrigadora a los túbulos dentinarios.



La activación de la solución irrigadora ha sido utilizada en la endodoncia hace algunos años, primero utilizando "P.U.I." la cual significa "passive ultrasonic irrigation" y luego la activación sónica, ambos con la idea de producir movimiento en la solución irrigadora, ambos son procedimientos llamados de pasivos en relación a que no produce desgaste de las paredes del canal radicular. (VAN DER SLUIS et al., 2006; VAN DER SLUIS, 2007a).

Durante la realización de la solución irrigadora, se preconiza que el inserto liso (ya sea de activación sónica o ultrasónica) deba permanecer parado y sin tocar las paredes en el interior del canal radicular, a cerca de 3 mm de la longitud de trabajo para que sea creado un potente torbellino acústico, haciendo un proceso de cavitación (VAN DER SLUIS et al., 2007b).

En nuestros resultados podemos verificar que la activación con movimiento sónico, fue capaz de promover un mayor ingreso del cemento obturador en los tres tercios del canal radicular. Los resultados obtenidos por la activación sónica en relación al grupo control donde no se realizó ninguna tipo de activación, son ampliamente superiores, lo cual demuestra que la activación de la solución irrigadora es imprescindible para poder alcanzar el éxito de la terapia endodóntica, ya que promueve la mejor limpieza e ingreso de la solución irrigadora a los túbulos dentinarios, que luego serán ocupados por el cemento obturador promoviendo un mejor sellado del diente tratado endodónticamente.

## CONCLUSIONES

Según los resultados obtenidos en la presente investigación, podemos concluir lo siguiente:

### PRIMERA:

La activación de la solución, con movimiento sónico promovió una mejor limpieza de los conductos en los tres tercios radiculares con (8.65mm<sup>2</sup> en el tercio cervical, 4.39mm<sup>2</sup> en el tercio medio y 2.47mm<sup>2</sup> en el tercio apical).

### SEGUNDA:

La activación de la solución irrigadora, con la instrumentación manual, promovió una limpieza de los conductos radiculares tanto en el tercio cervical (4.69mm<sup>2</sup>), en el tercio medio (2.30mm<sup>2</sup>) y en el tercio apical (2.30mm<sup>2</sup>).

### TERCERA

La activación de la solución irrigadora, con movimiento sónico determino una mejor limpieza de los túbulos dentinarios a diferencia de la técnica manual en el tercio cervical (8.65mm<sup>2</sup> vs 2.30mm<sup>2</sup>) y en el tercio apical (2.47mm<sup>2</sup> vs 1.49mm<sup>2</sup>), lo cual podemos indicar que hay diferencia estadísticamente significativa.

## RECOMENDACIONES

1. Se recomienda a los profesionales considerar la limpieza del sistema de canales radiculares, activando la solución irrigadora mediante el Endoactivator (activación sónica) ya que permite vibraciones, lo cual hace que el burbujeo de la sustancia que se va a utilizar durante la irrigación, permita ingresar y limpiar los túbulos dentinarios, lo cual posteriormente también permitirá el mayor ingreso de nuestro cemento obturador hasta el tercio apical, esto promoverá un mejor sellado, lo más herméticamente posible del sistema de conductos radiculares.
2. Recomendamos poder ampliar el estudio en otros grupos dentales para poder comparar los resultados obtenidos en nuestra investigación.

## REFERENCIAS BIBLIOGRAFICAS

1. LEONARDO MR. LEONARDO RT. Endodoncia, Conceptos Biológicos y Recursos tecnológicos. 1ed. Brasil: Artes Medicas; 2009
2. LEONARDO, Leal. Endodoncia Tratamiento de los Conductos radiculares, capítulo 13. Editorial panamericana, segunda reimpresión, 1991.
3. SOARES, GOLDBERG – Endodoncia Técnica y Fundamentos, Preparación del conducto radicular pág. 123.
4. SOARES, GOLDBERG – Endodoncia Técnica y Fundamentos, Configuración Interna del diente, Primer Premolar Inferior, pág. 27
5. CLOGHORN, B. M. CHRISTIE,W.H.DONG,C.C The root and root canal morphology of the human mandibular second premolar: literature review. J Endod, v 33, n6 p.1031-37.2007b
6. FAN, B.; YANG, J.; GUTMANN, J. L.; FAN, M. Root canal systems in mandibular first Premolars with C-shaped root configurations: part I— microcomputed tomography mapping of the radicular groove and associated root canal cross-sections. J Endod, v. 34, n. 11, p. 1337–41, 2008.
7. KARTAL, N.; YANIKOĞLU, F. C. Root canal morphology of mandibular incisors. J Endod, v. 18, n. 11, p. 562-4, 1992.
8. KASAHARA, E.; YASUDA, E.; YAMAMOTO, A.; ANZAI, M. Root canal system of the maxillary central incisor. J Endod, v. 16, n. 4, p. 158–61, 1990.
9. SOARES – GOLDBERG, Endodoncia Técnicas y Fundamentos : Capitulo 8 Irrigación y Aspiración en Endodoncia pág. 127
10. Re intervención en Endodoncia: Mario Luis Zuolo, Daniel Kherlakian, José Eduardo de Mello Jr. María Cristian Coelho de Carvalho, María Inés Ranazzi Cabral Fagundes. Irrigación en los conductos radiculares.

11. SOARES – GOLBERG Endodoncia Técnicas y Fundamentos: Capitulo 9  
Materiales y Técnicas para la obturación de los conductos radiculares pág.  
143.

# **ANEXOS**

## ANEXO 1

### FICHA DE RECOLECCIÓN DE DATOS

DIENTE N <sup>a</sup> _____	ESPÉCIMEN	AREA DE TOTAL (mm <sup>2</sup> )	AREA DEL CANAL (mm <sup>2</sup> )	ÁREA OCUPADA POR EL CEMENTO (mm <sup>2</sup> )	ÁREA DE DENTINA (MM <sup>2</sup> )	TECNICA DE ACTIVACION DE LA SOLUCION IRRIGADORA
CERVICAL						
MEDIO						
APICAL						

## ANEXO 2

### MATRIZ DE DATOS

ESPÉCIMEN	AREA DE TOTAL (mm <sup>2</sup> )	AREA DEL CANAL (mm <sup>2</sup> )	ÁREA OCUPADA POR EL CEMENTO (mm <sup>2</sup> )	ÁREA DE DENTINA (MM <sup>2</sup> )	TECNICA DE ACTIVACION DE LA SOLUCION IRRIGADORA
1C	27.2	1.32	2.65	25.88	ACTIVACION DEL IRRIGANTE MANUAL
1M	22.49	0.85	1.08	21.64	
1 <sup>a</sup>	16.2	0.41	0.94	15.79	
2C	27.3	1.9	4.38	25.4	
2M	21.16	1.3	1.89	19.86	
2 <sup>a</sup>	12.6	0.82	0.97	11.78	
3C	29.32	1.73	2.57	27.59	
3M	16.88	0.81	1.02	16.07	
3 <sup>a</sup>	15.81	0.57	0.84	15.24	
4C	25.14	2.09	6.72	23.05	
4M	23.55	4.78	1.25	18.77	
4 <sup>a</sup>	14.03	0.57	0.87	13.46	
5C	42.85	1.63	3.47	41.22	
5M	22.16	0.68	0.9	21.48	
5 <sup>a</sup>	20.39	0.41	1.95	19.98	
6C	33.56	2.45	7.9	31.11	
6M	27.48	1.44	6.01	26.04	
6 <sup>a</sup>	15.88	0.53	0.74	15.35	
7C	25.14	1	1.83	24.14	
7M	23.91	0.8	1.29	23.11	
7 <sup>a</sup>	10.15	0.57	0.57	9.58	
8C	31.15	1.77	5.27	29.38	
8M	24.76	1.61	3.6	23.15	
8 <sup>a</sup>	22.66	1.22	2.66	21.44	
9C	22.67	1.59	2.47	21.08	
9M	17.06	0.6	0.84	16.46	
9 <sup>a</sup>	12.74	0.44	2.53	12.3	



<b>10C</b>	26.69	1.77	9.64	24.92	ACTIVACION DEL IRRIGANTE SONICO
<b>10M</b>	18.25	0.71	5.17	17.54	
<b>10<sup>a</sup></b>	10.96	0.61	2.88	10.35	
<b>11C</b>	37.24	2.33	12.69	34.91	
<b>11M</b>	31.95	1.29	6.97	30.66	
<b>11<sup>a</sup></b>	12.94	0.57	4.05	12.37	
<b>12C</b>	23.48	1.55	10.22	21.93	
<b>12M</b>	23.32	1.08	7.28	22.24	
<b>12<sup>a</sup></b>	8.94	0.37	1.88	8.57	
<b>13C</b>	19.67	2.07	10.21	17.6	
<b>13M</b>	15.78	0.71	6.94	15.07	
<b>13<sup>a</sup></b>	10.24	0.34	4.04	9.9	
<b>14C</b>	22.95	1.21	7.17	21.74	
<b>14M</b>	18.98	0.85	3.42	18.13	
<b>14<sup>a</sup></b>	16.9	0.55	1.63	16.35	
<b>15C</b>	27.88	2.01	8.64	25.87	
<b>15M</b>	24.53	1.81	8.33	22.72	
<b>15<sup>a</sup></b>	14.14	0.52	2.03	13.62	
<b>16C</b>	24.02	2.72	9.8	21.3	
<b>16M</b>	19.13	1.04	1.63	18.09	
<b>16<sup>a</sup></b>	16	0.56	2.31	15.44	
<b>17C</b>	18.06	1.35	2.03	16.71	
<b>17M</b>	11.99	0.38	0.64	11.61	
<b>17<sup>a</sup></b>	11.26	0.38	4.93	10.88	
<b>18C</b>	21.94	1.51	6.1	20.43	
<b>18M</b>	18.72	0.56	5.28	18.16	
<b>18<sup>a</sup></b>	10.33	0.24	0.53	10.09	
<b>19C</b>	15.98	1.73	6.75	14.25	
<b>19M</b>	15.94	0.99	1.82	14.95	
<b>19<sup>a</sup></b>	9.21	0.44	1.9	8.77	
<b>20C</b>	27.28	1.89	12.92	25.39	
<b>20M</b>	16.12	0.84	1.66	15.28	
<b>20<sup>a</sup></b>	10.56	0.51	1.47	10.05	
<b>21C</b>	25.05	1.83	1.5	23.22	SIN ACTIVACIÓN

<b>21M</b>	20.21	0.8	1.08	19.41
<b>21<sup>a</sup></b>	15.64	0.65	0.94	14.99
<b>22C</b>	21	1.55	1.05	19.45
<b>22M</b>	14.19	0.66	0.8	13.53
<b>22<sup>a</sup></b>	7.1	0.33	0.6	6.77
<b>23C</b>	21.56	1.71	1.7	19.85
<b>23M</b>	16.17	0.56	1.02	15.61
<b>23<sup>a</sup></b>	15.99	0.45	0.84	15.54
<b>24C</b>	19.12	1.68	5.2	17.44
<b>24M</b>	14.22	0.9	3.2	13.32
<b>24<sup>a</sup></b>	8.08	0.45	1.5	7.63
<b>25C</b>	20.24	1.01	2.3	19.23
<b>25M</b>	18.99	0.51	0.8	18.48
<b>25<sup>a</sup></b>	10.67	0.38	1.45	10.29
<b>26C</b>	21	0.5	4.5	20.5
<b>26M</b>	19.66	0.45	3.06	19.21
<b>26<sup>a</sup></b>	19.41	0.41	0.77	19
<b>27C</b>	13.44	2.15	1.85	11.29
<b>27M</b>	14.6	0.99	1.27	13.61
<b>27<sup>a</sup></b>	10.4	0.5	0.54	9.9
<b>28C</b>	21.59	1.39	3.26	20.2
<b>28M</b>	15.51	0.79	2.4	14.72
<b>28<sup>a</sup></b>	10.83	0.5	2.2	10.33
<b>29C</b>	20.46	1.24	1.3	19.22
<b>29M</b>	17.69	1.1	0.55	16.59
<b>29<sup>a</sup></b>	12.88	0.59	1.3	12.29
<b>30C</b>	37.33	3.37	9.42	33.96
<b>30M</b>	27.69	1.59	3.27	26.1
<b>30<sup>a</sup></b>	19.57	1.03	2.88	18.54

### ANEXO 3

#### SECUENCIA FOTOGRAFICA

Fig. 1. Especímenes identificados para la investigación




Fig. 2. Tomas Rx Periapicales para verificar si los especímenes cumplen con los criterios de inclusión y también para realizar el pareamiento de la muestra.

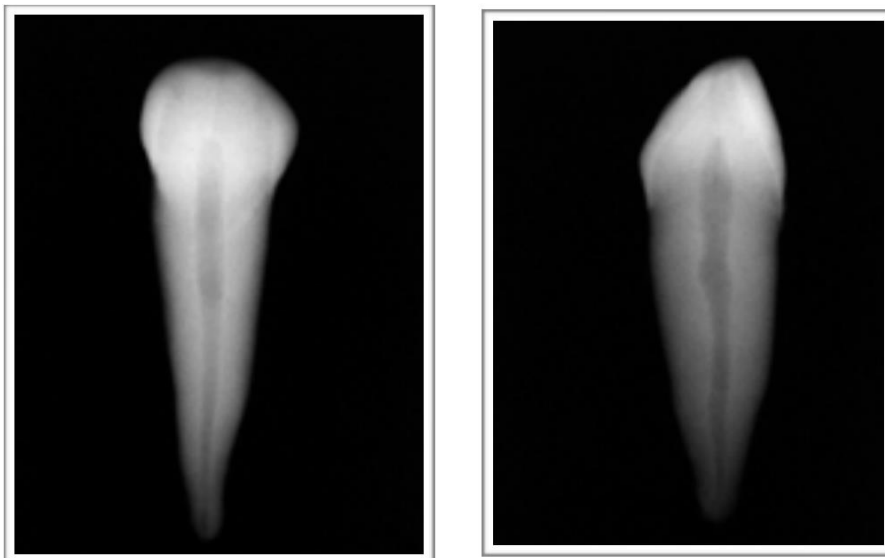


Fig. 3. Limas de Sistema Reciprocante

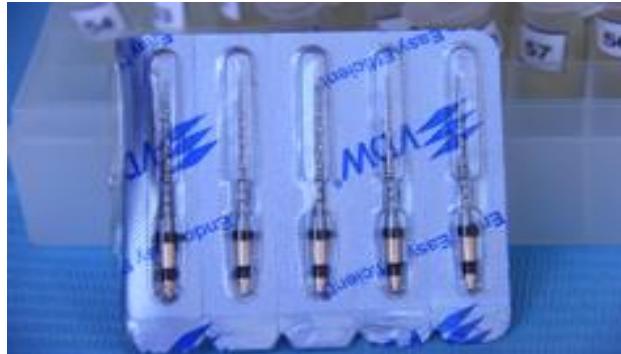

Fig. 4 Limas manuales utilizadas en la investigación

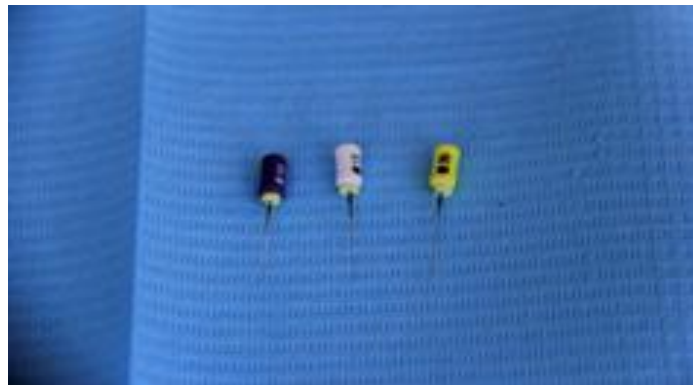

Fig. 5. Conos de Gutapercha de Sistema Reciprocante



Fig.6 Endo Activator

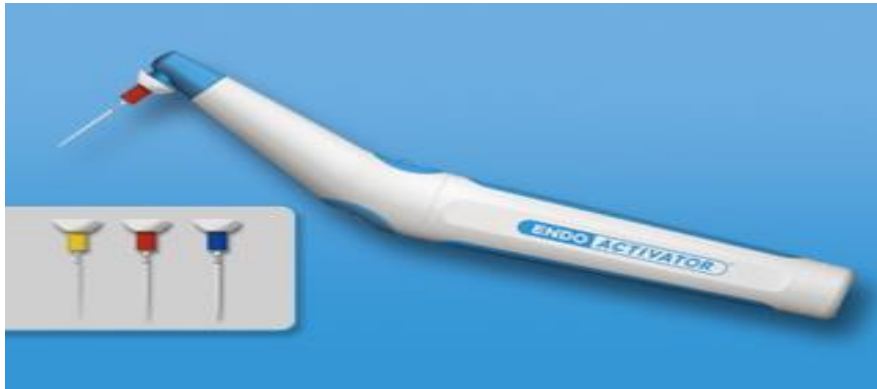

Fig. 7. Microscopio Óptico Celestrom



Fig. 8. Imagen del Slice del Tercio Medio Antes de ser medido

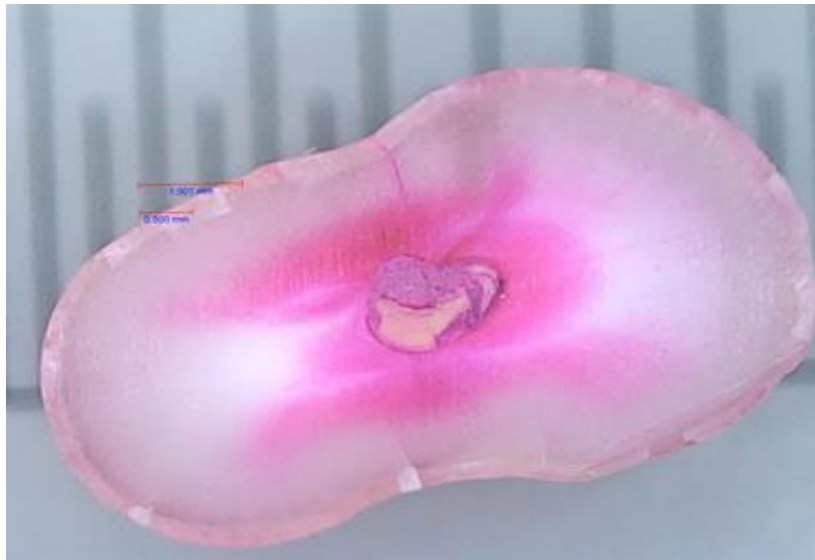


Fig.9. Imagen del Slice del Tercio Medio con las medidas realizadas

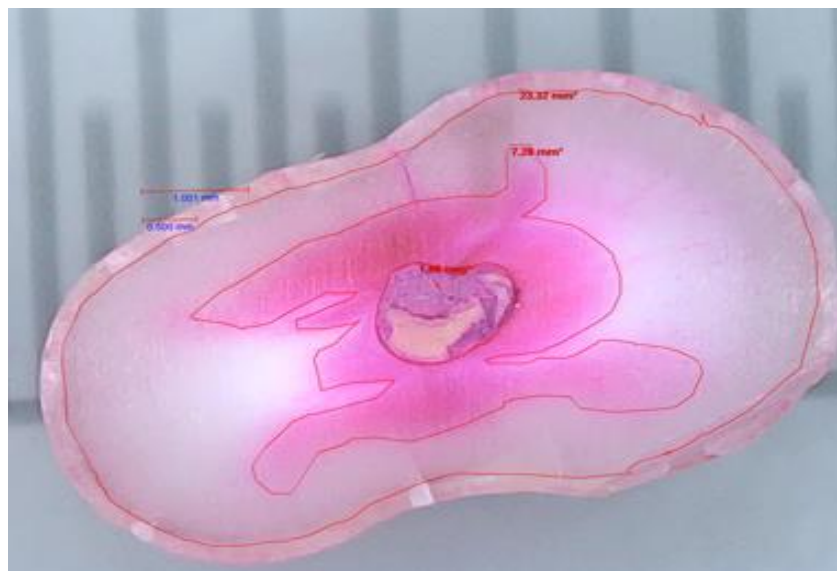


Fig.10. Imagen del Slice del Tercio Cervical antes de ser medido

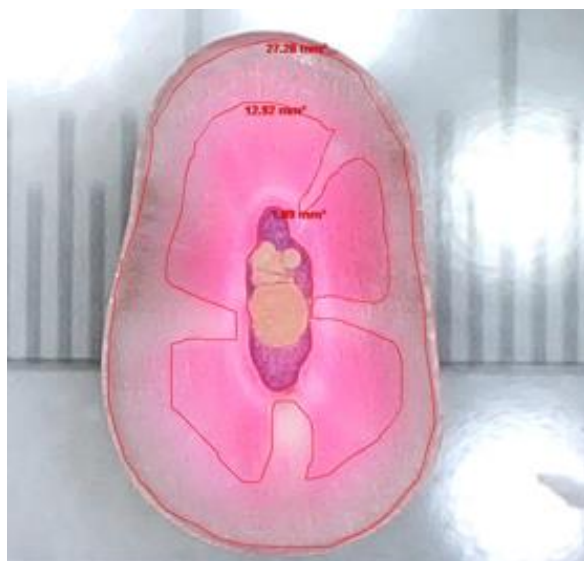

Fig.11. Imagen del Slice del Tercio Cervical con las medidas realizadas.



Fig.12.Imagen del Slice del Tercio Apical, antes de ser medido

