



**FACULTAD DE MEDICINA HUMANA Y CIENCIAS DE LA SALUD**

**ESCUELA PROFESIONAL DE TECNOLOGÍA MÉDICA**

**AREA DE RADIOLOGÍA**

**RELACION DE LA ECOGRAFÍA VS MAMOGRAFÍA EN  
PACIENTES MUJERES CON FIBROADENOMAS DE 50 A 75  
AÑOS DE EDAD EN EL SERVICIO DE RADIODIAGNÓSTICO  
DEL HOSPITAL III YANAHUARA, ESSALUD, AREQUIPA. 2015.**

**TESIS PARA OPTAR EL TÍTULO DE LICENCIADO TECNÓLOGO MÉDICO  
EN EL ÁREA DE RADIOLOGÍA**

**AJEJANDRA CONCEPCION RENDON DE DEL CARPIO**

**ASESOR PRINCIPAL :**

**LIC. FERNANDO CANDELA CÁCERES**

**AREQUIPA – PERÚ**

**2015**

**RENDON A. 2015. Relación de la Ecografía VS Mamografía en Pacientes Mujeres con fibroadenomas de 50 a 75 años de edad en el Servicio de Radiodiagnóstico del Hospital III Yanahuara, Essalud, Arequipa. 2015.**

Universidad Alas Peruanas. 78 Páginas.

Fernando Candela Cáceres: Tecnólogo Médico en el Área de Radiología.

Disertación para la licenciatura en Tecnología Médica – U.A.P. 2015


## HOJA DE APROBACION

AJEJANDRA CONCEPCION RENDON DE DEL CARPIO


**RELACION DE LA ECOGRAFÍA VS MAMOGRAFÍA EN  
PACIENTES MUJERES CON FIBROADENOMAS DE 50 A 75  
AÑOS DE EDAD EN EL SERVICIO DE RADIODIAGNÓSTICO  
DEL HOSPITAL III YANAHUARA, ESSALUD, AREQUIPA. 2015.**

Esta tesis fue evaluada para la obtención del título de  
Licenciado de Tecnología Médica en el área de Radiología  
Por la Universidad Alas Peruanas.


Mg. José Carlos Martínez Montes



Lic. Fernando Florián Candela Cáceres



Lic. Vicente Fabián Vera Ponce



Se dedica este trabajo a:

A Dios que siempre ha estado a mi lado en cada paso que doy.

A mis padres, esposo e hijos que con esfuerzo, sacrificio, amor y valores me apoyan hasta el final de mis objetivos en la vida.

Al Lic., TM. Fernando Candela Cáceres por ser mi tutor, docente, gran amigo por todos sus consejos que me dio y me da para ser mejor persona y profesional cada día de mi vida.

**Se agradece a:**

Se agradece por su contribución para el desarrollo de esta tesis al:

A los docentes de la Universidad Alas Peruanas que me brindaron sus conocimientos, enseñanzas.

Al Lic. Fernando Cáceres Candela por ser Tutor, Docente y guiarme en éste trabajo.

También al Hospital III Yanahuara por permitir y otorgar las facilidades en la realización de este trabajo.

## **Resumen**

La presente investigación se realizó en la ciudad de Arequipa, en el hospital III Yanahuara - EsSalud durante el año 2015. Participaron 505 pacientes de 50 a 75 años con sospecha de fibroadenomas para realizarse procedimientos de diagnóstico radiológico. El objetivo general fue determinar si la Ecografía tiene relación con la Mamografía en pacientes mujeres con Fibroadenomas de 50 a 75 años de edad en el Servicio de Radiodiagnóstico del Hospital III Yanahuara – EsSalud, Arequipa. 2015

El nivel fue correlacional, no experimental y de diseño transversal, el instrumento fue la ficha de recolección de datos y las conclusiones a las que se llegó son que la Ecografía en pacientes mujeres con fibroadenomas de 50 a 75 años de edad, es poco usada; que la Mamografía en pacientes mujeres con fibroadenomas de 50 a 75 años de edad, es muy útil y usada. Y que la Ecografía tiene relación directa y poco significativa con la mamografía en pacientes mujeres con fibroadenomas de 50 a 75 años, quedando validada la hipótesis de estudio.

**Palabra Clave:** Fibroadenoma

## **Abstract**

50 505 patients during 2015. EsSalud participated to 75 years with suspected fibroadenomas for diagnostic radiology procedures performed - The present research was conducted in the city of Arequipa, Yanahuara hospital III. The overall objective was to determine if ultrasound is related to mammography in women with fibroadenomas patients 50-75 years of age at the Radiology Department of the Hospital III Yanahuara - EsSalud, Arequipa. 2015

The level will was correlational, not experimental and cross-sectional design, the instrument was the record collection of data and conclusions that were reached are that the ultrasound in female patients with fibroadenomas of 50-75 years old, is little used; mammography in women with fibroadenomas in patients 50-75 years of age, is very useful and used. And that the ultrasound has little direct and significant relationship with mammography in women with fibroadenomas patients 50 to 75 years, being validated the study hypothesis.

**Keyword:** Fibroadenoma

## **LISTA DE TABLAS**

Tabla N° 1: Motivo de Consulta por Grupo Etario

Tabla N° 2: Mamografía por grupo etario

Tabla N° 3: Ecografía según grupo etario

Tabla N° 4: Relación de la mamografía según motivo de consulta

Tabla N° 5: Relación de la Ecografía por motivo de consulta

Tabla N° 6: Relación de la Ecografía y la Mamografía



## INDICE

<b>CARATULA</b> .....	1
<b>HOJA DE APROBACIÓN</b> .....	3
<b>DEDICATORIA</b> .....	4
<b>AGRADECIMIENTO</b> .....	5
<b>RESUMEN</b> .....	6
<b>ABSTRACT</b> .....	7
<b>LISTA DE TABLAS</b> .....	8
<b>INTRODUCCIÓN</b> .....	10
<b>1 PLANTEAMIENTO TEÓRICO</b> .....	11
1.1 Problema de investigación .....	12
1.2 Objetivos .....	13
1.3 Variables .....	14
1.4 Antecedentes Investigativos (Marco Teórico).....	15
1.5 Base Teórica .....	17
1.6 Hipótesis.....	42
<b>2. PLANTEAMIENTO METODOLÓGICO</b> .....	43
2.1. Nivel, Tipo y Diseño de Investigación.....	43
2.2. Población, muestra y muestreo .....	43
2.3. Técnicas e Instrumento .....	44
2.4. Técnicas de procesamiento y análisis de datos .....	45
<b>3. RESULTADOS</b> .....	66
<b>4. CONCLUSIONES</b> .....	72
<b>5. RECOMENDACIONES</b> .....	73
<b>6. REFERENCIAS BIBLIOGRAFICAS</b> .....	74
<b>4. ANEXOS</b> .....	75
4.1 ANEXO 1: Mapa Conceptual del Hospital .....	75
4.2. ANEXO 2: Instrumentos .....	76
4.3 ANEXO 3: Matriz de Base de Datos.....	78

## INTRODUCCIÓN

Los fibroadenomas son tumores benignos (no cancerosos) compuestos de tejido glandular del seno y de tejido estromal (conectivo). Son más frecuentes en mujeres jóvenes de entre 20 y 39 años de edad, aunque pueden presentarse en mujeres de cualquier edad. El uso de pastillas anticonceptivas antes de tener 20 años está asociado con el riesgo de fibroadenomas.

Algunos fibroadenomas son demasiado pequeños para poder palparse y sólo pueden verse cuando se extrae el tejido mamario y se examina con un microscopio, aunque otros tienen varias pulgadas de diámetro. Éstos tienden a ser redondos y presentar bordes que son distintos a los del tejido circundante del seno. A menudo se sienten como una canica o balón dentro del seno. Usted los puede mover debajo de la piel y por lo general son firmes y no causan sensibilidad al palparlos. Una mujer puede tener uno o muchos fibroadenomas.

Entonces la Ecografía, es poco útil en pacientes mujeres con fibroadenomas de 50 a 75 años de edad en el Servicio de Radiodiagnóstico del Hospital III Yanahuara.

Entonces la Mamografía es muy útil en pacientes mujeres con fibroadenomas de 50 a 75 años de edad en el Servicio de Radiodiagnóstico del Hospital III Yanahuara.

# **CAPÍTULO I**

## **MARCO TEÓRICO**

### **1.1. Problema de Investigación**

#### **1.1.1. Descripción de la realidad Problemática**

La mamografía es un tipo específico de imágenes que utiliza un sistema de dosis baja de rayos X para examinar las mamas. Un examen de mamografía, llamado mamograma, se utiliza para asistir en la detección temprana y el diagnóstico de las enfermedades mamarias en las mujeres.

La mamografía nos informa si hay alguna lesión de tipo benigna o maligna. De ser un nódulo mamográficamente de aspecto benigno, la ECOGRAFÍA nos permite conocer su contenido para saber si es sólido (fibroadenoma) o líquido (quiste). Lo cual no es posible determinar mediante la mamografía.

#### **1.1.2. Formulación del Problema**

##### **A. Problema Principal**

¿De qué manera la Ecografía se relaciona con la Mamografía en pacientes mujeres con Fibroadenomas de 50 a 75 años de edad en el Servicio de Radiodiagnóstico del Hospital III Yanahuara – EsSalud, Arequipa. 2015?

##### **B. Problemas Secundarios**

¿Como es la Ecografía en pacientes mujeres con fibroadenomas de 50 a 75 años de edad en el Servicio de Radiodiagnóstico del Hospital III Yanahuara?

¿Como es la Mamografía en pacientes mujeres con fibroadenomas de 50 a 75 años de edad en el Servicio de Radiodiagnóstico del Hospital III Yanahuara?

### **1.1.3. Horizonte de la Investigación**

- A. Campo : Salud
- B. Área : Tecnología Médica
- C. Línea : Imagenología

### **1.1.4. Justificación**

La investigación permitirá comprender cuál es la ventaja de utilizar la ecografía vs. La mamografía del Hospital III Yanahuara, EsSalud.

Arequipa – 2015. en pacientes mujeres con Fibroadenomas de 50 a 75 años, de tal manera que se puedan ser utilizados en mejorar y corregir aspectos técnicos, así como de uniformizar los procedimientos y utilizar de manera adecuada los instrumentos en Mamografía en bien del paciente y de un buen diagnóstico mamográfico.

Actualidad, ya que los exámenes de ecografía vs. mamografía son el diagnóstico primario en la detección de patologías de las glándulas mamarias y por ende dar un tratamiento inicial a ser detectado un diagnóstico de malignidad.

Pertinencia, ya que el estudio de Ecografía vs. Mamografía corresponde al Área de la Tecnología Médica en su especialidad de Imagenología.

Trascendencia, ya que al obtener los resultados de este estudio permitirán uniformizar en los protocolos de atención de la población asegurada y no asegurada.

Factibilidad, porque se encuentra a disposición los partes diarios de atención y manuales de operación del equipo del establecimiento, con una demanda alta de estos exámenes.

Aporte científico: ya que contribuirá a hacer un control de prevención del cáncer de mama, o alguna patología asociada a la mama.

## **1.2. Objetivos**

### **1.2.1. General**

Determinar si la Ecografía tiene relación con la Mamografía en pacientes mujeres con Fibroadenomas de 50 a 75 años de edad en el Servicio de Radiodiagnóstico del Hospital III Yanahuara – EsSalud, Arequipa. 2015.

### **1.2.2. Específicos**

- A. Analizar la Ecografía en pacientes mujeres con fibroadenomas de 50 a 75 años de edad en el Servicio de Radiodiagnóstico del Hospital III Yanahuara.
  
- B. Analizar la Mamografía en pacientes mujeres con fibroadenomas de 50 a 75 años de edad en el Servicio de Radiodiagnóstico del Hospital III Yanahuara.

## **1.3. Variables**

### **1.3.1. Identificación de Variables**

Variable 1: Ecografía

Variable 2: Mamografía

### 1.3.2. DEFINICION OPERACIONAL DE LAS VARIABLES.

Variables	Indicador	Subindicador	Procedimiento	Escala
Variables principales				
Ecografía	<ul style="list-style-type: none"> <li>• Proyección craneocaudal</li> <li>• Proyección medio lateral</li> <li>• Proyección laterolateral</li> <li>• Corte transversal</li> <li>• Corte longitudinal</li> </ul>	<ul style="list-style-type: none"> <li>• Colocación de paciente</li> <li>• Rotulado de Película</li> </ul>	Radiodiagnóstico de la Mama	Nominal
Mamografía	<ul style="list-style-type: none"> <li>• Automático</li> <li>• Manual</li> </ul>			
Variables clasificatorias epidemiológicas				
Edad	<ul style="list-style-type: none"> <li>• 50-55 años</li> <li>• 56-60 años</li> <li>• 61-65 años</li> <li>• 66-75 años</li> </ul>	Según registro del servicio de Imagenología Hospital III Yanahuara	Aplicación de ficha de recolección de datos	Ordinal
Motivo de Consulta	<ul style="list-style-type: none"> <li>a) Tumor</li> <li>b) Dolor</li> <li>c) Secreción</li> <li>d) Pre THR</li> <li>e) Control</li> </ul>	Según registro del servicio de Imagenología Hospital III Yanahuara	Aplicación de ficha de recolección de datos	Ordinal
Número de hijos	<ul style="list-style-type: none"> <li>- Nulípara</li> <li>- Multípara</li> </ul>	<ul style="list-style-type: none"> <li>• Si</li> <li>• No</li> </ul>	Aplicación de ficha de recolección de datos	Nominal

## 1.4. Antecedentes Investigativos

### 1.4.1. A Nivel Internacional

Hallazgos ecográficos y características histopatológicas del fibroadenoma celular de la mama

Flavia Sarquis, Daniel Mysler, María Paz Cobos Bombardiere, Mariana Castro Barba, Romina Moreau, Ana Luna

Servicio de Diagnóstico por Imágenes, Hospital Italiano de Buenos Aires, Buenos Aires, Argentina. Correspondencia: Dra. Flavia Sarquis

En la ecografía, el fibroadenoma celular se caracteriza principalmente por presentar masas sólidas circunscritas, de forma oval y contornos lobulados, con ecoestructura interna heterogénea. Los hallazgos clínicos, ecográficos y radiológicos de los fibroadenomas celulares son similares a los de algunos fibroadenomas clásicos y a los de los tumores phyllodes, y su diferenciación se presume a partir del rápido crecimiento y la hiper celularidad estromal.

### 1.4.2. A nivel Nacional

Fibroadenoma de mama

12 de febrero de 2010 | escrito por drdelgado | clasificado en Ecografía de Mama.

Los **fibroadenomas** son tumores benignos sólidos y redondos que se componen de tejido estructural (fibroso) y de tejido glandular (adenoma). Normalmente estos bultos no causan dolor y la mujer los descubre ella misma. Los fibroadenomas se sienten gomosos y se pueden mover fácilmente; son el tipo más común de tumores entre las mujeres que tienen alrededor de veinte

años y ocurren el doble de veces entre las mujeres afroamericanas que entre las otras mujeres de los Estados Unidos.

Los fibroadenomas tienen una apariencia típicamente benigna en las **mamografías** (masas lisas, redondas, con un borde claramente definido) y se pueden a veces diagnosticar con aspiración de aguja fina. Aunque los fibroadenomas no se convierten en **malignos**, con el embarazo y con la alimentación de pecho se pueden agrandar. La mayoría de los cirujanos piensan que es bueno extraer los fibroadenomas para asegurarse de que son benignos.

#### **1.4.3. A nivel local**

No se encontró antecedentes.



## **1.5. Base Teórica**

### **1.5.1 DEFINICION**

#### **Mama:**

Las mamas son dos formaciones situadas simétricamente en relación con la línea mediana, en la cara anterior y superior del tórax. Representan una característica sexual secundaria del sexo femenino y sirven para proporcionar nutrición al recién nacido.

Las glándulas mamarias existen también en el hombre, en el cual tienen el mismo origen embriológico que en la mujer. Igualmente se transforman en la pubertad, pero esta transformación se detiene y la glándula queda en estado rudimentario, reducida a un pequeño disco de tejido glandular. La mama en el varón tiene los mismos elementos que de la mujer. A pesar de esta ausencia de desarrollo, la glándula mamaria en el hombre puede ser asiento de procesos patológicos, hipertróficos ( ginecomastia ), inflamatorios y tumorales .

### **1.5.2 ANATOMIA Y FISILOGIA DE LA MAMA**

Se presenta como una masa casi oval con eje mayor transversal. Su espesor es máximo en el centro y decrece hacia la periferia. Su cara posterior es regularmente plana. Su cara anterior esta, por el contrario erizada de salientes que constituyen crestas fibroglandulares a donde llegan los ligamentos suspensorios. La circunferencia de la glándula mamaria es muy irregular debido a que emite prolongaciones, que se designan según su dirección: medial, inferomedial, inferolateral, superior y superolateral o axilar, que transcurre hacia arriba y lateralmente, rodeando el borde inferior del pectoral mayor; hay otra inferomedial o abdominal, hacia la vaina del musculo recto del abdomen.

## a) Anatomía de la Mama

La mama es una **glándula** cuya función principal es la producción de leche durante el período de lactancia.

La mama está constituida por múltiples **lóbulos** y **lobulillos** donde se produce la leche. Los lóbulos y lobulillos están unidos por una serie de tubos denominados **ductos** o **conductos galactóforos** que conducen la leche hacia el pezón.

También contiene vasos sanguíneos cuya función es proporcionar sangre a la glándula y vasos linfáticos, que son los encargados de recoger la linfa.

Los vasos linfáticos confluyen en pequeñas formaciones redondeadas denominadas ganglios linfáticos. Los ganglios linfáticos más cercanos a la mama se encuentran en la axila y a ambos lados del esternón (hueso situado en la parte anterior del tórax).

La glándula está rodeada de tejido graso que proporciona consistencia y volumen a la mama.

Desde el nacimiento hasta la edad adulta, las mamas sufren más cambios que ningún otro órgano. Bajo el influjo de las hormonas femeninas (estrógenos y progesterona), las mamas crecen durante la pubertad y se ven influenciadas en la edad reproductiva por los ciclos menstruales. En la menopausia, los niveles hormonales descienden y gran parte de la glándula mamaria se atrofia y es sustituida por grasa. (3)

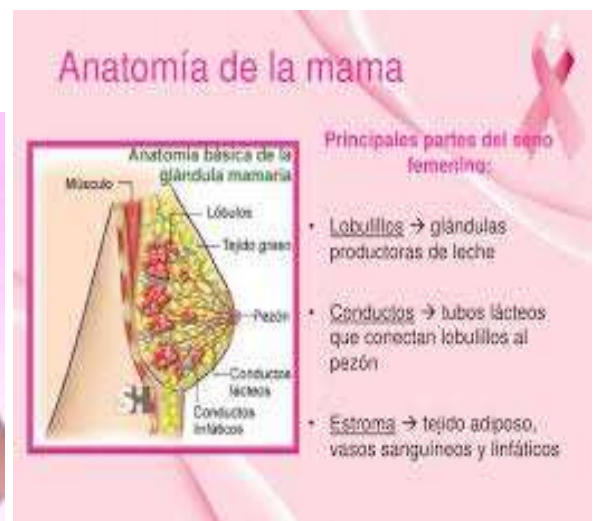Las glándulas mamarias están presentes en ambos sexos. En el hombre se mantienen rudimentarias toda la vida, en cambio en la mujer están poco desarrolladas hasta antes de la pubertad, cuando empieza el proceso de maduración. El máximo desarrollo de éstas glándulas se produce durante el embarazo y especialmente en el período posterior al parto, durante la lactancia.

Las mamas están situadas en la parte anterior del tórax y pueden extenderse en medida variable por su cara lateral. Su forma varía según características personales, genéticas y en la misma mujer de acuerdo a la edad y paridad. La

mayor parte de la masa de la mama está constituida por tejido glandular y adiposo. Durante el embarazo y la lactancia el tamaño de la mama aumenta debido al crecimiento del tejido glandular.

La base de la glándula mamaria se extiende, en la mayoría de los casos, desde la segunda hasta la sexta costilla, desde el borde externo del esternón hasta la línea axilar media. El área superexterna de cada glándula se extiende hacia la axila y se denomina “prolongación axilar”. La cara profunda de la mama es ligeramente cóncava y se encuentra en relación con el músculo pectoral mayor, el serrato anterior y la parte superior del oblicuo externo del abdomen. La mama está separada de estos músculos por la aponeurosis profunda . Entre ambas hay un tejido areolar laxo denominado espacio retromamario, éste permite que la mama tenga cierta movilidad sobre la aponeurosis profunda que cubre al plano muscular. (2)

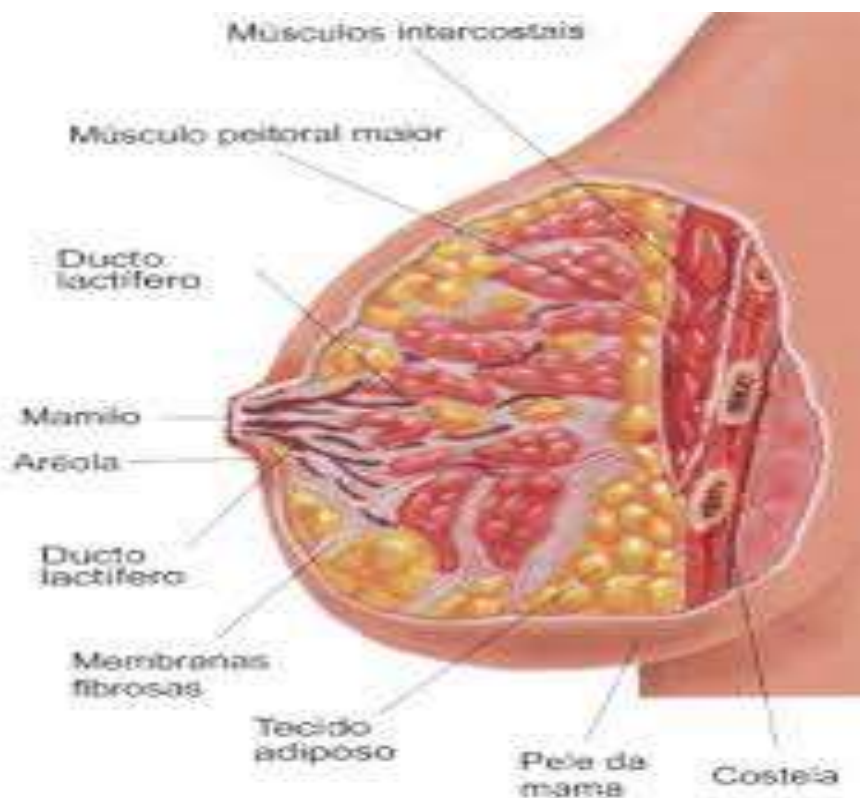
**Figura 1. Anatomía de la mama**



La cara superficial de la mama está cubierta por piel. Aproximadamente en el centro de esta cara se encuentra el pezón que está en relación al cuarto espacio intercostal en la nulípara. La base del pezón está rodeada por una

zona de piel hiperpigmentada, de 2.5 cm. denominada areola. El pezón contiene numerosas fibras musculares lisas, en su mayoría de tipo circular, las que se contraen al estimularlo mecánicamente, originando la erección del pezón. La areola posee numerosas glándulas sebáceas, entre ellas es posible reconocer algunas que durante el embarazo y la lactancia determinan levantamientos de la piel de la areola, denominadas glándulas de Montgomery, éstas contiene estructuras histológicas similares a la parte glandular de la mama y producen una secreción grasa que lubrica el pezón y la areola. Bajo la areola se ubican las dilataciones de los conductos galactóforos llamadas senos lactíferos, que acumulan leche y el niño debe exprimir al mamar.

**Figura 2. Anatomía de la mama**

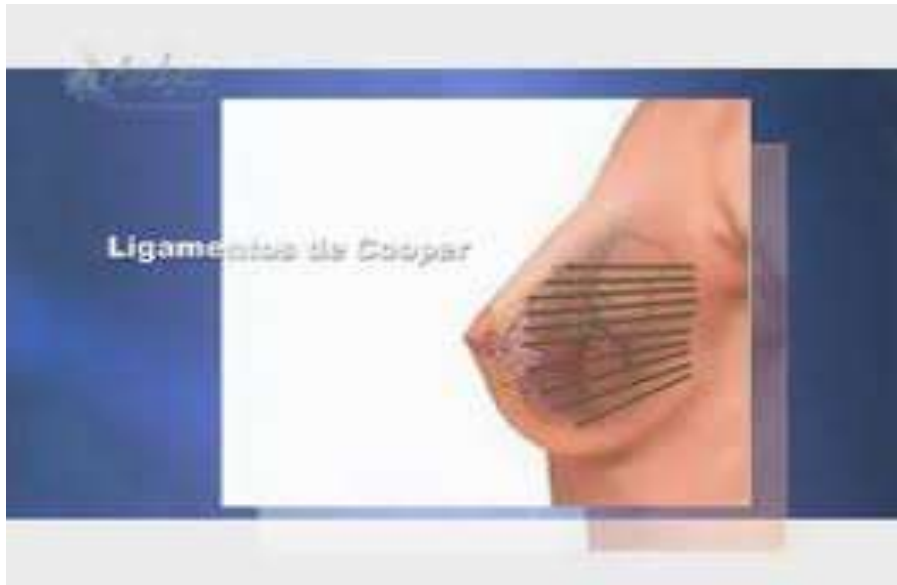

### **Estructura de la glándula mamaria**

La glándula mamaria está formada por tres tipos de tejidos: glandular de tipo túbulo-alveolar, conjuntivo que conecta los lóbulos, y adiposo que ocupa los

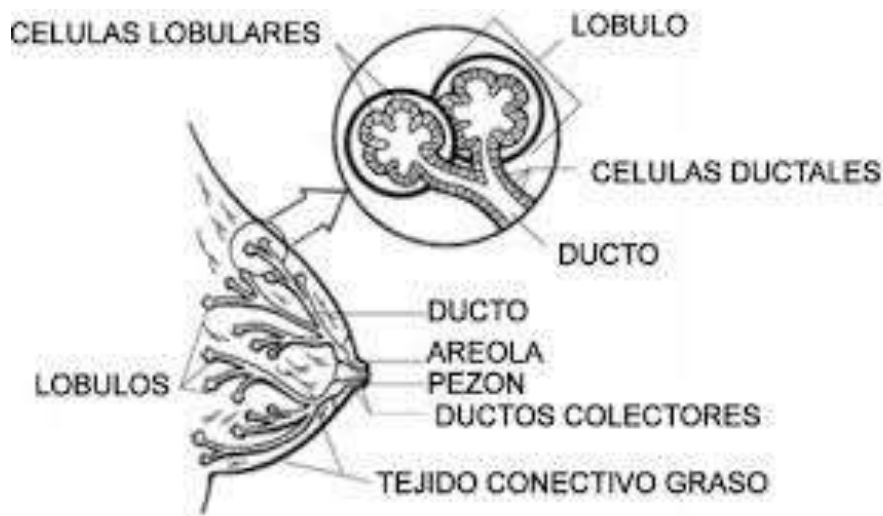
espacios interlobulares. El tejido celular subcutáneo rodea la glándula sin que exista una cápsula claramente definida, desde éste se dirigen hacia el interior numerosos tabiques de tejido conectivo. Estos tabiques constituyen los ligamentos suspensorios de la mama o ligamentos de Cooper. (2)

**Figura 3. Ligamentos de Cooper**



Un conjunto de quince a veinte lóbulos mamarios conforman la glándula mamaria, cada uno con su aparato excretor, que se abre en el pezón por medio de un conducto lactífero. Los lóbulos mamarios están constituidos por numerosos lobulillos que se encuentran unidos entre sí por tejido conectivo, vasos sanguíneos y por su sistema excretor, los conductos lactíferos. (2)

**Figura 4. Anatomía de la glándula mamaria**



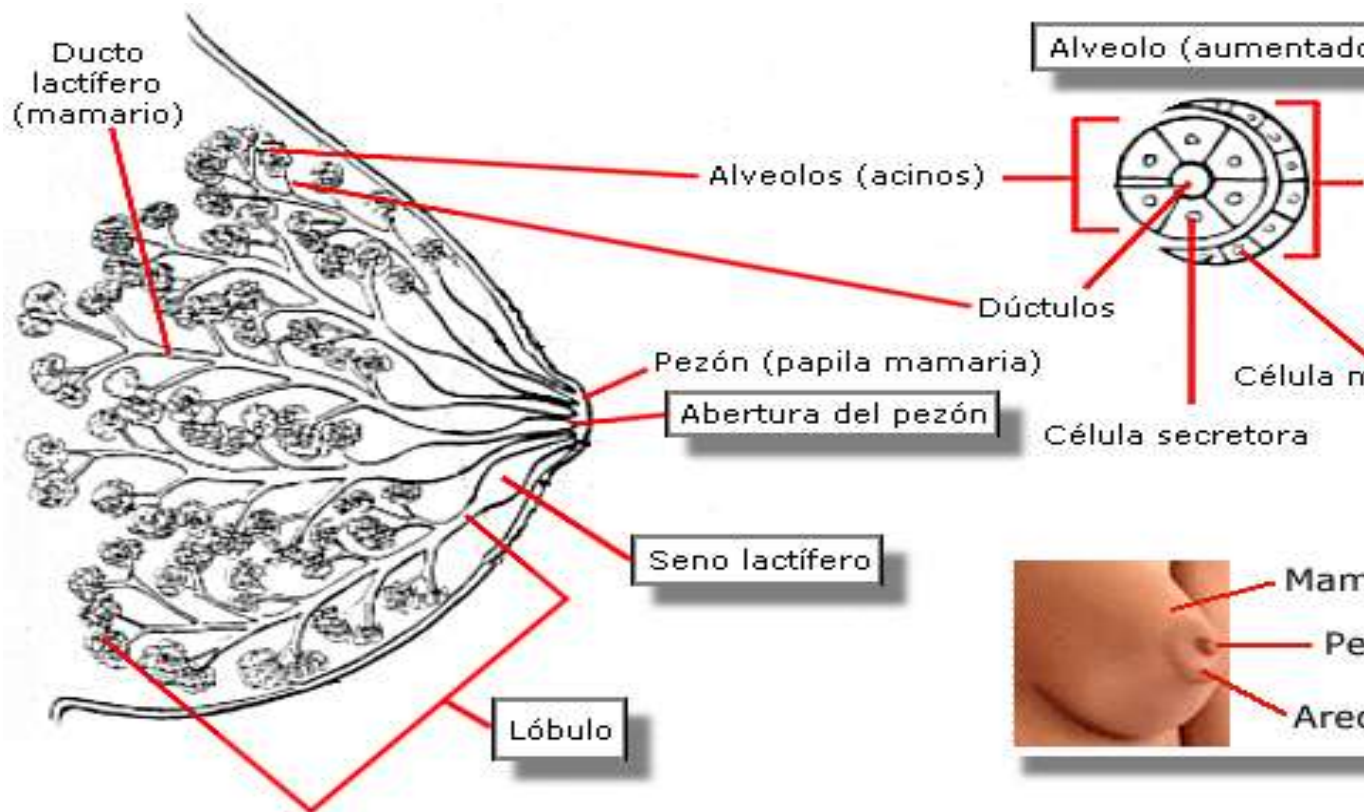
Los lobulillos están formados por diez a cien acinos, cada cual con su conducto excretor denominado conducto terminal. Los acinos están estructurados por un conjunto de células secretoras que producen la secreción láctea y conforman una cavidad a la cual vierten esta secreción, están rodeados de células mioepiteliales y capilares sanguíneos de singular importancia en el proceso de secreción y eyección de la leche.

El sistema de conductos lactíferos que vacía la glándula mamaria es el siguiente: el acino se vacía a través de un conducto terminal, el cual converge con sus congéneres para formar el conducto lobulillar, que recoge la secreción láctea de todos los acinos de un lobulillo. Los conductos lobulillares se reúnen para formar el conducto interlobulillar, que al unirse con otros conductos de éste tipo, forma el conducto lobular o segmentario, de mayor calibre que los anteriores, que se dirige al pezón y antes de llegar a él, bajo la areola mamaria, se dilata formando el seno lactífero, el que se angosta nuevamente al desembocar en el pezón.

Los conductos están revestidos por epitelio cuboideo o cilíndrico. Por fuera de este epitelio, entre él y la membrana basal, existe una capa de células mioepiteliales muy ramificadas, que envuelven a los conductos y acinos. En los

conductos de mayor tamaño el epitelio consta de dos o más capas de células que cerca del orificio externo del pezón se transforman en epitelio plano estratificado. (2)

**Figura 5. Anatomía de la glándula mamaria**



La estructura de la glándula mamaria varía con la edad y es influenciada por el embarazo y la lactancia. Antes de la pubertad, la mama posee unos pocos conductos rudimentarios cubiertos en su interior epitelio plano y envuelto en tejido conectivo. Después de la pubertad, debido a la influencia de las hormonas ováricas, especialmente los estrógenos, los conductos se comienzan a ramificar y en sus extremos se forman pequeñas masas sólidas, esféricas, de células poliédricas, que constituirán los alveolos. Durante el estado de reposo, el epitelio glandular está separado del estroma vascularizado vecino por una fina zona de fibroblastos, a través de los cuales no penetran vasos. Esta unión epitelio-estromal, posiblemente, ejerce un control sobre el paso de sustancias a las células secretoras. Los alveolos activos sólo aparecen durante el embarazo, período en el cual, los conductos se ramifican y en su parte terminal se forma un lumen que aumenta de tamaño a medida que se va cargando de secreción.

Simultáneamente aumenta la cantidad de tejido adiposo y la irrigación de la mama. En las últimas semanas del embarazo la secreción adquiere características especiales y se denomina calostro. Algunos días después del parto aparece la verdadera secreción láctea, la que distiende los alveolos que en ese momento están tapizados por una sola capa de células cilíndricas bajas. A medida que aumenta la cantidad de secreción, las células se aplanan, desapareciendo los espacios intercelulares o desmosomas. Durante el período de secreción el citoplasma de las células es basófilo, al microscopio electrónico se observan mitocondrias, lisosomas y ribosomas libres. Encima del núcleo, que se sitúa en la parte más basal de la célula, está el aparato de Golgi al que acompañan grandes vacuolas proteicas y lipídicas.

Después de la menopausia la glándula mamaria se atrofia y los elementos celulares de los alveolos y conductos degeneran, y disminuyen en número. (2).

### **1.5.3 MAMOGRAFIA**

La mamografía es un tipo específico de imágenes que utiliza un sistema de dosis baja de rayos X para examinar las mamas. Un examen de mamografía, llamado mamograma, se utiliza para asistir en la detección temprana y el diagnóstico de las enfermedades mamarias en las mujeres.

Un rayos X (radiografía) es un examen médico no invasivo que ayuda a los médicos a diagnosticar y tratar las condiciones médicas. La toma de imágenes con rayos X supone la exposición de una parte del cuerpo a una pequeña dosis de radiación ionizante para producir imágenes del interior del cuerpo. Los rayos X son la forma más antigua y de uso más frecuente para producir imágenes médicas. (4)

Una mamografía es una radiografía de los senos. Es una manera de realizar una revisión médica para el control del cáncer de seno. Las mamografías permiten encontrar tumores que son demasiado pequeños como para detectarlos en un examen de los senos.

Una mamografía periódica se conoce como mamografía de revisión médica para el control del cáncer de seno. Las mujeres que no presentan síntomas deben hacerse mamografías periódicas. Una mamografía periódica brinda a los



proveedores de atención de la salud una idea de cómo son sus senos normalmente. Cada mamografía los ayudará a percibir cualquier alteración que se haya producido desde el último examen.

A veces, se recomienda la realización de una mamografía después de un examen de los senos. Ésta recibe el nombre de mamografía de diagnóstico. Se podría realizar una mamografía de diagnóstico en caso de detectarse un nódulo u otras alteraciones durante un examen de los senos. (5)

La Mamografía, se comenzó a practicar en 1920, pero la carencia de equipo adecuado impidió su desarrollo en aquel momento. A fines de 1950, Rober Egan, descubrió una técnica mamográfica con cierto éxito, que utilizaba baja tensión de pico (kVp), alta corriente instantánea (mAs), y película de exposición directa. Desde entonces, se ha desarrollado mucho y alcanzando un altísimo grado de certeza.

Ha tenido algunas evoluciones técnicas importantes en los últimos años, con una consecuente mejoría en la calidad de las imágenes y en su capacidad diagnóstica.

El control radiológico de la mama reconstruida después de una mastectomía, el uso de prótesis de gel de silicona para el aumento estético de las mismas, (mamoplastía) tiene un doble objetivo:

- La detección precoz de una posible patología, y evaluación del tejido mamario.
- Evaluación imagenológica de la prótesis, bordes, forma, y densidad. (6)

#### **1.5.4. Ecografía de las mamas**

Es un examen en el que se usan ondas sonoras para examinar las mamas.

Forma en que se realiza el examen

A usted se le solicitará que se desnude de la cintura hacia arriba. Le entregarán una bata hospitalaria para que se la ponga.

Durante el examen, usted estará acostada boca arriba en la mesa de evaluación.

El médico o el personal de enfermería le aplicarán un gel sobre la piel de la mama. Un dispositivo manual, llamado transductor, se pasa sobre dicha área. A usted le solicitarán levantar los brazos por encima de la cabeza y voltearse hacia la izquierda o la derecha de acuerdo con lo que se necesite.

El dispositivo envía ondas sonoras al tejido mamario, las cuales ayudan a crear una imagen que se puede ver en una pantalla de computadora.

Se limitará el número de personas involucradas en el examen para proteger su privacidad.

#### Preparación para el examen

Usted tal vez necesite usar un traje de dos piezas para que no tenga que desvestirse del todo.

El día del examen, no use ningún tipo de lociones ni talcos en las mamas ni se aplique desodorante bajo los brazos. Retire las joyas del área del cuello y el pecho.

#### Lo que se siente durante el examen

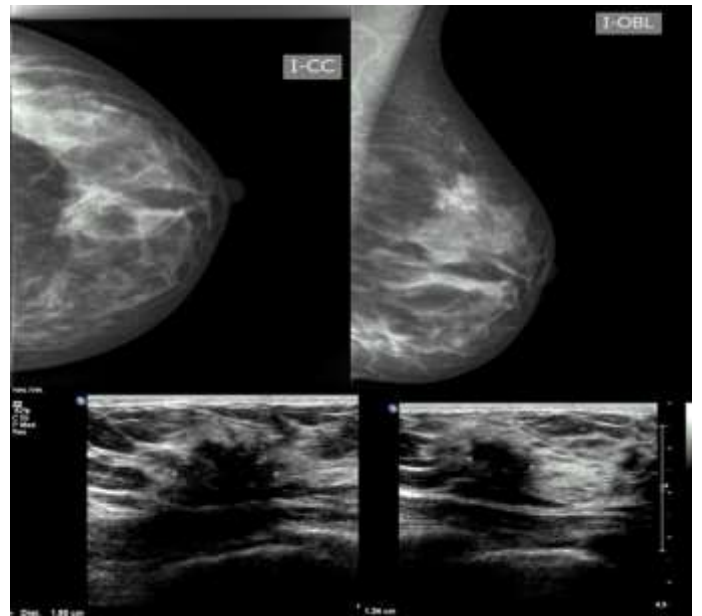
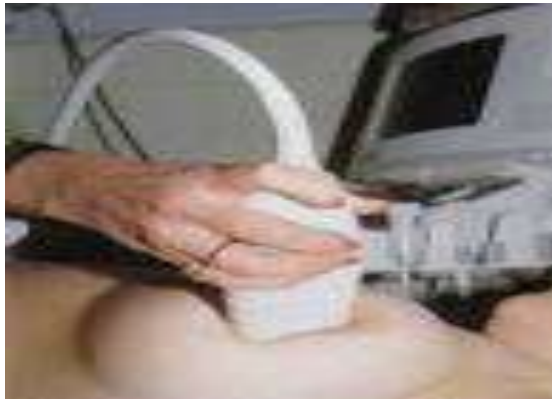El examen generalmente no causa ninguna molestia.

#### Razones por las que se realiza el examen

La ecografías de las mamas se solicita por lo general cuando se necesita más información después de haber hecho otros exámenes. Estos exámenes pueden incluir una mamografía o una resonancia magnética de las mamas.

El médico puede ordenar este examen si usted tiene:

- Un tumor mamario descubierto durante un examen de las mamas.
- Una mamografía anormal.
- Secreción transparente o con sangre del pezón



Una ecografía de las mamas puede ayudar a:

- Determinar la diferencia entre una masa sólida o un quiste.
- Buscar un tumor en la mama si presenta secreción del pezón transparente o con sangre.
- También se puede usar para guiar una aguja durante una biopsia de mama.

Valores normales

Un resultado normal significa que el tejido mamario aparece normal.

Significado de los resultados anormales

La ecografía puede ayudar a mostrar masas o tumores no cancerosos como:

- Quistes (sacos llenos de líquido).
- Fibroadenomas (tumores sólidos benignos).

- Lipomas (protuberancias grasas no cancerosas que se pueden presentar en cualquier parte del cuerpo, incluso las mamas).

Los cánceres de mama también se pueden observar con una ecografía.

Se pueden necesitar exámenes de control para determinar el tratamiento:

- Extirpación de un tumor mamario (tumorectomía)
- Biopsia mamaria abierta (quirúrgica)
- Biopsia estereotáctica de la mama
- Biopsia de mama con ultrasonido

Riesgos

No existen riesgos relacionados con la ecografía de las mamas. No hay ninguna exposición a la radiación.

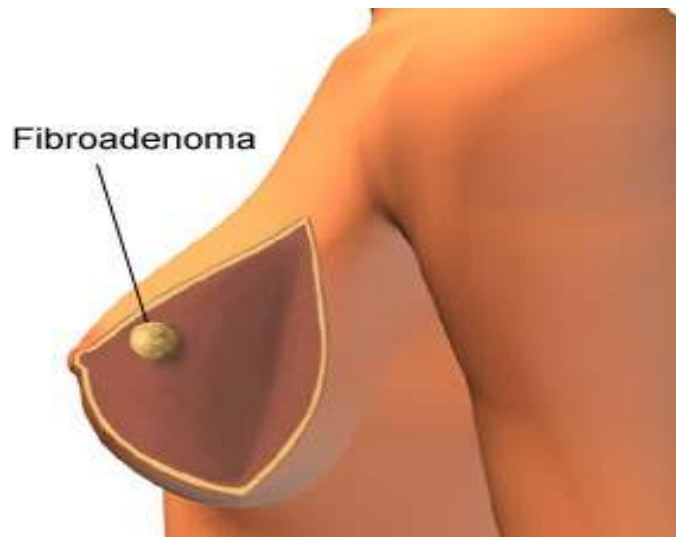
Nombres alternativos

Ultrasonografía de las mamas; Ecografía de senos

## **FIBROADENOMA**

Los fibroadenomas son tumores benignos (no cancerosos) compuestos de tejido glandular del seno y de tejido estromal (conectivo). Son más frecuentes en mujeres jóvenes de entre 20 y 39 años de edad, aunque pueden presentarse en mujeres de cualquier edad. El uso de pastillas anticonceptivas antes de tener 20 años está asociado con el riesgo de fibroadenomas.

Algunos fibroadenomas son demasiado pequeños para poder palparse y sólo pueden verse cuando se extrae el tejido mamario y se examina con un microscopio, aunque otros tienen varias pulgadas de diámetro. Éstos tienden a ser redondos y presentar bordes que son distintos a los del tejido circundante del seno. A menudo se sienten como una canica o balón dentro del seno. Usted los puede mover debajo de la piel y por lo general son firmes y no causan sensibilidad al palparlos. Una mujer puede tener uno o muchos fibroadenomas.



## Diagnóstico

Algunos fibroadenomas se pueden palpar, pero otros solo se descubren mediante estudios por imágenes (como un mamograma). Para saber si un tumor es un fibroadenoma, es necesario realizar una biopsia (extraer tejido para ser examinado con un microscopio). La mayoría de los fibroadenomas lucen igual en su totalidad cuando se observan con un microscopio y son denominados fibroadenomas simples. Pero algunos fibroadenomas contienen otros componentes (tal como macroquistes, adenosis esclerosante, o depósitos minerales). Éstos son referidos como fibroadenomas complejos.

## Tratamiento

Muchos doctores recomiendan la extirpación de los fibroadenomas, especialmente si éstos siguen creciendo o si cambian la forma del seno. A veces (particularmente en mujeres de mediana edad o de edad avanzada), estos tumores dejan de crecer, o incluso disminuyen de tamaño, sin recibir tratamiento alguno. En este caso, siempre y cuando los doctores tengan certeza de que las masas son realmente fibroadenomas y no cáncer de seno, puede que los dejen permanecer, pero bajo observación para asegurarse de que no crezcan. Este enfoque resulta útil para aquellas mujeres con muchos fibroadenomas que no estén creciendo. En tales casos, la extirpación de los

mismos pudiera requerir la eliminación de una cantidad considerable de tejido circundante normal del seno, lo que causaría una cicatriz que cambiaría la forma y textura del seno. Esto puede hacer aún más difícil la interpretación de los exámenes físicos y los mamogramas en el futuro.

Es importante que las mujeres que tengan fibroadenomas se sometan regularmente a exámenes de los senos para asegurarse de que no estén creciendo.

A veces, después de la extirpación quirúrgica de un fibroadenoma, crecen uno o varios nuevos. Esto significa que se ha formado otro fibroadenoma y no que el anterior haya reaparecido.

Vínculo con el riesgo de cáncer

Las mujeres con fibroadenomas tienen un mayor riesgo de cáncer de seno (aproximadamente de 1½ a 2 veces el riesgo de las mujeres que no tienen alteraciones en el seno).

Pruebas y exámenes

Después de un examen físico, por lo regular se realizan uno o ambos de los siguientes exámenes:

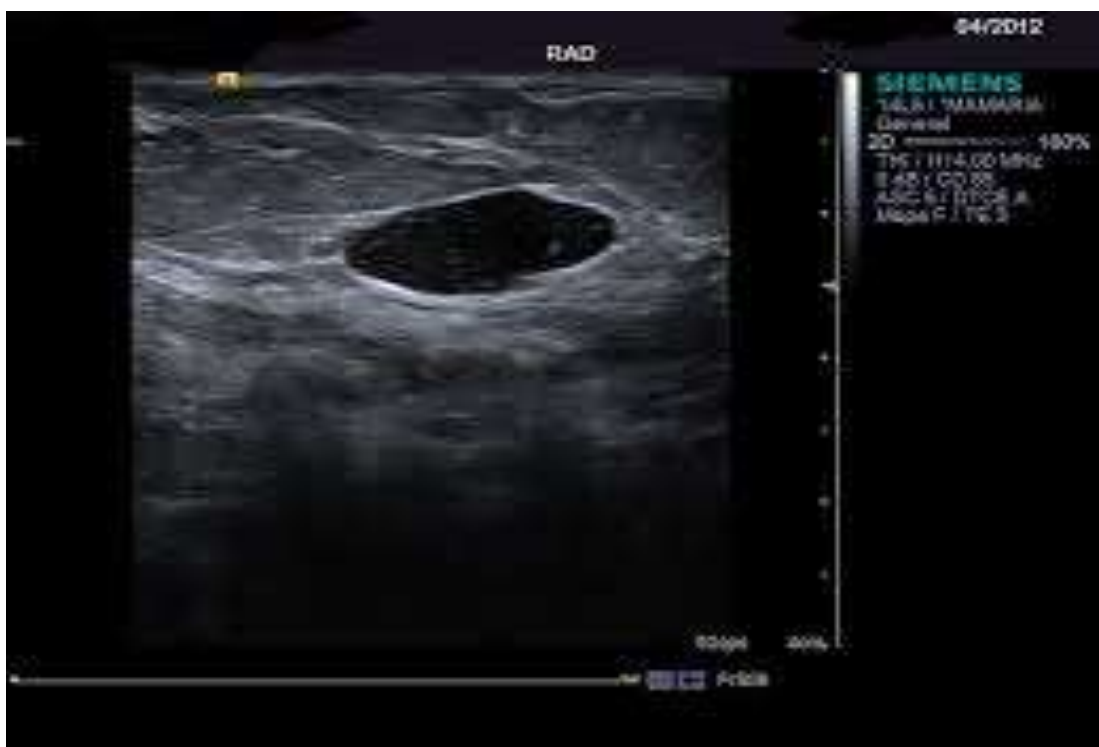- Ecografía de la mama**
- Mamografía**

Se puede realizar una biopsia para obtener un diagnóstico definitivo. Los diferentes tipos de biopsias abarcan:

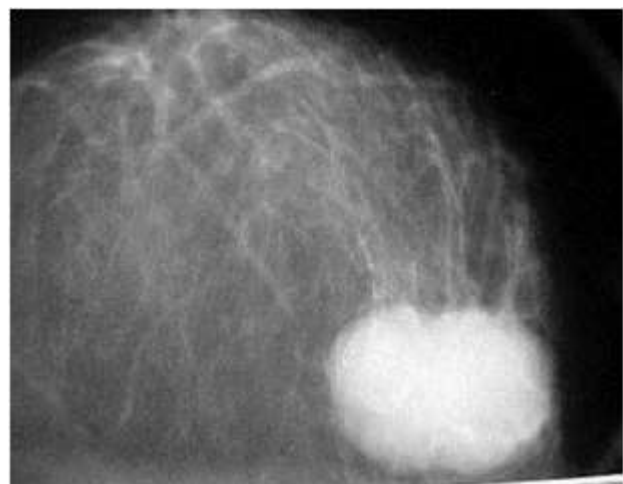
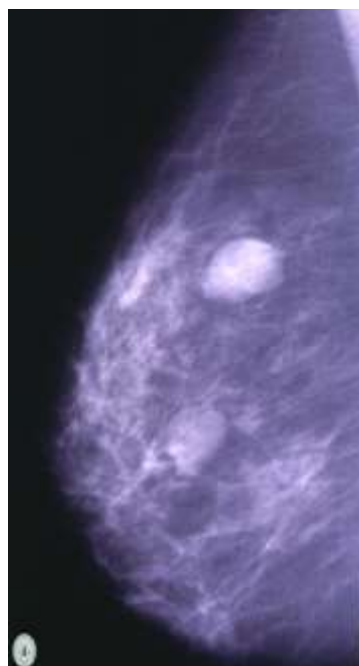
- Quirúrgica abierta
- Estereotáctica
- Guiada con ultrasonido

Las mujeres en sus años de adolescencia o poco después de los 20 años posiblemente no necesiten una biopsia si la protuberancia desaparece por sí sola o si ésta no cambia durante un período de tiempo largo.

### ECOGRAFIA EN FIBROADENOMA



### FIBROADENOMA EN MAMOGRAFIA



## EQUIPO DE MAMOGRAFIA

### a) MATERIALES Y METODOS

#### 1. – Equipo

Una unidad de mamografía consiste en una caja rectangular que contiene el tubo que genera los rayos X. La unidad se utiliza exclusivamente para los exámenes de rayos X en la mama, con accesorios especiales que permiten que sólo la mama se quede expuesta a los rayos X.

Conectado a la unidad se encuentra un dispositivo que sostiene y comprime la mama y la posiciona para poder obtener imágenes de diferentes ángulos. (7)

Tensión de salida: (kV)

La mayoría de los mamógrafos actuales constan de un generador que suministra un potencial constante.

Las unidades modernas tienen un dispositivo que selecciona automáticamente el kVp, para el espesor y densidad registrada.

En mamografía, se aplica, una técnica de kVp, baja, esto implica también, reducir el poder de penetración del haz, lo que requiere, a su vez, un aumento en el mAs.

La corriente instantánea debe ser lo mas elevada posible para mantener el tiempo de exposición al mínimo. Demasiado elevada puede ser, inaceptable, por los límites intolerables de dosis de radiación recibida por el paciente.

El rango, en mamografía esta comprendido entre 24 y 35 kVp, (mas, o menos un kV), que no es tan bajo como para inducir una dosis de radiación excesiva en la paciente, ni tan elevado para deteriorar la calidad de imagen. Corriente del tubo (mA)

La corriente del tubo debe ser lo mas elevada posible para mantener el tiempo de exposición al mínimo. Será de, al menos, 100 mA con foco grande, con una exactitud de mas-menos 10%. (6)

TUBO DE RX - Blanco – filtros



Los tubos están diseñados para convertir la energía eléctrica, en un haz de fotones (RX).

La mayor energía en el haz se define como pico de Kilovoltaje (kVp), y representa el pico de energía de los fotones generados.

El blanco para el tipo de estructuras titulares de la mama, mas utilizado es el tubo con ánodos de molibdeno (Mo), o de tungsteno (W), este material genera un haz de energía útil en el rango mamográfico.

Los filtros

, (pueden ser de distintos materiales, Mo, Al, vidrio de boro) bloquean los fotones tanto los de muy baja energía, como los de alta, generando de esta manera una ventana efectiva, permitiendo que los fotones válidos, (aquellos que producen el mejor contraste entre las estructuras) pasen a la mama.

Punto focal:

Se usan puntos focales pequeños (0,4 a 0,1 mm), debido a la necesidad de mayor resolución espacial cuando se requieren imágenes de microcalcificaciones.

Rejillas

El empleo de rejillas móviles con relación de 4:1 o 5:1, con el fin de aumentar el contraste, reducir la radiación secundaria, y mejorar la definición.

Se necesita una frecuencia de de rejilla de al menos 30 líneas por centímetro.

Combinación película – pantalla

Se utilizan pantallas intensificadoras y películas de una sola emulsión y grano fino, ambos elementos deben poseer una correspondencia espectral. Generalmente los fabricantes ofrecen emulsiones de películas especiales acopladas con pantallas de tierras raras.

Se utiliza un casete de diseño especial con cubierta de bajo Z (número atómico) para permitir una baja atenuación, el cierre se diseña de manera que facilite el contacto entre película y pantalla. (6)

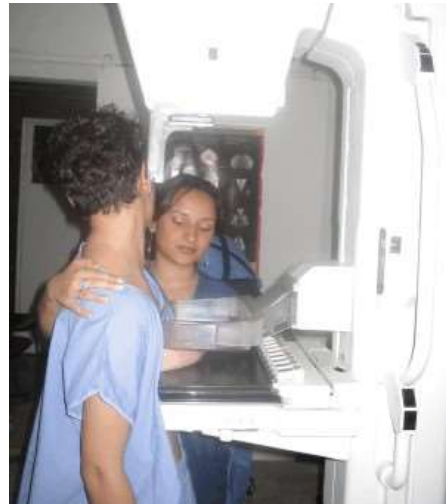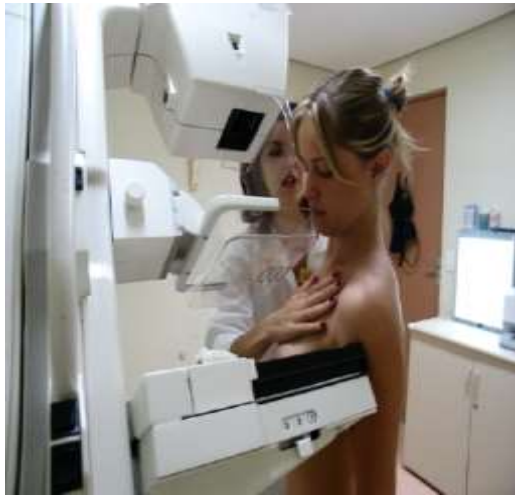Fotocronómetros

Llamados también dispositivos de control de exposición automática (CEA),

El CEA ha de ser móvil, para colocarlo debajo de la zona de interés, en el caso de esta técnica especial, se debe deslizar en el área de tejido mamario, para su mejor aprovechamiento, garantizando imágenes reproducibles con dosis bajas de radiación.

Permite la determinación por parte de los dispositivos de exposición automática de la calidad del haz que atraviesa la mama, consiguiendo así una mejor composición mamaria.

Debe tener al menos dos niveles de preselección, para adaptarse a los distintos volúmenes mamarios. (6)



## 2.2 - RIESGO DE RADIACION Y PROTESIS

Si bien el riesgo potencial de la radiación no se puede ignorar, la posibilidad de asociar, un estudio mamográfico, con la incidencia de cáncer de mama, es sumamente remota.

Con los mamógrafos modernos, teniendo en cuenta la excelente calidad y la relación pantalla/película, la exposición se necesitan aproximadamente de 2 a 4 mGy, para dos proyecciones, esto en términos probabilísticas sugiere un riesgo total de 1 en 1.000.000 de inducir cáncer con mamografía, y menor aun en mujeres de 40 años y mas, se podría decir que el riesgo es muy bajo, si es que tiene alguno.

Si a este potencial y remoto riesgo, se lo compara con la posibilidad de la detección precoz y o reducción en la mortalidad por cáncer de mama. La balanza riesgo/beneficio se inclina totalmente, por el lado de los beneficios.

En el caso particular de una paciente con “implante mamario”, se debe considerar que en cada control además de las proyecciones de rutina, se incluyen las especiales con técnica Eklund, lo que sumaría, dos proyecciones mas en cada mama, por estudio para control rutinario.

Además, que las pacientes decididas a la colocación de implantes cada día son mas, y mas jóvenes, por lo que es importante ofrecer calidad de imagen, aplicando dosis mínima.

La posibilidad de detectar un cáncer en una etapa inicial, ofrece más y mejores oportunidades de vida, y en esto, “la mamografía” sigue siendo la mejor la técnica de diagnóstico con la que contamos. (6)

### 2.3 - CONTROL DE CALIDAD

La calidad a la hora de presentar un estudio es trascendental. Lograrla es el resultado de un paso a paso del trabajo técnico.

.-Calidad en el trato con la paciente:

Buscando contenerla, tranquilizarla, brindando información sobre lo que se va hacer, especialmente con pacientes con prótesis, que generalmente tienen miedo, pudor, la colaboración del paciente es directamente proporcional a la calidad del estudio.

Observando con detenimiento sus mamas, marcar cicatrices, lunares, retracción de la piel, nódulos, u otras alteraciones significativas, indicando la mama, el cuadrante y hora.

La palpación es necesaria, sin necesidad de hacerla con la minuciosidad que la realiza el mastólogo, pero importante identificar prótesis y el tejido glandular.

Haciendo todas la preguntas necesarias en tiempo y forma.

- Calidad en el procesamiento de la película:

Verificar la temperatura de los líquidos del procesador, al momento de ser usado, la calidad de imagen, puede ser deficientemente, si la misma es muy baja, o si los químicos están contaminados.

-La calidad en combinación película / pantalla

Es fundamental, la velocidad que nos asegura esta combinación, nos permitirá tener óptimo contraste y resolución, con bajas dosis de radiación.

-Calidad en el manejo en el cuarto oscuro

El cuidado con las placas radiográficas, su manipulación. El cuidado del chasis, manteniendo en óptimas condiciones, que nada, marche o ensucie la placa intensificadora de los mismos. La carga de la película, manteniendo el chasis cerrado, (sin trabar) para evitar que cualquier cosa por pequeña que sea quede depositada en él, simulando o tapando una posible patología.

Imagen de limpieza y secado de los chasis. (6)

-Calidad / dosis

La valoración de los riesgos asociados con la radiación, la posibilidad de inducir malignidad por ella, sigue estando latente en los estudio de la mama.

A pesar de no existir riesgos de exposición en mujeres de 40 años o más, sería muy prudente intentar limitar la dosis hasta el punto, a partir del cual se compromete la calidad de imagen (capacidad de detección).

Tener en cuenta que, las pacientes con prótesis, actualmente, por razones estéticas, son jóvenes, la cantidad de proyecciones son más, que las de rutina y el control deberá hacerse periódicamente, durante toda su vida, aplicar la dosis necesaria, es importante.

Un factor importantísimo para la reducción de la dosis de radiación, esta determinada por la eficiencia del detector al contar los fotones, que es el que recoge la señal y la convierte en imagen.

La señal va siempre acompañada por ruido (señales que no proporcionan información útil, pero que pueden ocultar signos), la claridad de la imagen se basa en relación señal/ruido.

Los sistemas de película/pantalla son bastantes eficiente, en la conversión de estos fotones, obteniendo mayor calidad de imagen con menor dosis de radiación.

La eficiencia en el trabajo del técnico se relaciona muy directamente con la calidad de la imagen mamográfica.

- Negatoscopio:

Con alta intensidad y homogeneidad de la luminosidad. Debe disponer además de luz adicional.

En la calidad de presentación un estudio mamográfico, se complementan tanto los recursos técnicos, del equipo, como los humanos. (6)

Aspectos técnicos del Mamografo:

Blanco : molibdeno/rodio Filtración .

Se aplican combinaciones de blanco-filtro de Mo-Mo, Mo-Rh, W-Rh.

Punto focal doble : 0,1 y 0,4 circulares

Efecto talón : cátodo hacia la pared torácica.

Receptor: película de una emulsión y pantalla de refuerzo única. DFI : 60-65 cm. F.F 0,1 mm Y F.G 0,3 mm.

Tiempo : según espesor y densidad

Tamaño del chasis : 18x24, 24x30

Selección cámara de exposición automática (anterior, media y posterior).

Rejilla: si Kvp 25-28, +/- 1 kVp y mAs automático.

#### Proyecciones mamográficas básicas

Cráneo-caudal: Parénquima glandular Grasa retromamaria Estructuras lineales y circulares del parénquima Piel y tejido celular subcutáneo

Técnica de Proyección cráneo-caudal:

Portachasis horizontal y elevado hasta la altura del ángulo inframamario.

Paciente a unos 5-6 cm del mamógrafo, brazos colgando y pezón alineado con el centro del portachasis.

#### Posicionamiento:

Con la mano derecha separamos la mama izquierda de la pared torácica. Sujetamos el hombro izquierdo e inclinamos a la paciente hacia delante, rotando el tórax unos grados.

Con nuestras manos iremos estirando suavemente la mama hacia el pezón a la vez que aplicamos la compresión con la pala. Sustituiremos nuestra mano por la pala evitando arrugas y/o pliegues de la piel.

Colocaremos la cara de la paciente hacia la mama opuesta. Indicaremos a la paciente que no respire y efectuamos el disparo tras la mampara plomada. Inmediatamente después liberamos la mama de la compresión y repetimos el proceso con la otra mama.

Una Procción cráneo-caudal Una proyección cráneo-caudal de la mama debe tener los siguientes parámetros de calidad: Visualización clara del músculo pectoral en el margen de la imagen. Visualización clara del tejido graso retroglandular. Visualización clara del tejido medial de la mama. Visualización clara del tejido glandular lateral.

Proyecciones Oblicua mediolateral a 45° Parénquima mamario Grasa retromamaria Músculo pectoral Ganglios axilares Pezón de perfil Pliegue inframamario

Posicionamiento: Se debe rotar la máquina 45°. Se coloca a la paciente mirando al mamógrafo. El borde lateral del tórax debe estar alineado con el borde del portachasis.

Pedir a la paciente que coloque la mano izquierda sobre la cabeza y levante la barbilla. Sujetamos la mama izquierda con la mano derecha e inmovilizamos el hombro izquierdo de la paciente con nuestra mano izquierda.

La paciente debe inclinarse hacia delante y lateralmente. Cogemos la mama pagándola al portachasis y comprimiremos con la pala a la vez que retiramos progresivamente nuestros dedos y comprobamos que no existan arrugas o pliegues.

Comprobaremos con el haz luminoso que: El músculo pectoral cruza la placa El pezón está de perfil. El ángulo inframamario se ve con claridad. No se observan pliegues cutáneos.

Colocaremos el brazo de la paciente por encima del portachasis sin que invada el campo a radiografiar. La paciente retirará con su mano la otra mama para que no interfiera en la mamografía y girará la cabeza. Indicaremos a la paciente que no respire y efectuamos el disparo detrás de la mampara plomada. Liberamos la mama de la paciente y preparamos el aparato para la oblicua mediolateral de la otra mama.

Una proyección oblicua mediolateral de la mama debe contener los siguientes parámetros de calidad:

Músculo pectoral en angulación correcta. Visualización del ángulo inframamario. Visualización clara del tejido glandular superior Visualización clara del tejido graso retroglandular. Pezón visto de perfil sin superposición o marcad con plomo.

#### Proyecciones complementarias

En ocasiones, se requiere complementar un estudio básico de la mama con posiciones distintas a lo habitual y/o con aparatos específicos. Las proyecciones complementarias más habituales son: Laterales (mediolateral y latero-medial). Cráneo caudal exagerada. Magnificadas.

Otras: proyección del valle, rotada, etc.

Proyecciones laterales Se rota el aparato 90° para un lado u otro en función de la proyección a realizar. Mediolateral . El rayo entra por la zona esternal y el portachasis se sitúa en la zona axilar. Lateromedial . El rayo entra por la zona lateral y el portachasis se sitúa en la zona esternal.

Proyección cráneo-caudal exagerada Se diferencia de la cráneo-caudal en que una vez colocada la mama rotamos a la paciente entre 10° y 15° hacia media. Con esto se consigue incluir en la imagen la porción alta de la cola axilar.

Proyecciones magnificadas

Indicación: examen áreas de calcificación. El radiólogo indicará sobre una de las placas de estudio: la mama (dcha/izda), la zona a magnificar y la proyección que desea. Portachasis especial que aumenta la distancia entre la mama y la placa.

### **Accesorios de mamografía**

- a) NEGATOSCOPIOS ESPECIALES PARA CHEQUEO Y LECTURA DE PELÍCULA MAMOGRÁFICA

#### **BÁSICO**

Diseño robusto y elegante para utilizar en la sala de biopsia, mamografía o cerca al cuarto oscuro.

De 4000 candelas mt<sup>2</sup> . Para una optima lectura y diagnostico de mamografía en película. 2 intensidades.

Utiliza lámparas de 14 watios, excelente agarre de película para los dos formatos convencionales 18 x 24 cm y 24 x 30 cm.

#### **MODELOS**

T-2 de 5 lámparas para lectura de lectura de 2 películas 24 x 30 cm área de lectura 48 x 30 cm.

T-4 de 10 lámparas para lectura de 4 películas de 24 x 30 cm

Área de lectura 96 x 30 cm.

#### **DE ALTA GAMA**

Modelo LM-8MM marca Point Technologist

Este negatoscopio reúne la cantidad y calidad de luz para detallar la lectura de películas de mamografía, permitiendo al médico radiólogo obtener mayor información y precisión en el diagnóstico.

Está provisto de una cortina u obturador graduable que le permite seleccionar el área de luz que requiera utilizar, aislando así la luz restante que incomoda o distrae la visibilidad al detallar la imagen.

Su sistema de iluminación con lámparas de tecnología LCD de 50.000 horas de vida útil, está calculado de acuerdo a las recomendaciones de cantidad de luminosidad apropiada para un buen diagnóstico de mamografía entre 3400 a 4200 Candelas por mt<sup>2</sup> (unidad de medidas de luminosidad).

#### LAMPARAS DE LUZ VARIABLE

Diseñadas para detallar la lectura de la imagen de rayos x o mamografía en una parte específica de la película.

La cantidad de luz enfocada puede ser variada a través de un pedal.

#### CHASIS DE MAMOGRAFIA

Aunque cada vez es más frecuente la mamografía digital, en nuestro entorno corresponde prácticamente en su totalidad a la unidad película-hoja de refuerzo. Se trata de películas especiales para mamografía, generalmente de una sola capa de emulsión, si bien en el mercado hay películas de doble capa de emulsión que reducen la dosis de radiación prácticamente a la mitad, pero provocan una ligera distorsión de la imagen y poseen menor resolución, sobre todo en las microcalcificaciones mamarias. A pesar de todo serían, en principio, las películas ideales para conseguir con la menor dosis posible la imagen de mayor calidad.

Los chasis para mamografía deben ser sólidos pero material de escasa absorción y la fibra de carbono parece cumplir igualmente estos requisitos. Además, los espesores de los chasis deben ser uniformes no sólo entre sí, sino también unos con otros, para evitar que la exposimetría automática dé lugar a diferencias de exposición para mamas de similar composición y espesor, originando entonces mamografías sobre o subexpuestas.



Con todo, aunque la película radiográfica continúa manteniendo una mejor calidad de imagen, cada vez son más frecuentes y mejores los mamógrafos digitales



## **1.6. Hipótesis**

### **1.6.1. Hipótesis Principal**

Entonces la Ecografía tendría relación directa y poco significativa con la Mamografía en pacientes mujeres con Fibroadenomas de 50 a 75 años de edad en el Servicio de Radiodiagnóstico del Hospital III Yanahuara – EsSalud, Arequipa. 2015.

### **1.6.2. Hipótesis secundarias**

- Entonces la Ecografía, es poco útil en pacientes mujeres con fibroadenomas de 50 a 75 años de edad en el Servicio de Radiodiagnóstico del Hospital III Yanahuara.
- Entonces la Mamografía es muy útil en pacientes mujeres con fibroadenomas de 50 a 75 años de edad en el Servicio de Radiodiagnóstico del Hospital III Yanahuara.

## **CAPÍTULO II**

### **MARCO METODOLÓGICO**

#### **2.1. Nivel, Tipo y Diseño de la Investigación**

##### **2.1.1. Nivel de investigación**

El presente estudio es de nivel correlacional.

##### **2.1.2. Tipo de investigación**

El presente estudio es de tipo no experimental.

##### **2.1.3. Diseño de investigación**

El presente estudio tiene un diseño transversal.

#### **2.2. Población, muestra y muestreo**

##### **2.2.1. Población**

La población considerada para la presente investigación serán 505 pacientes mujeres de 50 a 75 años atendidas en el Hospital III Yanahuara - EsSalud, del periodo julio 2014 a Enero 2015.

##### **2.2.2. Muestra**

No se trabaja con muestra pues se aplicará el instrumento a la población total.

## **2.3. Técnicas e Instrumentos:**

### **2.3.1. Técnicas**

Revisión documentaria de las historias clínicas y solicitud de examen mamográfico

### **2.3.2. Instrumentos:**

El instrumento a utilizar en el presente trabajo de investigación será una ficha de recolección de datos, para reconocer las ventajas de la ecografía vs. Mamografía de pacientes de 50 a 75 años del Hospital III Yanahuara.

## **2.4. Técnicas de procesamiento y análisis de datos**

### 2.4.1 Matriz de base de datos

Nº	EDAD						MAMOGRAFÍA			ECOGRAFÍA	
		TUMOR	DOLOR	SECRECIÓN	Pre THR	CONTROL	PROYECCIÓN CRÁNEO-CAUDAL	PROYECCIÓN MEDIO-LATERAL	PROYECCIÓN LATERO-LATERAL	CORTE TRANSVERSAL	CORTE LONGITUDINAL
1	50	X					X	X		X	X
2	55				X		X	X		X	X
3	53		X				X	X			
4	52	X					X	X		X	X
5	55				X		X	X		X	X
6	58	X					X	X		X	X
7	53		X				X	X		X	X
8	58	X					X	X		X	X
9	53		X				X	X			
10	54			X			X	X			
11	50		X				X	X			
12	54	X					X	X		X	X
13	60		X				X	X			
14	62		X				X	X		X	X
15	70			X			X	X			
16	72			X			X	X		X	X

17	73					X	X	X			
18	74				X		X	X			
19	75					X	X	X			
20	70					X	X	X			
21	50	X					X	X		X	X
22	53	X					X	X		X	X
23	51	X					X	X		X	X
24	50	X					X	X		X	X
25	51	X					X	X		X	X
26	53		X				X	X			
27	53			X			X	X		X	X
28	51	X		X			X	X			
29	50	X					X	X		X	X
30	51	X					X	X		X	X
31	54	X					X	X		X	X
32	55	X					X	X		X	X
33	51				X		X	X			
34	50				X		X	X		X	X
35	53		X				X	X			
36	52		X				X	X			
37	58				X		X	X		X	X
38	57				X		X	X			
39	53	X					X	X		X	X
40	60		X				X	X			

41	61			X			X	X			
42	61		X				X	X			
43	64					X	X	X			
44	66					X	X	X			
45	64		X				X	X			
46	53			X			X	X			
47	59				X		X	X		X	X
48	50	X					X	X		X	X
49	53		X				X	X			
50	54		X				X	X			
51	56	X					X	X		X	X
52	57	X					X	X		X	X
53	58				X		X	X		X	X
54	70				X		X	X		X	X
55	72		X				X	X			
56	60		X				X	X			
57	61					X	X	X		X	X
58	63					X	X	X			
59	64		X				X	X			
60	66					X	X	X			
61	52	X					X	X		X	X
62	64		X				X	X		X	X
63	69			X			X	X			
64	59				X		X	X			
65	54	X					X	X		X	X
66	62		X				X	X			
67	63		X				X	X			

68	58			X			X	X			
69	72					X	X	X			
70	59			X			X	X			
71	62					X	X	X			
72	53	X					X	X		X	X
73	50	X					X	X		X	X
74	50	X					X	X		X	X
75	53				X		X	X		X	X
76	62			X			X	X			
77	66			X			X	X			
78	57				X		X	X		X	X
79	59				X		X	X		X	X
80	50	X					X	X		X	X
81	61			X			X	X			
82	69					X	X	X			
83	62					X	X	X			
84	63		X				X	X			
85	58			X			X	X			
86	53	X					X	X		X	X
87	70					X	X	X			
88	68					X	X	X			
89	67					X	X	X			
90	51	X					X	X		X	X
91	51	X					X	X		X	X
92	53		X				X	X			
93	54		X				X	X			
94	52			X			X	X		X	X



95	53			X			X	X			
96	55				X		X	X		X	X
97	52				X		X	X		X	X
98	51				X		X	X		X	X
99	50	X					X	X		X	X
100	60		X				X	X			
101	70					X	X	X			
102	72					X	X	X			
103	59			X			X	X		X	X
104	51				X		X	X		X	X
105	52				X		X	X		X	X
106	53			X			X	X		X	X
107	59	X					X	X		X	X
108	63					X	X	X			
109	62					X	X	X			
110	52		X				X	X			
111	54		X				X	X			
112	52		X				X	X			
113	51				X		X	X			
114	52				X		X	X		X	X
115	54	X					X	X		X	X
116	51	X					X	X		X	X
117	50			X			X	X			
118	52			X			X	X			
119	60		X				X	X			
120	62		X				X	X			
121	51	X					X	X		X	X

122	52	X					X	X		X	X
123	54	X					X	X		X	X
124	60		X				X	X			
125	63					X	X	X			
126	65					X	X	X			
127	70		X				X	X			
128	74					X	X	X			
129	75					X	X	X			
130	63		X				X	X			
131	61					X	X	X			
132	52			X			X	X		X	X
133	53			X			X	X		X	X
134	54				X		X	X		X	X
135	55		X				X	X			
136	56		X				X	X			
137	50	X					X	X		X	X
138	52	X					X	X		X	X
139	53	X					X	X		X	X
140	54	X					X	X		X	X
141	70		X				X	X			
142	72		X				X	X			
143	66					X	X	X			
144	63					X	X	X			
145	65					X	X	X			
146	63					X	X	X			
147	61		X				X	X			
148	60		X				X	X			

149	51	X					X	X		X	X
150	50	X					X	X		X	X
151	60	X					X	X		X	X
152	70		X				X	X			
153	71					X	X	X			
154	71		X				X	X			
155	51	X					X	X		X	X
156	50	X					X	X		X	X
157	53	X					X	X		X	X
158	55			X			X	X		X	X
159	60		X				X	X			
160	61					X	X	X			
161	63					X	X	X			
162	65					X	X	X			
163	67					X	X	X			
164	65					X	X	X			
165	51	X					X	X		X	X
166	52				X		X	X		X	X
167	53				X		X	X		X	X
168	55			X			X	X			
169	57		X				X	X			
170	51	X					X	X		X	X
171	60		X				X	X			
172	65					X	X	X			
173	67					X	X	X			
174	68					X	X	X			
175	65			X			X	X			

176	65			X			X	X			
177	60					X	X	X			
178	61					X	X	X			
179	59			X			X	X			
180	55			X			X	X			
181	50	X					X	X		X	X
182	51	X					X	X		X	X
183	55			X			X	X		X	X
184	53			X			X	X		X	X
185	51	X					X	X		X	X
186	60		X				X	X			
187	61			X			X	X			
188	62			X			X	X			
189	63					X	X	X			
190	62					X	X	X			
191	658					X	X	X			
192	66					X	X	X			
193	55				X		X	X			
194	51				X		X	X		X	X
195	50	X					X	X		X	X
196	53	X					X	X		X	X
197	55				X		X	X		X	X
198	54			X			X	X			
199	52			X			X	X			
200	51	X					X	X		X	X
201	50	X					X	X		X	X
202	51	X					X	X		X	X

203	53		X				X	X			
204	54				X		X	X		X	X
205	55				X		X	X		X	X
206	53				X		X	X		X	X
207	52	X					X	X		X	X
208	51	X					X	X		X	X
209	50	X					X	X		X	X
210	52	X					X	X		X	X
211	50	X					X	X		X	X
212	51	X					X	X		X	X
213	52		X				X	X			
214	55			X			X	X			
215	56				X		X	X		X	X
216	55		X				X	X			
217	53	X					X	X		X	X
218	52				X		X	X		X	X
219	50	X					X	X		X	X
220	51	X					X	X		X	X
221	60		X				X	X			
222	65			X			X	X			
223	66					X	X	X			
224	65		X				X	X			
225	64					X	X	X			
226	63					X	X	X			
227	61					X	X	X			
228	60		X				X	X			
229	53		X				X	X		X	X

230	51	X					X	X		X	X
231	50	X					X	X		X	X
232	52	X					X	X		X	X
233	51	X					X	X		X	X
234	70					X	X	X			
235	69					X	X	X			
236	72					X	X	X			
237	71					X	X	X			
238	70					X	X	X			
239	69						X	X			
240	50	X					X	X		X	X
241	60		X				X	X			
242	62			X			X	X			
243	61			X			X	X			
244	70					X	X	X			
245	72					X	X	X			
246	72					X	X	X			
247	50	X					X	X		X	X
248	51	X					X	X		X	X
249	52	X					X	X		X	X
250	60					X	X	X			
251	63					X	X	X			
252	70					X	X	X			
253	72			X			X	X			
254	74				X		X	X		X	X
255	75				X		X	X		X	X
256	60			X			X	X			

257	62					X	X	X			
258	61					X	X	X			
259	60					X	X	X			
260	50	X					X	X		X	X
261	51	X					X	X		X	X
262	52	X					X	X		X	X
263	53				X		X	X		X	X
264	55				X		X	X		X	X
265	51	X					X	X		X	X
266	50				X		X	X		X	X
267	53				X		X	X		X	X
268	51	X					X	X		X	X
269	52	X					X	X		X	X
270	51				X		X	X		X	X
271	51	X					X	X		X	X
272	53		X				X	X			
273	55		X				X	X			
274	56			X			X	X			
275	51	X					X	X		X	X
276	50	X					X	X		X	X
277	52				X		X	X		X	X
278	55		X				X	X		X	X
279	53				X		X	X		X	X
280	60					X	X	X			
281	65					X	X	X			
282	53				X		X	X		X	X
283	51	X					X	X		X	X

284	52	X					X	X		X	X
285	52	X					X	X		X	X
286	70					X	X	X			
287	72					X	X	X			
288	55					X	X	X			
289	53				X		X	X		X	X
290	52	X					X	X		X	X
291	51	X					X	X		X	X
292	50	X					X	X		X	X
293	52	X					X	X		X	X
294	55		X				X	X		X	X
295	53		X				X	X		X	X
296	51	X					X	X			
297	60					X	X	X			
298	65					X	X	X			
299	72		X				X	X			
300	71					X	X	X			
301	70					X	X	X			
302	74					X	X	X			
303	73					X	X	X			
304	69			X			X	X			
305	51	X					X	X		X	X
306	50	X					X	X		X	X
307	52	X					X	X		X	X
308	53	X					X	X		X	X
309	54	X					X	X		X	X
310	64		X				X	X			



311	66			X			X	X			
312	65			X			X	X			
313	60					X	X	X			
314	53				X		X	X		X	X
315	52	X					X	X		X	X
316	50	X					X	X		X	X
317	51	X					X	X		X	X
318	52					X	X	X			
319	53	X					X	X		X	X
320	60					X	X	X			
321	65		X				X	X			
322	63		X				X	X			
323	65					X	X	X			
324	63					X	X	X			
325	70					X	X	X			
326	71					X	X	X			
327	72					X	X	X			
328	73		X				X	X			
329	72		X				X	X			
330	60					X	X	X			
331	53	X					X	X	X	X	X
332	51	X					X	X		X	X
333	53	X					X	X		X	X
334	60	X					X	X		X	X
335	58		X				X	X			
336	55				X		X	X			
337	54	X					X	X		X	X

338	53	X					X	X		X	X
339	51	X					X	X		X	X
340	58		X				X	X		X	X
341	57			X			X	X			
342	60					X	X	X			
343	65					X	X	X			
344	63				X		X	X			
345	54				X		X	X			
346	51	X					X	X		X	X
347	55	X					X	X		X	X
348	53	X					X	X		X	X
349	56	X					X	X		X	X
350	70					X	X	X			
351	65					X	X	X			
352	63		X				X	X			
353	66		X				X	X			
354	62			X			X	X			
355	61					X	X	X			
356	50		X				X	X		X	X
357	51		X				X	X		X	X
358	53				X		X	X		X	X
359	52		X				X	X		X	X
360	51		X				X	X		X	X
361	70					X	X	X			
362	65		X				X	X			
363	63					X	X	X			
364	62					X	X	X			

365	51		X				X	X		X	X
366	50		X				X	X		X	X
367	52		X				X	X		X	X
368	53		X				X	X		X	X
369	54		X				X	X		X	X
370	65					X	X	X			
371	63					X	X	X			
372	61					X	X	X			
373	62					X	X	X			
374	63					X	X	X			
375	70					X	X	X			
376	71			X			X	X			
377	69			X			X	X			
378	52		X				X	X		X	X
379	53				X		X	X		X	X
380	54		X				X	X		X	X
381	52				X		X	X		X	X
382	51				X		X	X		X	X
383	50		X				X	X		X	X
384	52		X				X	X		X	X
385	52		X				X	X		X	X
386	53				X		X	X		X	X
387	52				X		X	X		X	X
388	55			X			X	X			
389	52			X			X	X			
390	50	X					X	X		X	X
391	60		X				X	X			

392	61		X				X	X			
393	70					X	X	X			
394	72					X	X	X			
395	73					X	X	X			
396	71		X				X	X			
397	72		X				X	X			
398	59			X			X	X			
399	57			X			X	X			
400	56			X			X	X			
401	55				X		X	X		X	X
402	52	X					X	X		X	X
403	51	X					X	X		X	X
404	50	X					X	X		X	X
405	51	X					X	X		X	X
406	51	X					X	X		X	X
407	70				X		X	X			
408	65				X		X	X			
409	55			X			X	X		X	X
410	55			X			X	X			
411	53	X					X	X		X	X
412	51	X					X	X		X	X
413	50			X			X	X			
414	54				X		X	X			
415	56				X		X	X			
416	55				X		X	X			
417	56				X		X	X			
418	55				X		X	X			

419	51	X					X	X		X	X
420	50	X					X	X		X	X
421	60		X				X	X			
422	61		X				X	X			
423	50	X					X	X		X	X
424	51	X					X	X		X	X
425	52	X					X	X		X	X
426	53	X					X	X		X	X
427	54				X		X	X		X	X
428	55			X			X	X			
429	56			X			X	X			
430	57						X	X			
431	60				X		X	X			
432	61				X		X	X			
433	51		X				X	X			
434	53				X		X	X		X	X
435	60					X	X	X			
436	62					X	X	X			
437	61					X	X	X			
438	53					X	X	X			
439	70		X				X	X			
440	74					X	X	X			
441	73					X	X	X			
442	71					X	X	X			
443	70					X	X	X			
444	59		X				X	X			
445	53	X					X	X		X	X

446	51	X					X	X		X	X
447	50	X					X	X		X	X
448	52	X					X	X		X	X
449	51				X		X	X		X	X
450	50				X		X	X		X	X
451	60		X				X	X			
452	65					X	X	X			
453	63					X	X	X			
454	61					X	X	X			
455	62					X	X	X			
456	63		X				X	X			
457	60		X				X	X			
458	50	X					X	X			
459	51	X					X	X		X	X
460	53	X					X	X		X	X
461	53			X			X	X			
462	55			X			X	X			
463	53				X		X	X		X	X
464	51				X		X	X		X	X
465	52				X		X	X		X	X
466	53					X	X	X			
467	52					X	X	X			
468	51	X					X	X		X	X
469	50	X					X	X		X	X
470	52	X					X	X		X	X
471	54				X		X	X			
472	55				X		X	X			

473	60					X	X	X			
474	66					X	X	X			
475	65					X	X	X			
476	50	X					X	X			
477	51	X					X	X			
478	52	X					X	X			
479	51	X					X	X			
480	50	X					X	X			
481	54	X					X	X		X	X
482	53		X				X	X			
483	60			X			X	X			
484	61				X		X	X			
485	60					X	X	X			
486	65					X	X	X			
487	66					X	X	X			
488	63			X			X	X			
489	62		X				X	X			
490	55				X		X	X			
491	50	X					X	X		X	X
492	52	X					X	X		X	X
493	54	X					X	X		X	X
494	53	X					X	X		X	X
495	51				X		X	X			
496	52				X		X	X			
497	70					X	X	X			
498	71					X	X	X			
499	72					X	X	X			

500	73					X	X	X			
501	74					X	X	X			
502	60		X				X	X			
503	65					X	X	X			
504	66					X	X	X			
505	64					X	X	X			



#### **2.4.2. Sistematización de cómputo**

Para el procesamiento de la información del trabajo, se utilizó la siguiente sistematización:

- ✓ Para los textos e información del trabajo investigación se utilizó el programa de Microsoft Word 2010.
- ✓ Representación de los datos a través de tablas estadísticas y gráficos de polígonos de frecuencia. Excel 2010.
- ✓ Análisis e interpretación de los resultados de acuerdo a los indicadores de cada variable y el problema principal.

## CAPÍTULO III RESULTADOS

### 3.1. Resultados de la unidad de estudio: Motivo de Consulta

**Tabla N° 1: Motivo de Consulta por Grupo Etario**

GRUPO ETARIO	MOTIVO DE CONSULTA											
	TUMOR		DOLOR		SECRECIÓN		Pre THR		CONTROL		FI	%
	fi	%	fi	%	fi	%	fi	%	fi	%		
50 - 55	134	94	40	42	27	44	56	76	5	4	262	52
56 - 60	8	6	23	24	13	21	9	12	14	11	67	13
61 - 65	0	0	20	21	13	21	4	5	53	40	90	18
66 - 70	0	0	5	5	5	8	2	3	34	25	46	9
71 - 75	0	0	8	8	3	6	3	4	26	20	40	8
TOTAL	142	100	96	100	61	100	74	100	132	100	505	100

#### Descripción e interpretación

La Tabla N° 1 muestra el agrupamiento por grupo etario del motivo de consulta, mostrando que el grupo de 50 a 55 años es el más frecuente y que el principal motivo de consulta es la presencia de un tumor, seguido del pre - tratamiento.

### 3.1. Resultados de la variable 1: Mamografía

**Tabla N° 2: Mamografía por grupo etario**

GRUPO ETARIO	MAMOGRAFÍA						TOTAL	
	PROYECCIÓN CRÁNEO-CAUDAL		PROYECCIÓN MEDIO-LATERAL		PROYECCIÓN LATERO-LATERAL		FI	%
	fi	%	fi	%	fi	%		
50 - 55	262	52	262	52	1	100	262	52
56 - 60	67	13	67	13	0	0	67	13
61 - 65	90	18	90	18	0	0	90	18
66 - 70	46	9	46	9	0	0	46	9
71 - 75	40	8	40	8	0	0	40	8
TOTAL	505	100	505	100	1	100	505	100

#### **Descripción e interpretación**

La Tabla N° 2 muestra el agrupamiento por grupo etario de los estudios de mamografía, donde se observa que las proyecciones cráneo-caudal y medio-lateral son las más usadas, y el grupo etario más frecuente en los estudios es el de 50 a 55 años.

### 3.2. Resultados de la variable 2: Ecografía

**Tabla N° 3: Ecografía según grupo etario**

GRUPO ETARIO	ECOGRAFÍA						TOTAL	
	CORTE TRANSVERSAL		CORTE LONGITUDINAL		SIN ECOGRAFÍA		FI	%
	fi	%	fi	%	fi	%		
50 - 55	198	89	198	89	64	23	262	52
56 - 60	16	6,5	16	6,5	51	18	67	13
61 - 65	3	2	3	2	87	31	90	18
66 - 70	1	0,5	1	0,5	45	15	46	9
71 - 75	3	2	3	2	37	13	40	8
TOTAL	221	100	221	100	284	100	505	100

#### Descripción e interpretación

La Tabla N° 3 muestra el agrupamiento de los estudios de ecografía según grupo etario, mostrando que la ecografía se realizó a 221 pacientes en cortes transversal y longitudinal, principalmente pacientes de 50 a 55 años.

### 3.3. Resultados del problema de investigación

#### 3.3.1. Relación de la Mamografía y la Ecografía en el estudio de Fibroadenomas.

Tabla N° 4: Relación de la mamografía según motivo de consulta.

MOTIVO DE CONSULTA	MAMOGRAFÍA						TOTAL	
	PROYECCIÓN CRÁNEO-CAUDAL		PROYECCIÓN MEDIO-LATERAL		PROYECCIÓN LATERO-LATERAL		FI	%
	fi	%	fi	%	fi	%		
<b>TUMOR</b>	142	28	142	28	1	100	142	28
<b>DOLOR</b>	96	19	96	19	0	0	96	19
<b>SECRECIÓN</b>	61	12	61	12	0	0	61	12
<b>Pre THR</b>	74	15	74	15	0	0	74	15
<b>CONTROL</b>	132	26	132	26	0	0	132	26
<b>TOTAL</b>	505	100	505	100	1	100	505	100

#### Descripción e interpretación

La Tabla N° 4 muestra la relación de la mamografía según motivo de consulta, donde la proyección cráneo-caudal y medio-lateral se realiza en todos los pacientes; siendo que el principal motivo de consulta son la presencia de tumoraciones, seguida del control.

**Tabla N° 5: Relación de la Ecografía por motivo de consulta**

MOTIVO DE CONSULTA	ECOGRAFÍA						TOTAL	
	CORTE TRANSVERSAL		CORTE LONGITUDINAL		SIN ECOGRAFÍA		FI	%
	fi	%	fi	%	fi	%		
<b>TUMOR</b>	135	60	135	60	7	2	142	28
<b>DOLOR</b>	22	10	22	10	74	26	96	19
<b>SECRECIÓN</b>	11	5	11	5	50	18	61	12
<b>Pre THR</b>	52	24	52	24	22	8	74	15
<b>CONTROL</b>	1	1	1	1	131	46	132	26
<b>TOTAL</b>	221	100	221	100	284	100	505	100

### **Descripción e interpretación**

La Tabla N° 5 muestra la relación de la ecografía por motivo de consulta, donde se observa que de los 505 pacientes, se estudiaron por ecografía a 221 pacientes donde el principal motivo de consulta son las tumoraciones, seguidas del pre-tratamiento y el dolor.

**Tabla N° 6: Relación de la Ecografía y la Mamografía**

MAMOGRAFÍA	ECOGRAFÍA						TOTAL	
	CORTE TRANSVERSAL		CORTE LONGITUDINAL		SIN ECOGRAFÍA		FI	%
	fi	%	fi	%	fi	%		
PROYECCIÓN CRÁNEO-CAUDAL	221	100	221	100	284	100	505	100
PROYECCIÓN MEDIO-LATERAL	221	100	221	100	284	100	505	100
PROYECCIÓN LATERO-LATERAL	1	0	1	0	0	0	1	100
<b>TOTAL</b>	<b>221</b>	<b>100</b>	<b>221</b>	<b>100</b>	<b>284</b>	<b>100</b>		

### **Descripción e interpretación**

La Tabla N° 6 muestra la relación de los diferentes cortes mamográficos y de ecografía, mostrando que de las 505 evaluaciones mamográficas cráneo-caudales y medio-laterales a 221 pacientes se realizaron ecografías en ambos cortes transversal y longitudinal; asimismo solo se realizó un estudio mamográfico latero-lateral con sus evaluaciones ecográficas transversal y longitudinal.

#### **4. CONCLUSIONES**

##### **PRIMERA:**

La Ecografía en pacientes mujeres con fibroadenomas de 50 a 75 años de edad, es poco usada.

##### **SEGUNDA:**

La Mamografía en pacientes mujeres con fibroadenomas de 50 a 75 años de edad, es muy útil y usada.

##### **TERCERO:**

La Ecografía tiene relación directa y poco significativa con la mamografía en pacientes mujeres con fibroadenomas de 50 a 75 años, quedando validada la hipótesis de estudio.



## **5. RECOMENDACIONES**

1. Se recomienda a los profesionales Tecnólogos Médicos Radiólogos, seguir usando la mamografía para el estudio de Fibroadenomas en mujeres de 50 a 75 años de edad.
2. Se recomienda a los estudiantes del área de Radiología, ampliar las investigaciones sobre el estudio de Fibroadenomas en mujeres de 50 a 75 años de edad.

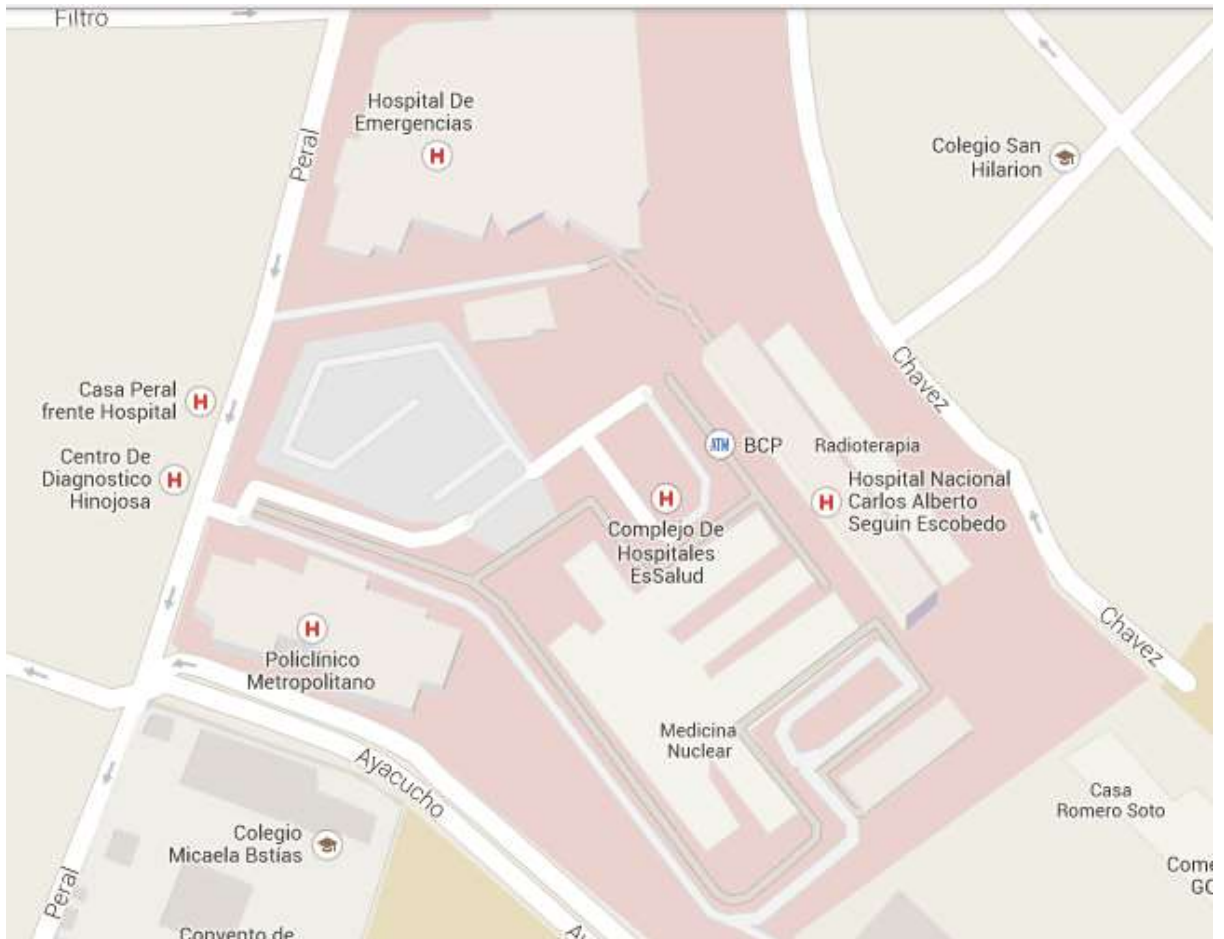
## 6. Referencias Bibliográficas

1. Radiological Society of North America RSNA, a, American College of Radiology, disponible en <http://www.radiologyinfo.org/sp/>.
2. Dr. J Santisteban ,Enlace hispanoamericano de la Salud, Curso de Lactancia materna, 2001, disponible en: <http://www.upch.edu.pe/ehas/pediatria/lactancia%20materna/Clase%2001%20-%2010.htm>
3. Asociacion española contra el cancer, [Internet]. c/ Amador de los Ríos, 5 -- 28010 Madrid, disponible en : <https://www.aecc.es/SOBREELCANCER/CANCERPORLOCALIZACION/CANCERMAMA/Paginas/anatomia.aspx>
4. Radiological Society of North America RSNA, a, American College of Radiology, disponible en <http://www.radiologyinfo.org/sp/>
5. Planned Parenthood Federation of America Inc, Disponible en <http://www.plannedparenthood.org/esp/temas-de-salud/mujeres-salud/mamografia-21195.htm>.
6. Lic. Magnano Mirtha Mabel M. , Mamografía- Técnica de Eklund, Centro de Diagnóstico y Tratamiento VITAE. Buenos Aires Argentina, 2007.
7. Radiología e imagen Lenep, Mexico, disponible en: <http://www.radiologia-lenep.com/index.html> , 2009.
8. Wikipedia , 2014, disponible en: <http://es.wikipedia.org/wiki/Wikipedia:Portada>
9. <https://books.google.com.pe/books?id=5Rpr4aSnC5gC&pg=PA1664&dq=anatomia+de+la+mama&hl=es&sa=X&ei=sj4jVdOkB4SdsAW8yIGwCw&ved=0CCUQ6AEwAg#v=onepage&q=anatomia%20de%20la%20mama&f=false>
10. <https://www.google.com.pe/search?q=imagen+de+la+mama+anatomia+>

## Anexos

### Anexo N°1:

#### Mapa de ubicación



## Anexo N°2

### INSTRUMENTO

Se trabajara con una ficha de recolección de datos que será vaciada en una base de datos de SPSS para su procesamiento estadístico y posterior análisis.

#### A.-DATOS DEL PACIENTE

1.- NUMERO DE FICHA:

2.- Edad

3.- Procedencia

4.- Motivo de Consulta

a) Tumor SI ( ) NO ( )

b) Dolor SI ( ) NO ( )

c) Secreción SI ( ) NO ( )

d) Pre THR SI ( ) NO ( )

e) Control SI ( ) NO ( )

5. Motivo de Mamografía

a) Diagnostica SI ( ) NO ( )

b) Tamizaje SI ( ) NO ( )

c) Control SI ( ) NO ( )

6. Motivo de Ecografía

a) Diagnostica SI ( ) NO ( )

b) Tamizaje SI ( ) NO ( )

c) Control SI ( ) NO ( )

7. Historia Ginecologica

a) FUR:

b) Menarquia

c) Embarazos

d) Edad 1era gestacion

e) Lactancia SI ( ) NO ( )

f) Menopausia SI ( ) NO ( )

8. Historia familiar de cáncer      SI ( ) NO ( )

9. Técnica Utilizada

a) craneocaudal                      SI ( ) NO ( )

b) mediolateral                      SI ( ) NO ( )

c) laterolateral                      SI ( ) NO ( )

d) magnificación                    SI ( ) NO ( )

