



**UNIVERSIDAD ALAS PERUANAS
FACULTAD DE MEDICINA HUMANA Y CIENCIAS
DE LA SALUD
ESCUELA PROFESIONAL DE ESTOMATOLOGÍA**

**“ESTUDIO HISTOPATOLÓGICO DE LESIONES
PERIAPICALES CRÓNICAS Y REABSORCIÓN APICAL
EXTERNA EN DIENTES HUMANOS EXTRAIDOS
HOSPITAL III ESSALUD JULIACA - 2016”**

**TESIS PARA OPTAR EL TÍTULO DE
CIRUJANO DENTISTA**

LEIDA SALDAÑA CABRERA

Juliaca - Perú

2016

**“ESTUDIO HISTOPATOLÓGICO DE LESIONES
PERIAPICALES CRÓNICAS Y REABSORCIÓN APICAL
EXTERNA EN DIENTES HUMANOS EXTRAIDOS
HOSPITAL III ESSALUD JULIACA - 2016”**

Tesis para optar el Título de
Cirujano Dentista

LEIDA SALDAÑA CABRERA

Tutor: CD. Betsy Quispe Quispe

Juliaca - Perú

2016

HOJA DE APROBACIÓN

LEIDA SALDAÑA CABRERA

**“ESTUDIO HISTOPATOLÓGICO DE LESIONES
PERIAPICALES CRÓNICAS Y REABSORCIÓN APICAL
EXTERNA EN DIENTES HUMANOS EXTRAIDOS
HOSPITAL III ESSALUD JULIACA - 2016”**

Esta tesis fue evaluada y aprobada para la obtención del
Título de Cirujano Dentista por la Universidad Alas Peruanas.

CD. Paul Tineo Cayo
Secretario

Mg. Gian Carlo Valdez Velazco
Miembro

Dr. Efraín Urbano Carrasco Gonzalo
Presidente

Juliaca – Perú

2016

Se Dedicar este trabajo a Dios, por darme la oportunidad de vivir y una familia maravillosa. A mis amado esposo Juan Carlos, a mi preciosa hija Danett Bryanna y a mis padres, Enrique y Adelinda por su amor y apoyo para seguir con mis sueños y metas. A mis hermanos por tenerme la paciencia en todo el proceso de la investigación.

Se agradece por su contribución al desarrollo de esta Tesis, primeramente a ti Dios por bendecirme para llegar hasta donde he llegado, porque hiciste realidad este sueño anhelado.

A la UNIVERSIDAD ALAS PERUANAS por darme la oportunidad de estudiar y ser un profesional.

A la CD. Quispe Quispe, Betsy por el apoyo y orientación.

A mi familia, por su comprensión y estímulo constante, además de su apoyo incondicional a lo largo de mi carrera.

RESUMEN

Objetivo El objetivo de este estudio fue determinar la prevalencia de lesiones periapicales crónicas y su correlación con el grado de reabsorción apical externa de dientes humanos post extracción.

Los **materiales y métodos**; Se estudiaron 50 piezas dentarias post extracción con lesiones periapicales crónicas unidas a la raíz, las cuales fueron fijadas en formol buffer al 10% y descalcificadas con ácido nítrico al 10%; luego se realizó el examen histopatológico con Hematoxilina y Eosina. Estudio cuantitativo, básico y correlacional de nivel explicativo, diseño no experimental de corte transversal se utilizó el método inductivo con el análisis de ficha de recolección de datos, para su organización se realizó procedimiento estadístico de coeficiente de contingencia para el análisis de la correlación de variables.

Resultados; se encontró una frecuencia de 10% de abscesos periapicales crónicos, un 84% fueron granulomas y solo un 6% de quistes, donde se registró una frecuencia sin reabsorción radicular externa (0) en 03 abscesos crónicos 15%, en 15 granulomas 75% y en 02 quistes 10%; así mismo se presentó reabsorción moderada (+) sólo en 14 granulomas dando un 100%; finalmente se observó reabsorción radicular severa (++) en 02 abscesos crónicos 12.5%, en 13 granulomas 81.3% , y sólo en 01 quiste 6.3%. Lo que implica que no existe una relación entre el tipo de lesión periapical crónica y la reabsorción apical externa; pero sin embargo frente a una lesión periapical crónica el 60% de las piezas dentarias presentará cierto grado de reabsorción independientemente del tipo de lesión periapical crónica.

Palabras clave: Reabsorción apical externa, Lesión periapical crónica.

ABSTRACT

Objective: The aim of this study was to determine the prevalence of chronic periapical lesions and its correlation with the degree of external apical resorption of human teeth after extraction.

The materials and methods; 50 pieces teeth were study post dental extraction with chronic periapical lesions attached to the root, which were fixed in buffered formalin 10% and decalcified with 10% nitric acid were studied after histopathological examination with hematoxylin and eosin was performed. quantitative, basic and correlational study explanatory level, no experimental cross-sectional design inductive method was used for the analysis of data-collection data for your organization statistical procedure coefficient was performed contingency analysis of the correlation of variables .

Results; a frequency of 10% of chronic periapical abscesses, 84% found was the presence of granulomas and only 6% of cysts, where he recorded a frequency without external root resorption (0) in 03 chronic abscess 15%, in 15 granulomas 75% and in 02 cysts 10%; likewise resorption moderate (+) occurred only in 14 granulomas giving 100%; finally severe root resorption (++) it was observed in 02 chronic abscesses 12.5%, in 13 granulomas 81.3% and only 01 cyst 6.3%. This implies that there is no relationship between the type of chronic periapical lesion and apical external resorption; but nevertheless face a chronic periapical lesion 60% of teeth present some degree of resorption regardless of the type of chronic periapical lesion.

Keywords: External apical resorption, chronic periapical lesion.

ÍNDICE

Caratula	02
Hoja de aprobación.....	03
Dedicatoria.....	04
Agradecimientos	05
Resumen	06
Abstract.....	07
Lista de Contenido	08
Lista de Tablas.....	10
Lista de Gráficos	11
Introducción	12

CAPÍTULO I: PLANTEAMIENTO DEL PROBLEMA

1.1. Descripción de la Realidad Problemática	13
1.2. Delimitación de la Investigación.....	14
1.2.1. Delimitación Espacial.....	14
1.2.2. Delimitación Social	14
1.2.3. Delimitación Temporal	14
1.2.4. Delimitación Conceptual	14
1.3. Problema de la investigación	
1.3.1. Problema Principal.....	15
1.3.2. Problema Específico.....	15
1.4. Objetivos de la Investigación	
1.4.1. Objetivo General.....	16
1.4.2. Objetivos Específicos	16

1.5. Hipótesis y Variables de la Investigación	
1.5.1. Hipótesis General	16
1.5.2. Hipótesis Específicas.....	16
1.5.3. Variables.....	17
1.5.3.1. Operacionalización de Variables.....	17

1.6. Metodología de la Investigación	
1.6.1. Tipo y Nivel de Investigación	18
1.6.2. Método y Diseño de la Investigación	19
1.6.3. Población y Muestra de la Investigación.....	20
1.6.4. Técnicas e Instrumentos de Recolección de Datos	21
1.6.5. Justificación, Importancia y Limitaciones de la Investigación	28

CAPITULO II: MARCO TEORICO

2.1. Antecedentes de la Investigación.....	29
2.2. Bases Teóricas	33
2.3. Definición de términos básicos.....	49

CAPITULO III: PRESENTACION, ANALISIS E INTERPRETACION DE RESULTADOS

3.1. Análisis de Tablas y Gráficos	51
3.2. Discusión	59
3.3. Conclusiones	61
3.4. Recomendaciones	62
3.5. Fuentes de Información	63

ANEXOS

Anexo: 1	70
Anexo: 2	71
Anexo: 3	72
Anexo: 4	73

LISTA DE TABLAS

Tabla N° 1: Correlación de las lesiones periapicales crónicas con el grado de reabsorción radicular externa en dientes humanos extraídos del Hospital III EsSalud Juliaca – 2016	51
Tabla N° 2: Frecuencia de abscesos crónicos, granulomas y quistes en dientes humanos permanentes post extracción del Hospital III EsSalud Juliaca – 2016	53
Tabla N° 3: Grado de reabsorciones radiculares apicales externas en dientes humanos permanentes extraídos con lesión periapical crónica del Hospital III EsSalud Juliaca – 2016	55

LISTA DE GRÁFICOS

- Gráfico N° 1:** Correlación de las lesiones periapicales crónicas con el grado de reabsorción radicular externa en dientes humanos extraídos del Hospital III EsSalud Juliaca – 2016 51
- Gráfico N° 2:** Frecuencia de abscesos crónicos, granulomas y quistes en dientes humanos permanentes post extracción del Hospital III EsSalud Juliaca – 2016 53
- Gráfico N° 3:** Grado de reabsorciones radiculares apicales externas en dientes humanos permanentes extraídos con lesión periapical crónica del Hospital III EsSalud Juliaca – 2016 55

INTRODUCCIÓN

La patología de los huesos maxilares adquiere especial significado por su complejidad y variabilidad. Frecuentemente ahí se localizan tumores benignos y malignos, lesiones pseudotumorales, quistes y tumores odontogénicos y lesiones de origen inflamatorio. Es importante destacar que un número considerable de estas lesiones ocurre en la región periapical de los dientes (1, 2).

Entre las lesiones periapicales crónicas más predominantes están los granulomas, quistes y abscesos. El granuloma es considerado como la manifestación más simple de la inflamación crónica apical. Él está formado básicamente por tejido de granulación envuelto en una cápsula fibrosa, pudiendo o no contener epitelio. De la misma manera, los quistes y abscesos tienen sus aspectos histopatológicos bien estudiados y definidos. Como estas lesiones son dinámicas, pudiendo evolucionar de una forma a otra, algunos casos pueden ofrecer alguna dificultad de diagnóstico. Además de su identificación, son también motivo de estudio los daños provocados por estas lesiones en la región apical dentaria. Las reabsorciones del hueso y de la raíz dentaria son frecuentemente observadas en exámenes radiográficos de rutina (1, 2).

Las reabsorciones de la dentina y del cemento frente a las lesiones crónicas periapicales son el objetivo de este trabajo.

CAPÍTULO I:

PLANTEAMIENTO DEL PROBLEMA

1.1. Descripción de la Realidad Problemática

La reabsorción radicular es el proceso de eliminación de cemento y/o la dentina a través de la actividad fisiológica o patológica de las células de resorción de los dientes, los que pueden ser llamados odontoclastos. Ha sido objeto de varias revisiones por diferentes autores (3).

La reabsorción radicular fisiológica se asocia con el proceso de dientes de leche como consecuencia de erupción de los sucesores permanentes, pero se pueden producir reabsorción radicular patológica en asociaciones con varias condiciones, como los traumatismos, reimplantación, el tratamiento de ortodoncia, finales e irregular erupción de los dientes, o tumores en expansión y quistes (4,5).

Sin embargo, la reabsorción radicular se asocia más frecuentemente con inflamación de origen microbiano. Reabsorción radicular inflamatoria que normalmente se conoce como función interna o externa de si se produce en la pared pulpar del conducto radicular o en la superficie externa periodontal de la raíz, respectivamente (6).

Puede incluir sitios de resorción situados en las paredes intra y extra-radicales del ápice de la raíz y puede tener gran importancia clínica en la práctica de endodoncia (2)

1.2. Delimitación de la Investigación

1.2.1. Delimitación Espacial

El presente trabajo de investigación, se realizó en la Región de Puno, Provincia de San Román en el Distrito de Juliaca, en las instalaciones del Hospital III EsSalud Juliaca 2016, en los Servicios de Odontología y Anatomía Patológica.

1.2.2. Delimitación social

El presente trabajo de investigación se realizó con pacientes de todas las edades, que asistieron al servicio de Odontología del Hospital III EsSalud Juliaca, previo consentimiento informado.

1.2.3. Delimitación Temporal

La investigación se realizó de febrero a julio del 2016, tiempo que permitió la elaboración del proyecto, trabajo de campo, análisis e interpretación de los resultados hasta el informe final de tesis.

1.2.4. Delimitación Conceptual

- **Lesión Periapical Crónica:** El proceso inflamatorio crónico es una respuesta proliferativa de fibroblastos y elementos vasculares, así como la infiltración de macrófagos y linfocitos (2).

- **Reabsorción Radicular Externa:** La resorción de la raíz en periodontitis apical está iniciada simultáneamente con el accionar de las actividades resorptivas del hueso en las etapas inflamatorias tempranas junto con la destrucción del ligamento periodontal, cemento y dentina los que están potencialmente expuesto a la acción de células clásticas (2).

1.3. Problema de Investigación

1.3.1. Problema General

¿Cuál será la correlación de las lesiones periapicales crónicas con el grado de reabsorción radicular externa en dientes humanos extraídos del Hospital III EsSalud Juliaca - 2016?

1.3.2. Problema Específico

- ¿Cuál será la frecuencia de abscesos crónicos, granulomas y quistes en dientes humanos permanentes post extracción?
- ¿Cuál es el grado de reabsorción radicular apical externa en dientes humanos permanentes extraídos con lesión periapical crónica?

1.4. Objetivos de la Investigación

1.4.1. Objetivo General

- Determinar histológicamente la correlación de las lesiones periapicales crónicas con el grado de reabsorción radicular externa en dientes humanos extraídos del Hospital III EsSalud Juliaca - 2016.

1.4.2. Objetivo Específico

- Determinar la frecuencia de los abscesos crónicos, granulomas y quistes en dientes humanos permanentes post extracción.
- Determinar histológicamente el grado de reabsorción radicular apical externa en dientes humanos permanentes extraídos con lesión periapical crónica.

1.5. Hipótesis y Variables de la Investigación

1.5.1. Hipótesis General

Las lesiones periapicales crónicas no tienen relación con el grado de reabsorción radicular externa en dientes humanos extraídos del Hospital III EsSalud Juliaca - 2016.

1.5.2. Hipótesis Específicas

- Los granulomas son los de mayor frecuencia en las lesiones periapicales crónicas.
- Dado que las lesiones inflamatorias crónicas producen cambios en la morfología apical, es posible observar reabsorción apical moderada del cemento, de la dentina radicular, de dentina intra conducto o una combinación de éstas.

1.5.3. Variables

a) Variable Independiente

- Lesión Periapical Crónica

Indicador

- Examen Histopatológico

b) Variables Dependientes

- Reabsorción radicular externa

Indicador

- Examen Histopatológico

1.5.4. Operacionalización de Variables

VARIABLES	DELIMITACIÓN CONCEPTUAL	DIMENSIÓN	INDICADORES	ESCALA	CATEGORÍA
VARIABLE INDEPENDIENTE Lesión Periapical Crónica	El proceso inflamatorio crónico es una respuesta proliferativa de fibroblastos y elementos vasculares, así como la infiltración de macrófagos y linfocitos	Absceso Crónico	Examen Histopatológico	NOMINAL	PRESENCIA
		Granuloma			AUSENCIA
		Quiste			PRESENCIA AUSENCIA
VARIABLE DEPENDIENTE Reabsorción Radicular Externa	La resorción de la raíz en periodontitis apical está iniciada simultáneamente con el accionar de las actividades resorptivas del hueso en las etapas inflamatorias tempranas junto con la destrucción del ligamento periodontal, el cemento esta potencialmente expuesto a la acción de células clásticas.	SIN REABSORCIÓN	Examen Histopatológico	ORDINAL	(0) Cemento y dentina apical no se encuentran afectados.
		REABSORCIÓN MODERADA			(+) Sólo afecta al cemento apical.
		REABSORCIÓN SEVERA			(++) Afecta tanto al Cemento apical como a dentina.

1.6. Metodología de la Investigación

1.6.1. Tipo y Nivel de la Investigación

a) Tipo de Investigación

La investigación según su enfoque será cuantitativa, según su propósito fundamental o básico, según su naturaleza es correlacional por sus características de la investigación porque pretende explicar la relación de las variables de la investigación.

b) Nivel de Investigación

La investigación corresponde al nivel correlacional debido a que pretende conocer la relación entre la variable independiente Lesión Periapical Crónica sobre la variable dependiente Reabsorción radicular externa de las muestras en estudio.

1.6.2. Método y Diseño de la Investigación

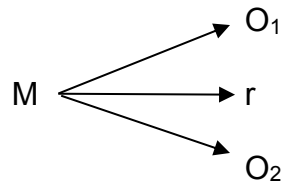
a) Método de la Investigación

En la investigación se asume como método de investigación general el método inductivo el cual busca a partir de las premisas (resultados de análisis) para luego construir explicaciones correlacionales acerca de las variables y como método específico el examen Histopatológico y para el estudio del caso particular utilizando la ficha Histopatológica de recolección de datos.

b) Diseño de la Investigación

La investigación será no experimental, de corte transversal y específicamente diseño correlacional por las características peculiares de la investigación donde según el diseño se explican dos o más categorías, conceptos o variables en un momento determinado.

Esquema correspondiente al diseño



DONDE:

M = muestra de estudio

O₁= observación 1

O₂= observación 2

r = coeficiente de relación

1.6.3. Población y Muestra de la Investigación

a) Población

La población está conformada por 187 dientes permanentes extraídos quirúrgicamente de sus alveolos con diagnóstico de necrosis pulpar y con lesión periapical unida al ápice radicular del servicio de Odontología del Hospital III EsSalud Juliaca de Febrero a Julio del 2016.

a.1) Criterios de Inclusión

- Piezas dentarias permanentes con necrosis pulpar, y que hayan concluido su formación radicular.
- Piezas dentarias permanentes extraídas con lesión periapical crónica unida al ápice radicular,

- Piezas dentarias permanentes no tratadas endodónticamente.
- Ambos sexos.

a.2) Criterios de Exclusión

- Piezas dentarias permanentes con fracturas longitudinales que afecten a las raíces.
- Piezas tratadas endodónticamente.
- Piezas con enfermedad periodontal.
- Piezas dentarias permanentes en estadio de Nolla 9 ó 10.

b) Muestra

Para realizar el estudio se tomó en cuenta una muestra de 50 dientes permanentes, extraídos quirúrgicamente de sus alvéolos, con lesiones unidas al ápice radicular y según los criterios de selección de muestra.

1.6.4. Técnicas e Instrumentos de recolección de datos

a) Técnicas

- Recolección de muestra.
- Procesamiento
- Observación
- Evaluación

Procedimiento de Obtención de Muestras

Se obtuvo las muestras de los pacientes que asistieron al servicio de Odontología del Hospital III EsSalud Juliaca de Febrero a Julio 2016, que requerían exodoncias, por ser diagnosticados clínicamente con necrosis pulpar, aquellos que no eran restaurables o en los que el paciente no deseaba conservarlos, para lo cual dieron su consentimiento por escrito para que se pueda realizar un estudio de sus piezas dentarias extraídas.

Seguidamente se procedió a la extracción quirúrgica de la pieza dentaria colocando el espécimen en un frasco descartable estéril con suero fisiológico para retirar la sangre (2 min.), una vez limpio se procedió a colocar inmediatamente en un frasco de vidrio individual con formol buffer al 10%. El frasco de vidrio cuenta con una etiqueta en la que se coloca el número de muestra y fecha de extracción. Posteriormente se procederá a enviar al servicio de Histopatología para su procesamiento y coloración con Hematoxilina y Eosina.

Técnica de Procesamiento de Muestras

A. Fijación

A fin de evitar la destrucción de las células por sus propias enzimas (autólisis), o por bacterias, una vez extraídas las piezas dentarias se procedió a colocarlas inmediatamente en un frasco de vidrio con 3 ml. de Formol Buffer al 10%. Donde

la muestra permaneció al menos 48 horas antes de su procesamiento para el estudio histopatológico.

Este tratamiento de fijación tiene por finalidad endurecer los tejidos, volviéndolos más resistentes para las etapas subsiguientes a las técnicas microscópicas.

B. Descalcificación

El objetivo de la decalcificación es remover los iones de calcio de las partes óseas del espécimen sin dañar otros componentes, facilitando así el corte en secciones.

Luego de la fijación las muestras se colocó en frascos individuales de vidrio con 3 ml. de una solución de Ácido Nítrico al 10 %, por un periodo de 3 a 4 semanas bajo agitación constante. Luego de este tiempo se enjuagó con agua corriente de 24 a 48 horas.

• Composición Ácido Nítrico

Ácido Nítrico Puro	100 ml.
Alcohol 95°	200 ml.
Agua destilada	700 ml.

C. Deshidratación

Las piezas dentarias al ser retiradas del descalcificador y luego de ser lavadas, están embebidas en agua, impidiendo que sean penetradas por la parafina. Por lo tanto, en primer lugar, deshidratamos los tejidos sumergiéndolos en alcohol etílico

de graduación creciente, para evitar de esta manera una deshidratación brusca. Todo este procedimiento se realizará automáticamente en el Auto-Technicom del Servicio de Patología del Hospital III EsSalud Juliaca.

D. Clarificación

Puesto que el alcohol no puede mezclarse con la parafina, es necesario primeramente tratar el tejido con un agente que pueda mezclarse con ambas sustancias. Por esta razón procedemos a sumergir las muestras en un disolvente, el Xilol. Igualmente todo este procedimiento se realizará automáticamente en el Auto-Technicom del Servicio de Patología del Hospital III EsSalud Juliaca.

E. Inclusión en Parafina y Endurecimiento

Luego de la clarificación se sumergirán los especímenes con una pinza, orientándolas longitudinalmente en parafina a (56-58° de punto de fusión), mantenida líquida en la estufa a no más de 62°. Antes que la parafina solidifique procedimos a etiquetarlas (15 a 30 min.), una vez solidificada recortamos el bloque en pequeñas pirámides cuadrangulares truncadas, y ya estarán listas para realizar los cortes con el micrótopo.

F. Cortes

Por medio de un micrótomo se realizarán cortes de 4-5 μ m.

Se considerarán dos factores muy importantes para realizar cortes satisfactorios:

a) un cuchillo limpio y afilado, y

b) reducir la temperatura del bloque, donde se mantendrá los tacos de parafina en un refrigerador por una hora antes de cortarlos, y en el momento del corte se enfriará con cubos de hielo.

Luego del corte, se hará flotar las secciones en un baño maría a 48°C y se colocaran en portaobjetos limpios químicamente cubiertos con una fina capa de sustancia adhesiva (en este caso utilizaremos Albúmina).

G. Desparafinado

Se transferirá las secciones en dos baños de xilano cada uno de 5–10 minutos de duración, luego por medio de graduaciones descendentes de alcohol, absoluto, 90°, 70°, 50°, y posteriormente a agua destilada.

H. Coloración con Hematoxilina y Eosina

La hematoxilina es un colorante vegetal básico y se emplea para colorear los núcleos celulares dando una coloración azul. La eosina es un colorante artificial y

se une al citoplasma, tejidos conjuntivos, células de sangre y músculos dando una coloración rojo/rosada.

Las soluciones y pasos de la técnica con H.E. están presentados conforme al protocolo técnico del Servicio de Patología del Hospital III EsSalud Juliaca.

HEMATOXILINA DE HARRIS:

Hematoxilina	10 gr.
Alcohol etílico absoluto	100 ml.
Alumbre de potasio	200 gr.
Agua destilada	2000 ml.
Oxido rojo de mercurio	5 gr.

EOSINA

Eosina yellow	10 gr.
Alcohol 70%	1440 ml.
Sol. Stock Ácido pícrico	150 ml.

I. Método de Coloración con Hematoxilina y Eosina:

- Desparafinado de los cortes en xilol 1 durante 5 minutos.
- Desparafinado de los cortes en xilol 2 durante 5 minutos.

- Alcohol absoluto 1 durante 5 minutos.
- Alcohol absoluto 2 durante 5 minutos.
- Alcohol corriente 1 durante 5 minutos.
- Alcohol corriente 2 durante 5 minutos.
- Lavado con agua corriente durante 5 minutos.
- Perborato de Sodio durante 5 minutos.
- Colorear con hematoxilina durante 25 minutos.
- Lavado en agua corriente durante 2 minutos.
- Colorear con la solución de trabajo de eosina, durante 1 minuto.
- Lavado con agua corriente durante 2 minutos.
- Sumergir rápidamente 5 veces en alcohol corriente 1.
- Sumergir rápidamente 5 veces en el alcohol corriente 2.
- Sumergir los cortes en el alcohol absoluto 1 durante 5 minutos.
- Sumergir los cortes en alcohol absoluto 2 durante 5 minutos.
- Xilol 1 durante 5 minutos.
- Xilol 2 durante 5 minutos.
- Montar en bálsamo de Canadá y cubrir con porta objetos.

b) Instrumentos

- Ficha Histopatológica de Recolección de datos.

1.6.5. Justificación, Importancia y Limitaciones de la Investigación

a) Justificación

El propósito de este estudio es establecer si debe modificarse la longitud de conformación y obturación de los conductos en tratamientos endodónticos, de dientes con diagnóstico de lesión periapical crónica.

b) Importancia

Brindará aporte teórico y práctico ampliando los conocimientos sobre las reabsorciones periapicales en el tratamiento de conductos de los dientes con periodontitis apical. Donde los odontólogos ser conscientes de que la reabsorción radicular apical también puede estar presente a pesar de que no se puede identificar en las radiografías de rutina.

Además, este estudio tiene gran importancia para la endodoncia clínica y el diagnóstico oral, por varias razones. Los resultados demuestran las dificultades asociadas con el reconocimiento de la presencia de reabsorción radicular apical inflamatoria mediante el examen radiológico de rutina, sobre todo cuando el examen clínico se basa en un solo diagnóstico radiográfico (1, 2). Los objetivos del tratamiento de la resorción radicular inflamatoria son para eliminar la causa (s) de la inflamación periapical y para inhibir la formación y la actividad de las células de reabsorción.

CAPÍTULO II:

MARCO TEÓRICO

2.1. Antecedentes de la Investigación.

Nunes da Rosa L, Estudio histopatológico de las reabsorciones cemento dentinarias de la región apical de los dientes humanos extraídos con lesión crónica en el periapice. 2003. Veintiun dientes humanos extraídos con lesión crónica apical fueron analizados por la histopatología buscando determinar la presencia de la reabsorción cemento-dentinaria en la región periapical de estos dientes. En cada diente estudiado fue introducido un instrumento endodónico para identificar el foramen apical y todos los dientes fueron radiografiados con una técnica estándar de película radiográfica periapical No. 2. Después de la descalcificación de los dientes, éstos fueron sometidos a la técnica histológica de rutina y evaluados histopatológicamente, observándose un diagnóstico de lesión apical y la presencia o no de re absorción y compensación cemento-dentinaria. De estas lesiones crónicas observadas, nueve eran cistos apicales, cinco granulomas y siete abscesos crónicos. De los veintiun dientes estudiados, veinte presentaron re absorción cementaria y diecisiete presentaron re absorción cemento-dentinaria (1).

Vier FV, Figueiredo JAP. Prevalence of different periapical lesions associated with human teeth and their correlation with the presence and extension of apical external root resorption (2002). El objetivo de este estudio fue determinar la

prevalencia de diversas patologías periapicales y su asociación con la presencia y el alcance de la resorción apical radicular inflamatoria externa de los dientes humanos. Se examinaron Ciento cuatro ápices radiculares de dientes extraídos con lesiones periapicales. Semi-secciones en serie de lesiones de tejidos blandos fueron teñidas con HE. Las lesiones se clasificaron como enquistado o quística, cada uno con diferentes grados de inflamación aguda: 0, 1, 2 y 3, el aumento en la gravedad. Los ápices de la raíz se analizaron mediante SEM, la reabsorción radicular externa se clasificó de acuerdo al sitio, como periforaminal o foraminal, y la extensión de la zona reabsorbido graduada en la zona aumentando como 0, 1, 2 o 3. Resultados Los quistes representaron el 24,5% de las muestras, el 84% de los cuales estaban asociados con la inflamación marcada. El diagnóstico más frecuente fue el absceso periapical enquistado con distintos grados de severidad (63,7%). granuloma periapical no fue un hallazgo frecuente. El análisis SEM mostró que 42. 2% de los ápices de raíz tuvo resorción periforaminal que se extiende sobre 50% de su circunferencia. Cuando se evaluó la resorción foraminal, 28,7% tenían resorción afectando > 50% de la periferia. Sólo el 8,9% de las muestras no mostró reabsorción periforaminal o foraminal. Conclusiones En la muestra de los dientes extraídos investigado, el 24,5% de las lesiones periapicales eran quistes. La mayoría de las lesiones periapicales (84,3%) presentaron inflamación aguda, ya sea quística o no. resorción Periforaminal estaba presente en 87.3% de los casos, y la resorción foraminal en 83,2%. reabsorciones Periforaminal y foraminales eran entidades independientes. No hubo asociación entre la resorción radicular externa y la naturaleza de las lesiones periapicales. 9% de las muestras no mostró reabsorción periforaminal o foraminal. Conclusiones En la muestra de los dientes extraídos investigado, el

24,5% de las lesiones periapicales eran quistes. La mayoría de las lesiones periapicales (84,3%) presentaron inflamación aguda, ya sea quística o no. resorción Periforaminal estaba presente en 87.3% de los casos, y la resorción foraminal en 83,2%. reabsorciones Periforaminal y foraminales eran entidades independientes. No hubo asociación entre la resorción radicular externa y la naturaleza de las lesiones periapicales. 9% de las muestras no mostró reabsorción periforaminal o foraminal. Conclusiones En la muestra de los dientes extraídos investigado, el 24,5% de las lesiones periapicales eran quistes. La mayoría de las lesiones periapicales (84,3%) presentaron inflamación aguda, ya sea quística o no. resorción Periforaminal estaba presente en 87.3% de los casos, y la resorción foraminal en 83,2%. reabsorciones Periforaminal y foraminales eran entidades independientes. No hubo asociación entre la resorción radicular externa y la naturaleza de las lesiones periapicales y la resorción del foramen en el 83,2%. Reabsorciones Periforaminal y foraminales eran entidades independientes. No hubo asociación entre la resorción radicular externa y la naturaleza de las lesiones periapicales (2).

Laux M. y cols. 1999 Suiza. Apical inflammatory root resorption: a correlative radiographic and histological assessment. El propósito del estudio fue determinar la confiabilidad de las radiografías rutinarias en el diagnóstico de la resorción apical inflamatoria de la raíz comparando los resultados radiográficos e histológicos. Radiográficamente, el 19% de los dientes fueron diagnosticados con resorción inflamatoria apical de la raíz, mientras que histológicamente, el 81% de los diente revelaron resorción inflamatoria apical de la raíz. Una comparación radiográfica e histológica correlativa (n = 104) reveló una coincidencia del

diagnóstico en el 7% de los especímenes y de no coincidencia del diagnóstico en el 76% de los especímenes. Los resultados indican que las radiografías solas rutinarias no son suficientemente exactas o sensibles para diagnosticar constantemente los defectos de resorción de la raíz apical que se convierten como consecuencia de periodontitis apical (4).

De Oliveira J. 1999 Brasil. Interação entre microscopia eletrônica de varredura e microscopia de luz no estudo de reabsorções cementárias do terço apical de dentes humanos com diferentes condições pulpares. El objetivo de este trabajo fue observar las alteraciones cementarias de del tercio apical de dientes humanos con diferentes condiciones pulpares, a través de microscopia electrónica de barrido y microscopia de luz; para lo cual se seleccionaron 19 dientes humanos, condenados a extracción por varias razones, con diferente condiciones pulpares. Los especímenes observados por microscopía electrónica de barrido (M.E.B), presentaron áreas reabsorbidas que variaban en tamaño, profundidad y textura, y áreas sin reabsorción y/o con ligamento periodontal. Aquellos que también se analizaron por microscopia de luz, mostraron el estado pulpar del tejido con (la presencia de células, fibras, y áreas de necrosis) y alteraciones cementarias no detectadas por microscopía electrónica de barrido (M.E.B), como (neoformaciones cementarias, reabsorciones cementarias de bajo del ligamento periodontal, y proximidad de la dentina en el fondo de las reabsorciones). Concluyendo que los dientes con la pulpa necrosada y lesión periapical presentaron reabsorciones del cemento, mayores y más definidas que los dientes con pulpas vitales inflamadas o no (6).

Lomçali G., Sen B., Çankaya H. 1996. Scanning electron microscopic observations of apical root surfaces of teeth with apical periodontitis. Investigaron por medio de microscopia electrónica de barrido de la porción apical de 17 dientes, entre premolares y molares permanentes humanos con lesiones periapicales crónicas. Fueron observadas áreas extensas de reabsorción con formación de lagunas. En algunas regiones, ciertas lagunas se presentaban revestidas por una “malla orgánica” constituida por numerosas bacterias y sus productos. Levaduras también fueron detectadas en dos especímenes. La superficie radicular adyacente al foramen apical de dos especímenes, mostraron placas bacterianas envueltas en una matriz extracelular y recubiertas por una estructura enmascarando detalles de la superficie radicular. De acuerdo con los resultados, el material extracelular puede ser un importante factor de sustentación de la inflamación y de la infección periapical sirviendo de substrato para los microorganismos (7).

2.2. Bases Teóricas

2.2.1. Embriología Dentaria

El origen del esmalte es ectodérmico; sin embargo, los demás tejidos dentales - dentina, pulpa, cemento, hueso y ligamento periodontal - se forman del mesodermo, capa germinal que origina a los tejidos conjuntivos (14,15,16,17,18,19).

A. Etapas del desarrollo

Por conveniencia, se describe en etapas el desarrollo de los dientes, aunque no hay límites precisos entre ellas:

- **Etapa de botón, brote o yema.** Después de la sexta semana de vida fetal, ocurre un engrosamiento de la capa epitelial, por rápida proliferación de algunas células de la capa basal. Esto se conoce como lámina dental y es el primordio o precursor del órgano del esmalte (14, 15).
- **Etapa de casquete o sombrero.** Después de la etapa de botón, la división celular rítmica (circadiana) origina proliferación desigual de parte del epitelio. La superficie profunda del botón comienza a invaginar y varias capas se hacen evidentes. Estas son el epitelio dental interno, que es una capa de células epiteliales altas a nivel de la concavidad, y el epitelio dental externo, que es una capa sencilla de células epiteliales cortas sobre la superficie exterior. Estas células se conocen como retículo estrellado u órgano dental. Alrededor de la octava semana de vida intrauterina, se observa el primer esbozo de la papila dental. Esto corresponde a condensación del tejido conjuntivo bajo el epitelio dental interno, que más tarde se convierte en la pulpa dental. En un principio las células de la papila dental son grandes y redondeadas, o poliédricas, con citoplasma pálido y núcleo grande. Al mismo tiempo, se condensa el mesénquima que rodea el exterior del diente en desarrollo y se torna más fibroso. Este tejido se llama saco dental. Las células del saco dental

formarán los tejidos del periodonto, que son: el ligamento periodontal, cemento y hueso alveolar (14, 15).

- **Etapas de campana.** Se profundiza la invaginación y ocurren una serie de interacciones entre las células epiteliales y mesenquimatosas que originan diferenciación de las células del epitelio dental interno en células columnares altas, llamadas ameloblastos. El intercambio de información inductiva entre el epitelio y mesénquima ocurre a través de la membrana basal. Los ameloblastos contribuyen a formar esmalte. Las células de la papila dental, que están debajo de los ameloblastos, se diferencian en odontoblastos que van a elaborar dentina. Varias capas de células escamosas de poca altura empiezan a surgir junto al epitelio dental interno. Esta capa se llama estrato intermedio (14, 15).

B. Desarrollo de las estructuras radiculares

Es importante el conocimiento del ápice radicular puesto que, las etapas de formación radicular y el tipo de tejido presente dentro de la raíz del diente, tienen gran influencia en la práctica endodóntica (16).

Durante el desarrollo dental el epitelio dental interno y el epitelio dental externo se unen y forman el rodete cervical, el cual se invagina dentro del tejido conectivo subyacente. Este rodete cervical determina la futura unión cementoadamantina. Se convierte, entonces, en la llamada vaina epitelial radicular de Hertwig. Esta porción

invaginada permanece como una capa continua hasta que la dentina de la raíz se ha formado (17).

Posteriormente a la aposición de dentina, la vaina de Hertwig se desintegra en dirección coronal siguiendo la disminución del tejido conectivo del saco dentario. Cuando la vaina radicular empieza a desintegrarse, las células del tejido conectivo se diferencian en cementoblastos y el cemento se deposita en la dentina (16).

Los cementoblastos inicialmente elaboran una matriz de tejido cementoide, esto es, una capa de cemento no calcificado. Subsecuentemente la mineralización de la matriz anterior ocurre y nuevo tejido cementoide se forma. El cemento está continuamente depositándose y aumentando en grosor a través de toda la vida del diente (14,15,16,17,18,19).

2.2.2. Región Apical y Periapical

Representada por los tejidos que incluyen y contornean el ápice radicular, estando íntimamente relacionada con el endodocio, podrá sufrir las consecuencias de las alteraciones del mismo, sea por la acción de sus productos de descomposición o por la propia intervención del profesional, y hasta por la acción directa de las bacterias o de sus toxinas, pudiendo determinar las más variadas reacciones periapicales.

Constituyéndose en el centro nervioso, vascular y linfático de todo el periodonto, además de ser una de las áreas del organismo de altísima actividad metabólica.

En condiciones normales esta constituida por: (17).

A. Conducto Radicular

En ella se aloja la pulpa radicular. Biológicamente se distinguen dos conformaciones cónicas. El primero bastante ancho y largo, con su mayor diámetro dirigido hacia la cámara pulpar y el menor hacia apical, a nivel de la unión cemento-dentina-conducto (CDC), constituyendo el conducto dentinario. La otra conformación, generalmente con su diámetro menor también vuelto hacia la unión cemento-dentina-conducto (CDC), y el mayor hacia la región periapical, constituye el conducto cementario.

Esta división es de importancia biológica ya que el primero esta formado por un tejido conjuntivo mucoso, tipo embrionario, rico en odontoblastos, mientras que en el segundo encontramos un tejido conjuntivo maduro sin odontoblastos, que ya pertenece a la región periapical y está directamente relacionado con el (17).

- **Límite Cemento-Dentina-Conducto (CDC).**

El campo de acción del endodoncista, tiene por límite apical la unión cemento-dentina-conducto. De acuerdo con la mayoría de los autores, cuando la instrumentación y la obturación no sobrepasan este límite, tienen mayores posibilidades de producirse la mineralización apical.

El conducto radicular presenta su mayor constricción a ese nivel, siendo el promedio 223 μm . para los jóvenes y 210 μm . para los adultos (16,17).

A.1. Conducto Cementario

Revestido por cemento en toda su extensión, corresponde aproximadamente de $\frac{1}{2}$ a 3 mm de la extremidad final del conducto radicular, encontrándose completamente formado de 3 a 5 años después de la erupción del diente. Se presenta generalmente en forma infundibuliforme, con el diámetro mayor hacia el foramen apical y el menor en la unión cemento-dentina-conducto (límite CDC). Kuttler, estudiando histológicamente la porción apical de 436 conductos principales, concluyó que la longitud media del conducto cementario es de 495 μm . para los dientes de pacientes jóvenes y de 659 μm . en los de edad avanzada, de más de 55 años (17).

B. Dentina apical

En la región apical, los odontoblastos de la pulpa están ausentes o tienen una forma cuboidal. La dentina que esos odontoblastos producen no es tan tubular como la dentina coronal, sino que, es más amorfa, irregular y esclerótica.

La dentina apical esclerótica es considerablemente menos permeable que la dentina coronal. Esta disminución en la permeabilidad tiene importancia puesto que los túbulos escleróticos son menos penetradas o son impenetrables por microorganismos u otros irritantes (16,18,19).

C. Cemento Apical

El cemento es fundamentalmente un tejido conjuntivo mineralizado, y es mas insensible que la dentina. El cemento cubre a la dentina y es de 2 tipos: celular y acelular.

- **El cemento celular:** contiene cementocitos, que se comunican entre si a través de unos canalículos y también se comunican con la dentina. Habitualmente se localiza en la región apical y la bifurcación de los dientes. El cemento celular puede incluir en su seno fibras de Sharpey (16,17,18,19).
- **El cemento acelular:** forma la capa más interna del cemento y carece de elementos celulares. Recubre casi toda la superficie radicular en una fina capa hialina que presenta líneas de incremento paralelas a la superficie radicular. Contiene fibras periodontales mineralizadas densamente comprimidas (16,17,18,19).

C.1. Composición Química

El cemento adulto consiste de alrededor de 45 a 50 por ciento de sustancias inorgánicas y del 50 al 55 por ciento de material orgánico y agua.

Las sustancias inorgánicas están representadas principalmente por fosfatos de calcio. La estructura molecular es la hidroxiapatita como en el esmalte, la dentina, y el hueso. Los principales componentes del material orgánico son colágena y mucopolisacáridos (15,16).

C.2. Componentes Estructurales

El cemento esta formado por elementos celulares como los cementoblastos y los cementocitos y por una matriz extracelular calcificada. Son células fenotípicamnte diferentes de las células óseas (18, 19).

- **Cementoblastos:**

Se encuentran adosados a la superficie del cemento, del lado del ligamento periodontal. Pueden encontrarse en estado activo (como células cúbicas, muy basófilas) o inactivos (aplanados, con núcleo de heterocromatina) (18, 19)

Los cementoblastos activos suelen encontrarse en toda la extensión de una raíz en desarrollo, pero cuando estas ya están completamente formadas, solo se les encuentra a partir del tercio medio o solo en el tercio apical, es decir, en las zonas de deposición de cemento secundario (zonas cementógenas). Entre cementoblastos activos y cemento mineralizado hay una delgada capa de sustancia cementoide (34, 35).

Los cementoblastos formativos ante el microscopio electrónico presentan núcleo excéntrico de forma irregular, con uno o dos nucleolos, abundantes mitocondrias, retículo endoplasmático rugoso y aparato de Golgi bien desarrollado (35, 38).

En ellos también es posible encontrar granos de glucógeno, así como filamentos intermedios y de actina. En sus membranas hay receptores para la hormona del crecimiento, para el factor de crecimiento epidérmico (EGF) y para la proteína relacionada con la paratohormona (PTHrP), la cual desempeña un papel importante en la cementogénesis (38).

- **Cementocitos:**

Se denominan así a los cementoblastos que han quedado incluidos en el cemento mineralizado. Estos se alojan en cavidades denominadas cementoplastos o lagunas.

El cementocito típico presenta entre 10 a 20 prolongaciones citoplasmáticas que emergen del cuerpo celular, estas prolongaciones pueden ramificarse y establecer contacto con las prolongaciones de otros cementocitos vecinos.

En general los cementocitos presentan un núcleo pequeño y picnótico, y citoplasma acidófilo. Hay escaso desarrollo de orgánulos citoplasmáticos, retículo endoplasmático rugoso (RER), con cisternas dilatadas y pocas mitocondrias (39)

- **Matriz Extracelular (MEC):**

Esta contiene aproximadamente de 46 a 50% de materia inorgánica, 22% por ciento de materia orgánica y 32% de agua.

El principal componente inorgánico esta representado por fosfato de calcio, que se presenta como cristales de hidroxapatita. La matriz orgánica del cemento esta formada por fibras de colágeno tipo I, que constituyen el 90% de la fracción proteica de este tejido. Es aquí donde se encuentran dos clases de fibras, las intrínsecas y las extrínsecas, las primeras formadas por cementoblastos, y las segundas por haces de fibras del ligamento periodontal (15,16,18,19).

C.3. Funciones

El cemento sirve de inserción para las fibras del ligamento periodontal que suspenden el diente del hueso alveolar. Se va depositando a lo largo de la vida para compensar la pérdida de sustancia oclusal dental y tiene un papel fisiológico fundamental en la reparación del cemento y la dentina reabsorbidos. El deterioro de este mecanismo normal puede provocar una reabsorción radicular externa que puede llegar a manifestarse clínicamente si es lo bastante extensa. Se cree que la formación de cemento alrededor del agujero apical es una consecuencia importante de la cicatrización efectiva que se observa tras el tratamiento endodóntico (17,20,21).

En un diente adulto, el espesor del cemento celular es mayor en el ápice y en la zona interradicular. Estos sitios de mayor espesor son debidos a la traslación vertical del diente que ensancha el espacio del ligamento periodontal, y por lo

tanto, con la aparición de nuevas capas de cemento se reestablece el espesor normal del ligamento periodontal (22,23,24).

D. Foramen Apical

El foramen es la abertura final del conducto radicular a nivel del tercio apical de la raíz dentaria. Esta abertura no siempre coincide con el vértice apical de la raíz. Esta desviación alcanza como promedio distancias de 495 μm en los dientes jóvenes y de 659 μm en los adultos y que puede alcanzar hasta 2 a 3 mm, no permite por lo tanto, establecer clínica y radiográficamente el límite apical del campo de acción del endodoncista (17).

2.2.3. Reabsorción Radicular Externa

La reabsorción dental es un proceso fisiológico o patológico que conlleva una pérdida de cemento o de cemento y dentina. Tronstad afirma que: "Si se mineralizan la pre dentina o el precemento, o si el precemento sufre algún deterioro mecánico o es raspado, las superficies mineralizadas o denudadas serán colonizadas por células multinucleadas y seguidamente se producirá una reabsorción".

La reabsorción patológica de la superficie radicular tras un daño a nivel del cemento puede deberse a impactación de los dientes, lesiones por luxación, inflamación periapical secundaria a una necrosis pulpar, fuerzas mecánicas u

oclusales excesivas, tumores, entre otros. Existen tres tipos principales de reabsorción radicular externa: superficial, inflamatoria y reconstitutiva (39).

Resorción superficial: Se debe a lesión aguda del ligamento periodontal y la superficie radicular. Resorción inflamatoria: se debe a la presencia de tejido pulpar infectado o necrosado en el conducto radicular. Puede afectar a la dentina que rodea el agujero apical o el conducto lateral de cualquier diente. La infección pulpar perpetúa la reabsorción que puede avanzar rápidamente y resorción sustitutiva: La anquilosis entre hueso y diente tiene lugar sin el ligamento periodontal interpuesto, y el hueso de remodelación constante elimina poco a poco el diente y lo sustituye. Esto suele observarse en casos de reimplante insatisfactorio (25, 26, 27).

La reabsorción apical inflamatoria se agrupa en tres categorías (3, 6):

- **Sin reabsorción (0):** cuando el cemento apical y dentina no se encuentran afectados por células clásticas.
- **Reabsorción moderada (+):** cuando sólo el cemento apical es afectado por células clásticas.
- **Reabsorción severa (++):** donde tanto el cemento apical como la dentina están afectados por células clásticas.

2.2.4. Periodontitis Apical

La periodontitis apical es una enfermedad inflamatoria de etiología microbiana. Se forma en respuesta a la infección intrarradicular y abarca una barrera eficaz

contra la infección al hueso alveolar y a otros sitios del cuerpo. En la mayoría de las situaciones, las lesiones de periodontitis apical están libres de microorganismos. Sin embargo, en circunstancias específicas, los tejidos periapicales inflamados pueden ser invadidos por los microorganismos, dando por resultado la infección extrarradicular. La forma más común de infección extrarradicular es el absceso periapical agudo, caracterizado por la inflamación purulenta en los tejidos periapicales en respuesta a la salida de bacterias virulentas del canal radicular (3).

Hay, sin embargo, otra forma de infección extrarradicular que, semejante al absceso agudo, se caracteriza generalmente por la ausencia de síntomas abiertos. Esta condición consiste en el establecimiento de microorganismos en los tejidos periapicales, por su adherencia a la superficie apical de la raíz en forma de biofilms o dentro del cuerpo de la lesión inflamatoria, generalmente como colonias cohesivas. Esos microorganismos extrarradicular se han visto como una de las etiologías de la persistencia de periodontitis apical a pesar del tratamiento endodóntico (1,2,3,24,26,36,38,39).

Así pues, se estableció que la Periodontitis apical es el resultado de las bacterias, sus productos y la respuesta del huésped a los mismos. La inflamación periapical crónica representa un “equilibrio” entre las bacterias del diente y la respuesta del huésped. Una vez que se disturbe este “equilibrio”, una reacción inflamatoria aguda se desarrollará con síntomas severos (2,18).

A. Etiopatogénesis de las Patologías Periapicales

Las lesiones periapicales pueden desarrollarse por cuatro causas (18, 20, 28):

A consecuencia de necrosis pulpar por caries dental, donde las bacterias causantes de la lesión a este nivel, se desplazan y colonizan los tejidos periapicales. La infección por microorganismos es el factor etiológico más importante en las enfermedades pulpares y periapicales.

A consecuencia de un trauma mecánico; agudos como en el caso de fractura coronal o radicular; o crónicos como traumatismo oclusal crónico (obturación alta) que es el más importante, bruxismo o atrición. Este trauma también puede ser a causa de una iatrogenia, donde el profesional provoca un daño en los tejidos con el instrumental durante la realización de un tratamiento, especialmente endodóntico, como la sobreinstrumentación – sobreobturación o perforación lateral de la raíz.

A consecuencia de la utilización de químicos durante la desinfección de conductos radiculares (en endodoncia) o por materiales de obturación (en operatoria). Sustancias químicas como: hipoclorito de sodio, peróxido de hidrógeno, medicamentos intracanaliculares (tricresol, paramono) y agentes quelantes (EDTA).

A consecuencia de una neoplasia, donde hay infiltración de tejido neoplásico a la zona periapical. Es excepcional.

De estas cuatro, sin dudas la causa más común es la primera, donde a consecuencia de una caries, la pulpa se ve sobrepasada en su capacidad de

respuesta ante la presencia de bacterias y sus productos virulentos, dando como resultado una pulpa sin vitalidad convertida en un albergue de estos microorganismos (18,20,28).

B. Lesiones Periapicales Crónicas

Los microorganismos ubicados en el conducto radicular rara vez tienen movilidad, es decir, ellos no caminan hacia la región periapical. Encontrando, sin embargo, condiciones óptimas para su proliferación y multiplicación, podrán crecer hacia fuera del conducto radicular. Cuando esto sucede, dado que el número de microorganismos y de virulencia es elevado y la resistencia orgánica está debilitada por un motivo cualquiera, las bacterias penetran masivamente en esa región, en la que, estando los leucocitos neutrófilos polimorfonucleares impotentes, se producirá la formación de un proceso periapical agudo (8, 56).

También sucede lo contrario, es decir, si la virulencia fuera baja y la cantidad de microorganismos pequeña, aun con capacidad de multiplicarse y proliferar lentamente, y siempre que la resistencia orgánica sea buena, a medida que las bacterias llegan a la región periapical, van siendo destruidas. En este caso existe una especie de equilibrio teniendo así un absceso periapical crónico (8).

Si todavía el número fuera pequeño y la virulencia baja, podrán no ser las bacterias, sino sus toxinas, las que al difundirse a través del foramen apical, irán a producir en sus proximidades una lisis ósea. En este caso, tenemos una irritación

de baja intensidad y larga duración, con una reacción también crónica, constituyendo el llamado granuloma periapical. Si además de esto, los restos epiteliales de Malassez fueran estimulados, tendremos la formación de un quiste (8, 17, 18, 56).

Si el proceso agudo no se trata ni se cura, se convierte en crónico. Ello supone un cambio en el tiempo y en la población celular.

El proceso inflamatorio agudo es una respuesta exudativa, mientras que el crónico es una respuesta proliferativa.

Microscópicamente, la proliferación de fibroblastos y elementos vasculares, así como la infiltración de macrófagos y linfocitos, son características.

El propósito del sistema inmunitario es neutralizar, inactivar o destruir un estímulo (antígeno o bacteria), lo cual se consigue con lo siguiente:

- Neutralización directa por los anticuerpos que se unen a los estímulos o destrucción de los estímulos por sensibilización de los linfocitos, que hace que los linfoblastos se conviertan en células plasmáticas para producir anticuerpos.
- Activación de los sistemas mediadores bioquímicos y celulares que puedan destruir al antígeno (52, 54, 56).

Las personas son inmunocompetentes o inmunodeficientes. La inmunocompetencia es la capacidad para generar una respuesta inmune que permita resolver muchas enfermedades e infecciones. Las personas

inmunodeficientes no pueden provocar esta respuesta, por lo cual se ven afectadas por numerosos trastornos inflamatorios e infecciosos (8, 56).

La capacidad del huésped para responder a un antígeno tiene una predisposición genética, lo cual se conocía en el pasado como resistencia del huésped.

Las enfermedades, las medicaciones inmunosupresoras, etc., también pueden alterar la capacidad del huésped para poner en marcha la respuesta inmune (8).

Las lesiones periapicales crónicas se clasifican en (8, 56):

- A. Absceso periapical crónico.
- B. Granuloma $\left\{ \begin{array}{l} \text{simple.} \\ \text{epitelizado .} \end{array} \right.$
- C. Quiste $\left\{ \begin{array}{l} \text{verdadero.} \\ \text{de bolsillo.} \end{array} \right.$

2.3. Definición de Términos Básicos

Absceso periapical crónico: es un proceso infeccioso, de baja virulencia y larga duración, localizada en el hueso alveolar periapical y de origen pulpar, caracterizada por la presencia de una pequeña colección purulenta (2, 8, 15,16,17,18,19,20,21,28, 29,30).

Granuloma periapical: es una reacción lenta y defensiva del hueso alveolar ante la irritación del conducto radicular, caracterizado por crecimiento de tejido granulomatoso (8).

Lesión periapical crónica: es una reacción proliferativa que representa un “equilibrio” entre las bacterias del diente y la respuesta del huésped (2,3,8).

Periodontitis apical: es una enfermedad inflamatoria de etiología microbiana. Se forma en respuesta a la infección intrarradicular y abarca una barrera eficaz contra la infección al hueso alveolar y a otros sitios del cuerpo (3).

Quiste periapical: es una irritación de baja intensidad y larga duración proveniente del conducto radicular, caracterizada por un pequeño saco, de contenido líquido o material semisólido cubierto internamente con tejido epitelial escamoso estratificado y externamente con tejido conectivo fibroso (8,17,28,29) .

Reabsorción radicular externa: La reabsorción dental es un proceso fisiológico o patológico que conlleva una pérdida de cemento o de cemento y dentina (1, 2, 8, 9) .

CAPITULO III

PRESENTACIÓN, ANÁLISIS E INTERPRETACIÓN DE RESULTADOS

3.1. Análisis de Tablas y Gráficos

TABLA N° 1

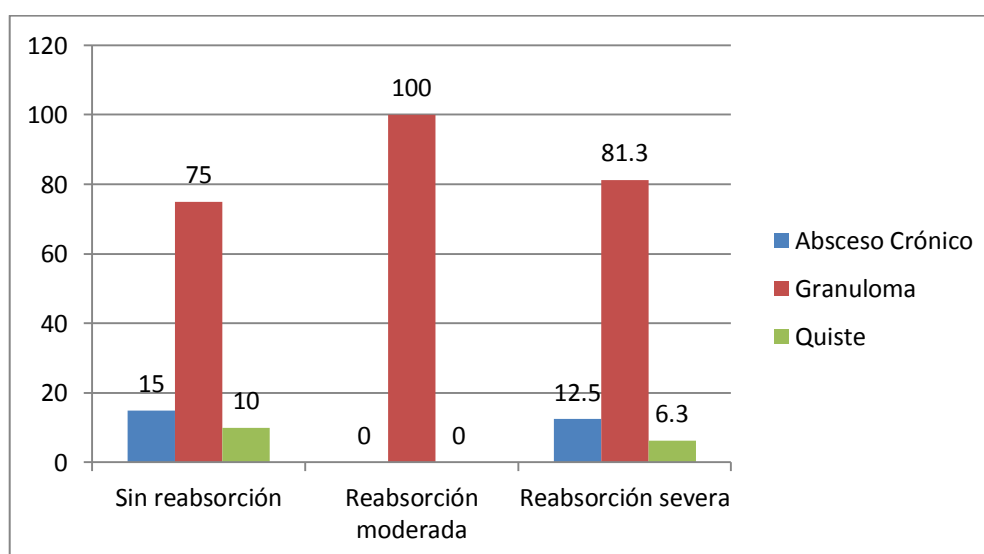
Correlación de las lesiones periapicales crónicas con el grado de reabsorción radicular externa en dientes humanos extraídos del Hospital III EsSalud Juliaca - 2016

		Reabsorción radicular externa					
		Sin reabsorción		Reabsorción moderada		Reabsorción severa	
		N	%	N	%	N	%
Lesión Periapical Crónica	Absceso Crónico	3	15.0	0	0.0	2	12.5
	Granuloma	15	75.0	14	100.0	13	81.3
	Quiste	2	10.0	0	0.0	1	6.3
	Total	20	100	14	100	16	100

Fuente: Matriz de datos

GRÁFICO N° 1

Correlación de las lesiones periapicales crónicas con el grado de reabsorción radicular externa en dientes humanos extraídos del Hospital III EsSalud Juliaca - 2016



Fuente: Matriz de datos

INTERPRETACIÓN Y ANÁLISIS

En la tabla N° 01 y gráfico N° 01, en la población estudiada la frecuencia de granuloma fue de 75%, absceso crónico 15% y quiste 10% sin la presencia de reabsorción radicular, así mismo se presentó reabsorción moderada sólo en granulomas dando un 100%, y en la reabsorción radicular severa se observó granuloma en 81.3%, absceso crónico en 12.5% y quiste en 6.3%. Lo que implica que no existe una relación entre la reabsorción radicular externa y la lesión periapical crónica.

TABLA N° 2

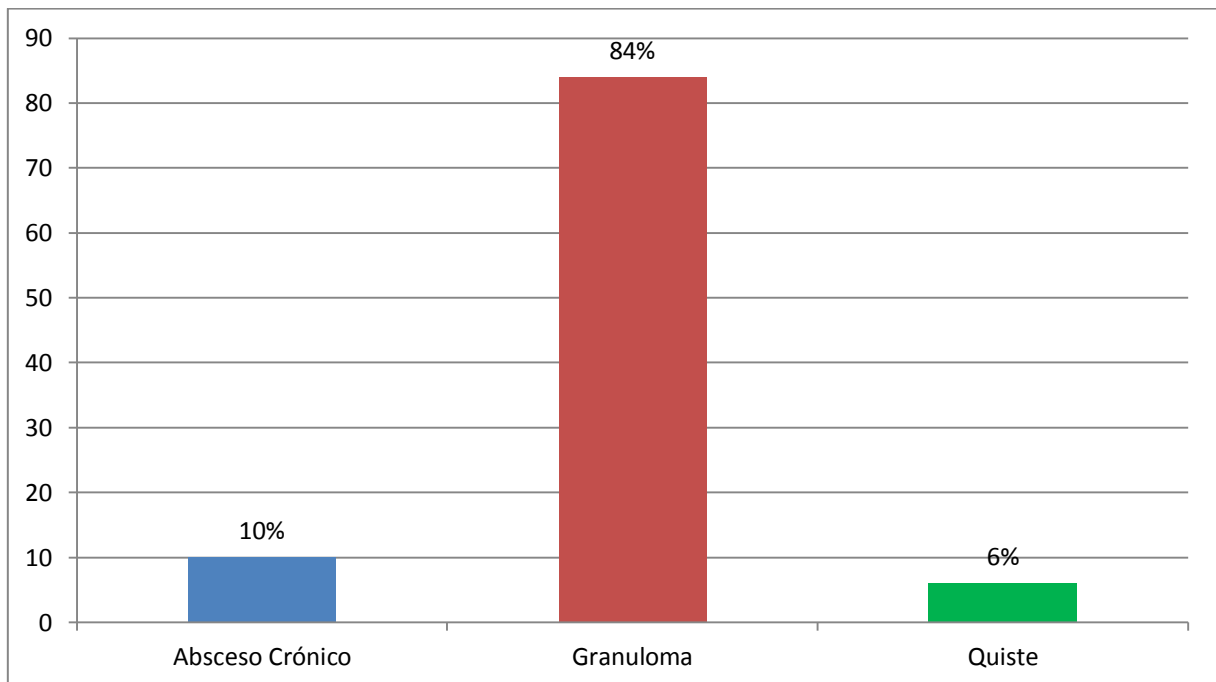
Frecuencia de abscesos crónicos, granulomas y quistes en dientes humanos permanentes post extracción del Hospital III EsSalud Juliaca - 2016

		N	%
Lesión Periapical Crónica	Absceso Crónico	5	10.0
	Granuloma	42	84.0
	Quiste	3	6.0
Total		50	100

Fuente: Matriz de datos

GRÁFICO N° 2

Frecuencia de abscesos crónicos, granulomas y quistes en dientes humanos permanentes post extracción del Hospital III EsSalud Juliaca - 2016



Fuente: Matriz de datos

INTERPRETACIÓN Y ANÁLISIS

De toda la muestra estudiada, se encontró una frecuencia de 10% de abscesos periapicales crónico, un 84% fue la presencia de granulomas y solo un 6% de quistes; lo que indica al igual que la literatura las lesiones periapicales crónicas más frecuentes son los granulomas.

TABLA N° 3

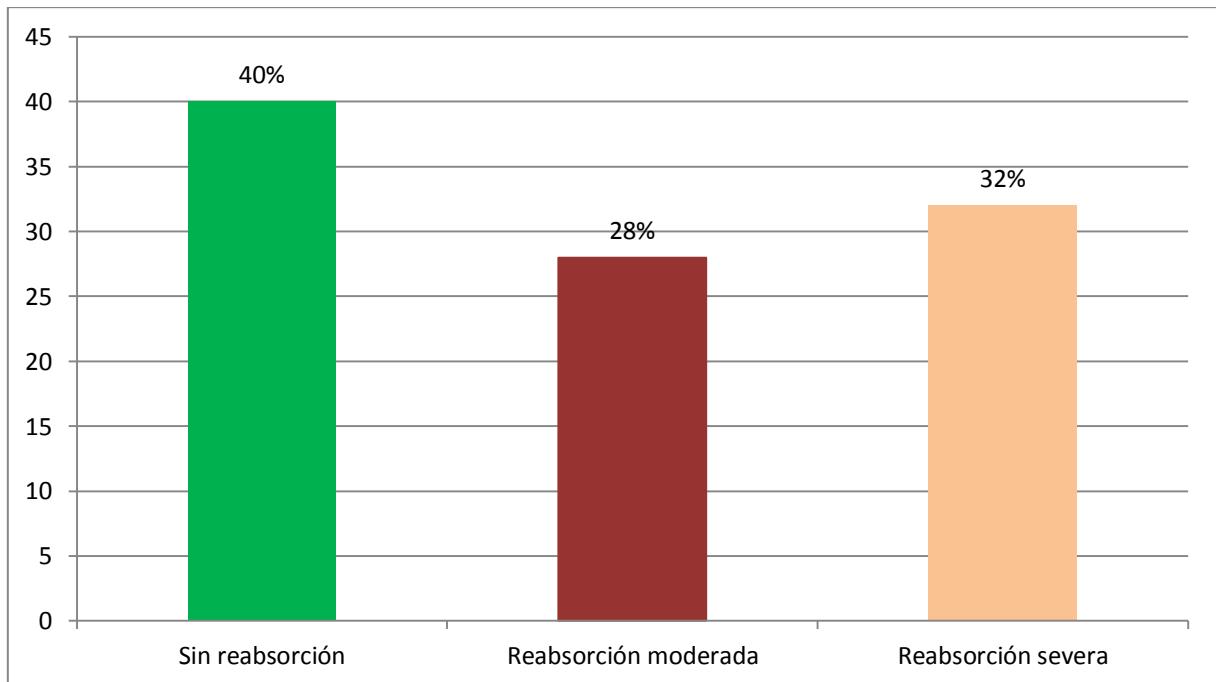
Grado de reabsorciones radiculares apicales externas en dientes humanos permanentes extraídos con lesión periapical crónica del Hospital III EsSalud Juliaca - 2016

		N	%
Reabsorción radicular externa	Sin reabsorción	20	40.0
	Reabsorción moderada	14	28.0
	Reabsorción severa	16	32.0
Total		50	100

Fuente: Matriz de datos

GRÁFICO N° 3

Grado de reabsorciones radiculares apicales externas en dientes humanos permanentes extraídos con lesión periapical crónica del Hospital III EsSalud Juliaca - 2016



Fuente: Matriz de datos

INTERPRETACIÓN Y ANÁLISIS

De las 50 muestras estudiadas, 20 especímenes no presentaron reabsorción radicular externa equivalente a un 40%, sin embargo 14 muestras presentaron una reabsorción moderada representando un 28%, y finalmente 16 piezas dentarias presentaron una reabsorción severa dando un 32%. Lo que indica que frente a una lesión periapical crónica el 60% de las piezas dentarias presentará cierto grado de reabsorción, lo que se debe tener en cuenta durante el tratamiento de conductos.

CONTRASTACIÓN DE HIPÓTESIS

PRUEBA DE LA HIPÓTESIS GENERAL MEDIANTE EL USO DE LA PRUEBA CHI CUADRADO DE PEARSON

Planteamiento de hipótesis estadística:

1. Hipótesis General parte 1

Ho El tipo de lesión periapical crónica no tiene relación con la reabsorción radicular externa en dientes permanentes extraídos en el Hospital III EsSalud Juliaca – 2016.

Hi: El tipo de lesión periapical crónica tiene relación con la reabsorción radicular externa en dientes permanentes extraídos en el Hospital III EsSalud Juliaca – 2016.

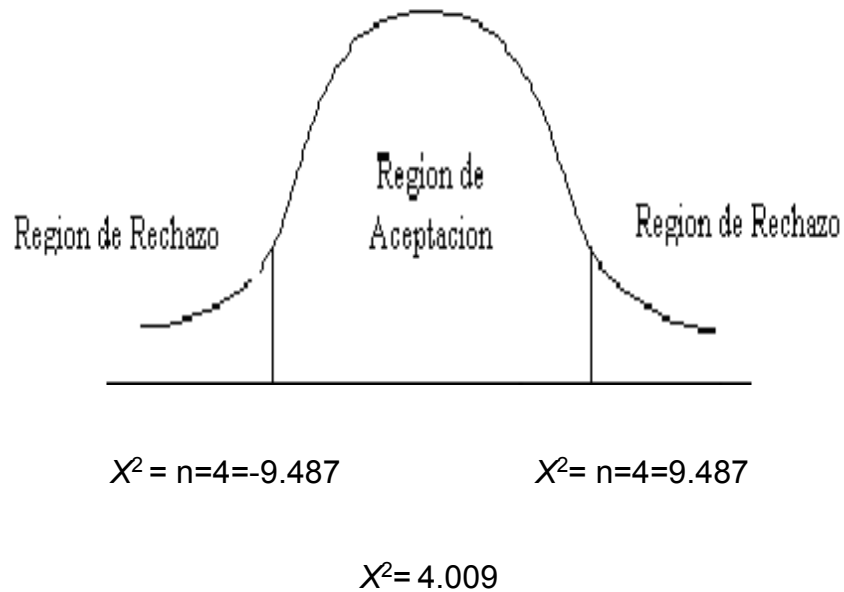
2. Nivel de Significancia:

$$\alpha = 0.05$$

3. Estadística de prueba

$$X_P^2 = n \sum_{i=1}^k \frac{(\hat{p}_i - p_{i0})^2}{p_{i0}}$$

Regla de Decisión.



Como la $\chi^2 = 4.009$, esta cae en la zona de aceptación de la H_0

- 4. Conclusión:** Al determinar el p-valor= 0.4 y un nivel de significancia del 0.05, El tipo de lesión periapical crónica no tiene relación con la reabsorción radicular externa en dientes permanentes extraídos en el Hospital III EsSalud Juliaca – 2016.

3.2. Discusión

- Los resultados en el presente estudio fueron muy similares a los encontrados por Laux M., Abboot P. (Suiza 2000) donde encontró radiográficamente, el 19% de los dientes fueron diagnosticados con reabsorción apical radicular inflamatoria, mientras que histológicamente, el 81% de los dientes revelaron reabsorción apical radicular inflamatoria. Una evaluación radiográfica e histológica correlativa (n = 104) reveló una coincidencia del diagnóstico en el 7% de los especímenes y no coincidencia del diagnóstico en el 76% de las muestras.
- En el presente estudio, donde se aplicó únicamente el método histopatológico, donde de las 50 muestras estudiadas, 20 especímenes no presentaron reabsorción radicular externa equivalente a un 40%, sin embargo 14 muestras presentaron una reabsorción moderada representando un 28%, y finalmente 16 piezas dentarias presentaron una reabsorción severa dando un 32%. Lo que indica que frente a una lesión periapical crónica el 60% de las piezas dentarias presentará cierto grado de reabsorción, lo que se debe tener en cuenta durante el tratamiento de conductos, y como lo indicó Abbott P. el diagnóstico radiográfico de rutina no da un diagnóstico definitivo frente a este tipo de lesiones periapicales.
- La reabsorción apical observado en el presente estudio no fue diferente entre los diversos estados patológicos periapicales, ya que todos ellos exhiben una característica común, es decir, la presencia de inflamación.

Este es un aspecto importante a considerar en la descripción histológica de estas lesiones quísticas y no quísticas, independientemente del grado de absceso. Ambos constituyen un aspecto continuo y variable del mismo fenómeno, la inflamación. La presencia física de una lesión periapical podría promover la reabsorción radicular, además de lisis ósea, ya que deja espacio para su organización y el crecimiento, independientemente de su clasificación histológica.

- Se realizó el estudio de todas las muestras con microscopía óptica en donde se registraron una frecuencia de 10% de abscesos periapicales crónicos, un 84% fue la presencia de granulomas y solo un 6% de quistes; lo que indica al igual que la literatura las lesiones periapicales crónicas más frecuentes son los granulomas.
- Normalmente, el fracaso del tratamiento del conducto radicular está relacionada con la persistencia de la infección en el sistema del conducto radicular. La presencia de reabsorción radicular en dientes con lesiones periapicales es importante para el control de infecciones como estas áreas son nichos para las bacterias. Por otra parte, el límite apical de la instrumentación puede ser modificado en dientes con ápices ampliamente reabsorbidos, ya que la unión cemento-dentina en el estrechamiento puede no estar presente. En tales circunstancias, el sellado del canal puede ser difícil y el llenado excesivo es probable.

3.3. Conclusiones

- Del estudio de 50 muestras con microscopia óptica se registró una frecuencia sin reabsorción radicular externa en 03 abscesos crónicos 15%, en 15 granulomas 75% y en 02 quistes 10%; así mismo se presentó reabsorción moderada sólo en 14 granulomas dando un 100%; finalmente se observó reabsorción radicular severa en 02 abscesos crónicos 12.5%, en 13 granulomas 81.3%, y sólo en 01 quiste 6.3%. Lo que implica que no existe una relación entre el tipo reabsorción radicular externa y la lesión periapical crónica; pero sin embargo frente a una lesión periapical crónica el 60% de las piezas dentarias presentará cierto grado de reabsorción independientemente del tipo de lesión periapical crónica.
- En base a los resultados obtenidos, el tipo de lesión periapical crónica no tiene relación con la reabsorción radicular externa en dientes permanentes extraídos en el Hospital III EsSalud Juliaca – 2016.
- De toda la muestra estudiada, se encontró una frecuencia de 10% de abscesos periapicales crónico, un 84% fue la presencia de granulomas y solo un 6% de quistes; lo que indica al igual que la literatura las lesiones periapicales crónicas más frecuentes son los granulomas.

- De las 50 muestras estudiadas, 20 especímenes no presentaron reabsorción radicular externa (0) equivalente a un 40%, sin embargo 14 muestras presentaron una reabsorción moderada (+) representando un 28%, y finalmente 16 piezas dentarias presentaron una reabsorción severa (++) dando un 32%. Lo que indica que frente a una lesión periapical crónica el 60% de las piezas dentarias presentará cierto grado de reabsorción.

3.4. Recomendaciones

- Dado los resultados, se recomienda a los cirujanos dentistas analizar la evidencia científica donde el examen radiográfico no muestra la verdadera anatomía dentaria radicular en este tipo de lesiones, por lo que se tendrá que modificar la técnica convencional de obturación de conductos frente a una lesión periapical crónica.
- A los cirujanos dentistas, hacer un seguimiento clínico y radiográfico en este tipo de lesiones, ya que la tasa de éxito de tratamiento varía entre 62-86%, disminuyendo esta tasa entre 10-25%, en comparación a dientes sin lesiones periapicales crónicas.
- Realizar más estudios de estudios con microscopía electrónica de barrido (MEB), microscopía electrónica de transmisión (MET) u otros para ampliar el conocimiento de la morfología periapical frente a lesiones periapicales crónicas, así como también la capacidad cementaria de regeneración.

3.4. Fuentes de Información

1. Nunes da Rosa L. Estudio histopatológico de las reabsorciones cemento-dentinarias de la región apical de los dientes humanos extraídos con lesión crónica en el periapice. *Av. Odontoestomatol* 2003; 19-2: 63-73.
2. Vier FV, Figueiredo JAP. Prevalence of different periapical lesions associated with human teeth and their correlation with the presence and extension of apical external root resorption. *Int Endod J* 2002; 35: 710-9.
3. Laux M, Abbott P, Pajarola G, Nair P. Apical inflammatory root resorption: a correlative radiographic and histological assessment. *International Endodontic Journal* 2000, 33, 483-493.
4. Liapatas S, Nakou M, Rontogianni D. Inflammatory infiltrate of chronic periradicular lesions: an immunohistochemical study. *International Endodontic Journal*, 36, 464-671, 2003.
5. De Oliveira J. Interação entre microscopia eletrônica de varredura e microscopia de luz no estudo de reabsorções cementárias do terço apical de dentes humanos com diferentes condições pulpares. *Endod. Clin. Pract. Educ. Res.* v. 1 n. 2 São Paulo Maio 1999.
6. Lomçali G., Sen B., Çankaya H. Scanning electron microscopic observations of apical root surfaces of teeth with apical periodontitis. *Endod. dent. Traumat.*, v.12,n.2,p.70-6, Apr. 1996.
7. Sadler T.W. *Lagman Embriología Médica*. 7° ed. Buenos Aires Argentina: Editorial Médica Panamericana; 1996. p.319-323.
8. Cohen S, Burns R. *Vías de la pulpa*. 7° ed. Madrid España: Editorial Harcourt S.A.; 1999.

9. Stock C, Gulabivala K, Walker R, Goodman J. Atlas en color y texto de endodoncia. 2da. ed. Harcourt Brace Madrid España 1996, 29-31.
10. Stein T., Corcoran J. Anatomy of the root apex and its histologic changes with age. Oral Surg, Oral Med, Oral Pathol. 1990, 69(2): 238-42.
11. Kronfeld R. The biology of cementum. En: Stein, T. Anatomy of the root apex and its histologic changes with age. Oral Surg, Oral Med, Oral Pathol. 1990, 69(2): 238-42.
12. Kuttler Y. Microscopic investigation of root apexes. J Am Dent Assoc, 1955; 50: 544-52.
13. Abbott P. Classification, diagnosis and clinical manifestations of apical periodontitis. Endodontic Topics 2004, 8, 36-54.
14. Simon JHS. Incidence of periapical cysts in relation to the root canal. J. Endod. 1980;6:845-8.
15. Nair PNR. News perspective on radicular cysts: do they heal? Int. Endod. J. 1998;31:155-60.
16. Diccionario Mosby de Medicina y Ciencias de la Salud. Madrid España. Mosby-Doyma libros S.A.;1996.
17. Ricucci D, Bergenholtz G. Histologic features of apical periodontitis in human biopsies. Endodontic Topics 2004, 8, 68-87.
18. Simon JHS. Incidence of periapical cysts in relation to the root canal. J. Endod. 1980: 6: 854-848.
19. Duarte, Edgar S. - Vallejos, Arnaldo R. - Briend, Maria S. - Almiron, Maria S. - Otaño, Rosana A. Identificación de los restos epiteliales de Malassez en granulomas dentarios periapicales, determinantes del diagnóstico evolución de los mismos. Universidad Nacional del Nordeste Cátedra de Anatomía

Patológica Facultad de Odontología, Av. Libertad 5400 C.P. 3400 Corrientes Capital. Argentina.

20. Duarte, Edgar S. - Vallejos, Arnaldo R. - Briend, Maria S. - Almiron, Maria S. - Otaño, Rosana A. Interrelación del proceso inflamatorio con el grado de proliferación epitelial en granulomas dentarios periapicales. Universidad Nacional del Nordeste Cátedra de Anatomía Patológica Facultad de Odontología, Av. Libertad 5400 C.P. 3400 Corrientes Capital. Argentina.
21. Nabeel F. Talic, BDS, MS,^a Carla A. Evans, DDS, DMSc,^b Jon C. Daniel, MS, PhD. Proliferation of epithelial rests of Malassez during experimental tooth movement. *American Journal of Orthodontics and Dentofacial Orthopedics* · June 2003 DOI: 10.1067/mod.2003.S0889540602000185 · Source: PubMed.
22. J. C. Rincon, W. G. Young¹, P. M. Bartold. The Epithelial Cell Rests of Malassez: A Role in Periodontal Regeneration?. *Journal of Periodontal Research* (2006) 41 (4): 245-252.
23. Ken Haku, Takashi Muramatsu, Arisa Hara, Akira Kikuchi, Sadamitsu Hashimoto, Takashi Inoue and Masaki Shimono. Epithelial Cell Rests of Malassez Modulate Cell Proliferation, Differentiation and Apoptosis *via* Gap Junctional Communication under Mechanical Stretching *in vitro*. *Bull Tokyo Dent Coll* (2011) 52(4): 173–182.
24. Malassez ML. Sur l'existence de masses épithéliales dans le ligament alvéolodentaire chez l'homme adulte et á l'état normal. *Comptes Rendus des Séances de la Société de Biologist et de ses Filiales*. 1984; 36: 241-4.
25. Neville B. Oral and maxillofacial pathology. Second edition. Saunders Company. 2002: 116.
26. Seltzer S. Endodontology. Lea Febiger, 1988: 387-433.

27. Lin L. Detection of epidermal growth factor receptor in inflammatory periapical lesions. *Int Endod J* 1996; 29: 179-84.
28. Nair PNR. Apical periodontitis: a dynamic encounter between root canal infection and host response. *Periodontology* 2000, 1997; 13: 121-148.
29. Stern M, Dreizen S, Mackler B. Antibody producing cells in human periapical granulomas and cysts. *J Endodont* 1981; 7: 47.
30. Langeland K, Block RM, Grossman LI. A histopathologic and histobacteriologic study of 35 periapical endodontic surgical specimens. *J Endodont* 1977; 3:8-23.
31. Cabral FC, Soares SP, da Silva JV, Cavalcanti AV, Gómez RS. Immunohistochemical study of apical periodontal. Cysts *Journal of Endodontics* 1998; 24(1): 36-7.
32. Reichart PA, Philipsen HP. *Atlas de Patología Oral*. Ed. Masson. 2000: 215-218.
33. Wayman B. A bacteriological and histological evaluation of 58 periapical lesions. *J Endod* 1992; 18(4): 152-56.
34. Iwu C. The microbiology of periapical granulomas. *Oral Surg* 1990; 69: 502-5.
35. Gao Z et al. Expression of Keratinocyte growth factor in periapical lesions. *J Dent Res* 1996; 75(9): 1658-1663. *Revista Odontológica Mexicana* 2006;10 (1): 36-41 41 edigraphic.com
36. Killer HC, Kay LW, Seward GR. *Benign cystic lesions of the jaws, their diagnosis and treatment*. 3rd ed. Edinburg Churchill Livingstone, 1977.
37. Kramer LRJ. A changing view on oral disease. *Proceedings of the Royal Society Medical*, 1974; 67: 271.

38. Gervásio AM, Silva DAO, Taketomi CJA, Souza CJA, Sung S-SJ, Loyola AM. Levels of GM-CSF, IL-3, and IL-6 in fluid and tissue from human radicular cysts. *J Dent Res* 2002; 81(1): 64-68.
39. Leonardi R, Caltabiano M, Pagano M, Pezzuto V, Loreto C, Palestro G. Detection of vascular endothelial growth factor/vascular permeability factor in periapical lesions. *Journal of Endodontics* 2003; 29(3): 180-3.
40. Oliveira RC, Soares LV. Study of the expression of CD68+ T cells in human granulomas and periapical cysts. *Oral Surg, Oral Med, Oral Pathol, Oral Radiol Endod* 2001; 92: 221-7.
41. Donoff RB, Harper E, Guraninick WC. Collagenolytic activity in keratocyst. *Journal Oral Surgery* 1972; 30: 879.
42. Oliveira RC, Carvalho BA, Soares LV. Comparative immunohistochemical study of the presence of mast cells in apical granulomas and periapical cysts: possible role of mast cells in the course of human periapical lesions. *Oral Surg, Oral Med, Oral Pathol, Oral Radiol Endod* 2004; 97(1): 59-63.
43. Danin J, Lars EL, Lundqvist G, Lars A, Huddinge, Västerås. Tumor necrosis factor-alpha and transforming growth factorbeta in chronic periapical lesions. *Oral Surg, Oral Med, Oral Pathol, Oral Radiol Endod* 2000; 90: 514-17.
44. Takahashi K. Microbiological, pathological, inflammatory, immunological and molecular biological aspects of periradicular disease. *Int Endo J* 1998; 31: 311-25.
45. Carpenter G. Receptors for epidermal growth factor and other polypeptide mitogens. *Annual Review Biochemistry* 1987; 56: 881-914.
46. Marx RE, Stern D. *Oral and Maxillofacial Pathology. A rationale for diagnosis and treatment.* Quintessence 2003: 574.

47. Tyler WL, Matossian K, Randy T, Gallagher TG, White RR, Wong TW. Eosinophil-derived transforming growth factors (TGF- α and TGF- β 1) in human periradicular lesions. *Journal of Endodontics* 1999; 25(9): 619-24.
48. Leonardo R, Caltabiano M, Pezutto V, Loreto C, Palestra G. Detection of vascular endothelial growth/vascular permeability factor in periapical lesion. Cattedra di Ortodonzia, University of Catania Italy, *J Endod* 2003 Mar. 29:180-3.
49. Gotz W, Lossdorfer S, Kruger U, Braumann B, Jeger A. Immunohistochemical localization of insulin-like growth factor-II and its binding protein-6 in human epithelial cell of Malassez. Dental Clinic Department of orthodontics, University of Bonn, Germany *Am J Orthod Dentofacial Orthop.* 2004 Feb; 125:178-184.
50. Philipsen HP, Reichart PA, Ogawa I, Sui Y, Takata T. The inflammatory paradental cyst: a crystal review of 342 cases from literature survey, including 17 new cases from author's files. *Edif el Condor, Guadalmina Alta Spain. J Oral Pathol Med.* 2004 Mar; 33:147-55.
51. Leonardi R, Villari L, Caltabiano M, Traviali S. Heat shock protein 27 expression in the epithelium of periapical lesions. Cattedra di Ortognatodonzia, Policlinico, Citta Universita di Cantania Italy. *J Endod* 2001 Feb; 27:89-92.
52. Kat PS, Sampson WJ, Wilson DF, Wiebkin OW. Distribution of the epithelial rest of Malassez and their relationship to blood vessels of the periodontal ligament during rat tooth development. Orthodontic Unit, Dental School, The University of Adelaide, South Australia, Australia. *Aust Orthod J* 2003 Nov, 19:77-86

53. Talic NF, Evans CA, Daniel JC, Zaki AE. Proliferation of epithelial rest of Malassez During experimental tooth movement. College of Dentistry, Department of Orthodontics, University of Illinois at Chicago 801 S Paulina, Chicago USA. *Am J Orthod Dentofacial Orthop*, 2003 May 123:527-33.
54. Kormanz Y, Bloch W, Behrends S, Schorder h, Addicks K, Baumann MA. NO-cGMP signaling molecules in the rat epithelial rest of Malassez. Department of Operative and Preventive Dentistry and Endodontic. Heinrich-Heine-University, Desseldorf, Germany. *J Oral Sci* 2004 Feb. 112:55-60.
55. Liu F, Abiko Y ; Nishimura M, Kusano K, Shi S, Kaku T. Expression of inflammatory cytokines and beta defensin 1 mRNAs in porcine epithelial rest of Malassez in vitro. Department of Oral Pathology, School of Dentistry, Health Sciences University of Hokkaido. Japan. *Med electronic Microsocs*. 2001 Sep; 34:174-78.
56. Leonardo M. Leal J. Simões Filho A. Endodoncia tratamiento de los conductos radiculares. Buenos Aires Argentina. Editorial Panamericana; 1983. p. 31-80.

ANEXOS

Anexo 01: Matriz de consistencia

PROBLEMA	OBJETIVOS	HIPOTESIS	VARIABLES	DIMENSION	INDICADORES	METODOLOGIA
<p>General</p> <p>¿Existirá reabsorción radicular apical externa en dientes humanos permanentes extraídos con lesión periapical crónica?</p> <p>Específico</p> <p>¿Cuál es el grado de reabsorción radicular apical externa de dientes humanos permanentes extraídos con lesión periapical crónica?</p>	<p>General</p> <p>Determinar histológicamente la presencia de reabsorción radicular apical externa de dientes humanos permanentes extraídos con lesión periapical crónica.</p> <p>Específico</p> <p>Determinar el grado de reabsorción radicular apical externa.</p>	<p>General</p> <p>Dado que las lesiones inflamatorias crónicas producen cambios en la morfología apical, es posible observar reabsorción apical del cemento, de la dentina radicular, de dentina intra conducto o una combinación de éstas.</p> <p>Específica</p> <p>El grado de reabsorción apical externa en dientes con lesión periapical crónica es moderado.</p>	<p>Variable Independiente</p> <p>Lesión Periapical Crónica</p> <p>Variable Dependiente</p> <p>Reabsorción Radicular Externa</p>	<p>Absceso Crónico</p> <p>Granuloma</p> <p>Quiste</p> <p>Sin Reabsorción</p> <p>Reabsorción Moderada</p> <p>Reabsorción Severa</p>	<p>Examen Histopatológico</p> <p>(0)</p> <p>Cemento y dentina apical no se encuentran afectados.</p> <p>(+)</p> <p>Sólo afecta al cemento apical.</p> <p>(++)</p> <p>Afecta tanto al Cemento apical como a dentina.</p>	<p>TIPO:</p> <ul style="list-style-type: none"> - Cuantitativo - Básico <p>NIVEL: Descriptivo DISEÑO: No experimental METODO: Inductivo</p> <p>POBLACIÓN: La población que se tomará en cuenta en el estudio, lo constituyen los 187 piezas dentarias permanentes extraídos quirúrgicamente de sus alveolos con diagnóstico de necrosis pulpar y con signos de lesión periapical crónica unida al ápice del servicio de Odontología del Hospital III EsSalud Juliaca de Febrero a Julio del 2016.</p> <p>MUESTRA: El tamaño de la muestra es de 0 piezas dentarias seleccionados por muestreo no probabilístico por conveniencia, de acuerdo a los criterios de inclusión y exclusión.</p> <p>TÉCNICAS: Medición Observación</p> <p>INSTRUMENTOS: Ficha Histopatológica de recolección de datos.</p>

ANEXO 02: Ficha Histopatológica de Resultados 1

		ESPECÍMEN Nro.																											
		1	2	3	4	5	6	7	8	9	10	11	12	13	14	15	16	17	18	19	20	21	22	23	24	25			
REGIÓN APICAL Y PERIAPICAL	SUPERFICIE APICAL	REGULAR	X					X		X	X		X						X					X		X			
		LESIÓN PERIAPICAL CRÓNICA	ABSCESO CRÓNICO	X			X				X																		
			GRANULOMA		X			X		X		X	X	X	X	X	X	X	X	X	X	X	X	X	X	X	X	X	X
	QUISTE				X			X																					
	REABSORCIÓN RADICULAR EXTERNA	SIN REABSORCIÓN RADICULAR	X					X		X	X		X		X					X					X		X		
		REABSORCIÓN MODERADA					X						X		X		X	X		X		X				X		X	
		REABSORCIÓN SEVERA		X	X	X			X									X				X	X						

Fuente: Ficha validada por expertos.

ANEXO 03: Ficha Histopatológica de Resultados 2

		ESPECÍMEN Nro.																									
		26	27	28	29	30	31	32	33	34	35	36	37	38	39	40	41	42	43	44	45	46	47	48	49	50	
REGIÓN APICAL Y PERIAPICAL	SUPERFICIE APICAL	REGULAR																									
	LESIÓN PERIAPICAL CRÓNICA	ABSCESO CRÓNICO				X																	X				
		GRANULOMA	X	X	X		X	X	X	X	X	X	X	X	X	X	X		X	X	X	X		X	X	X	X
		QUISTE																X									
	REABSORCIÓN RADICULAR EXTERNA	SIN REABSORCIÓN RADICULAR			X		X			X	X		X			X	X	X			X	X	X				
		REABSORCIÓN MODERADA										X		X	X					X					X		
		REABSORCIÓN SEVERA	X	X		X		X	X										X						X	X	X

Fuente: Ficha validada por expertos.

ANEXO 04: Microfotografías

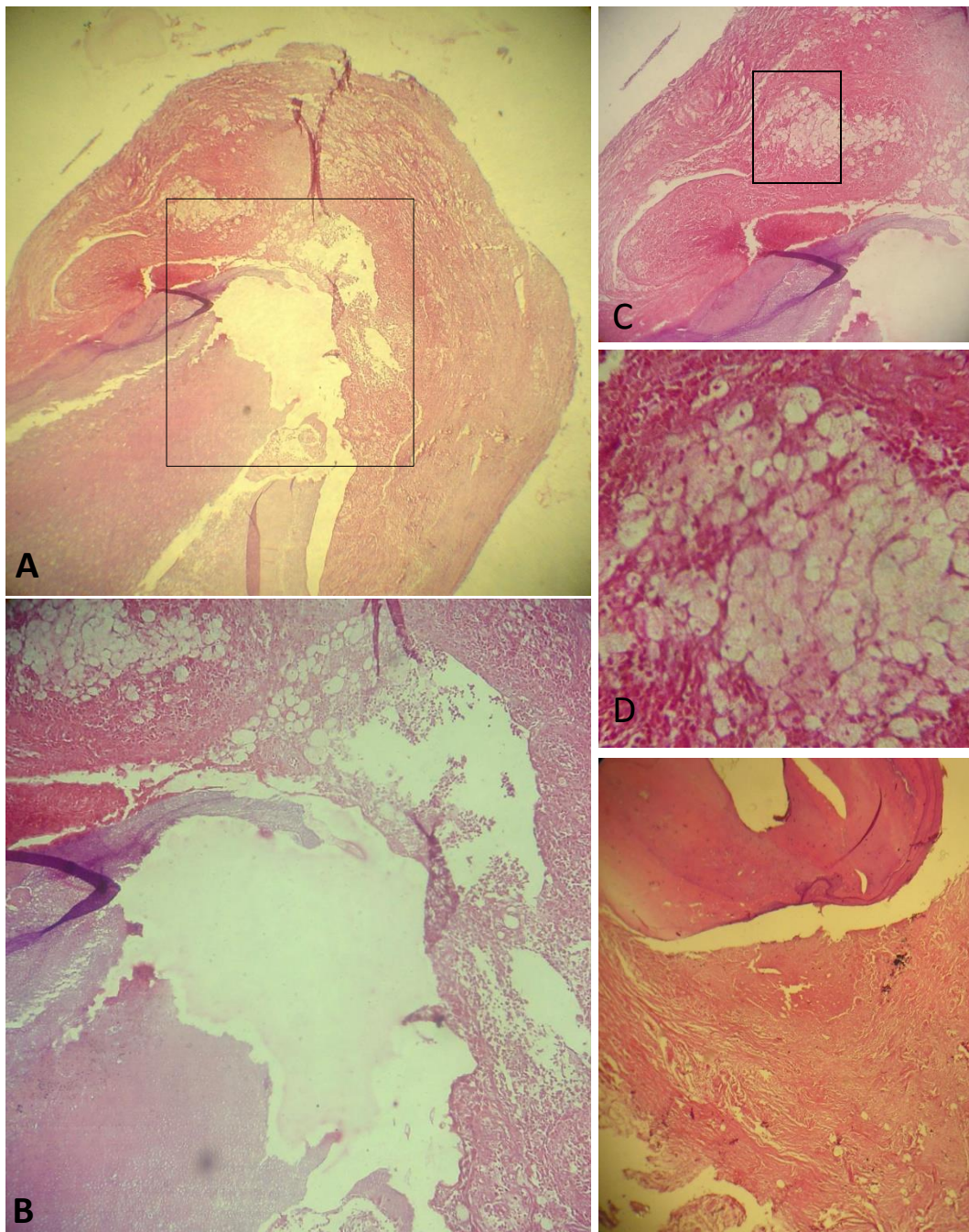


Fig. 01. **A,** Raíz de incisivo lateral superior izquierdo con absceso periapical crónico (Hematoxilina y Eosina, magnificación original X4). **B,** presencia de reabsorción radicular apical severa, magnificación original X25). **C,** absceso periapical crónico, magnificación original X10). **D,** concentración de infiltrado inflamatorio crónico con acumulación de neutrófilos y leucocitos, magnificación original X40). **E,** Reabsorción cementaria de segundo premolar inferior derecho, magnificación original X40).

CONSENTIMIENTO INFORMADO

MUESTRA N°:

PIEZA DENTARIA N°:

DIAGNÓSTICO CLÍNICO:

FECHA:

Yo,paciente del Hospital
III EsSalud Juliaca.

Identificado (a) con DNI.
Habiéndome explicado en lenguaje claro y sencillo sobre la Tesis de investigación titulado **“ESTUDIO HISTOPATOLÓGICO DE LESIONES PERIAPICALES CRÓNICAS Y REABSORCIÓN APICAL EXTERNA EN DIENTES HUMANOS EXTRAIDOS HOSPITAL III ESSALUD JULIACA - 2016”**, que realizará la Bach. LEIDA SALDAÑA CABRERA de la Universidad Alas Peruanas Filial Juliaca; para lo cual es necesario que se me extraiga la pieza (as) dentaria (as), que presenten estas características, ya que son irrestaurables y representan un foco infeccioso en mi cavidad bucal.

Así mismo, se que es mi derecho retirarme de participar en esta investigación, en forma voluntaria y con solo mi manifestación verbal ante el investigador, sin que esto interfiera en la relación odontólogo-paciente futura. En la presente Tesis la investigadora reservará mi identidad. En caso de duda podré preguntar a la Asesora de la tesis CD. Betsy Quispe Quispe o en su defecto a los especialistas presentes en los servicios donde se tome la muestra. Habiendo sido informado de todo lo anteriormente señalado y estando en pleno uso de mis facultades mentales, es que suscribo el presente documento.

Firma del Paciente