



**FACULTAD DE MEDICINA HUMANA Y CIENCIAS DE LA SALUD
ESCUELA PROFESIONAL DE OBSTETRICIA**

**CONCORDANCIA ENTRE LOS RESULTADOS DE LA
INSPECCIÓN VISUAL CON ÁCIDO ACÉTICO Y EL
PAPANICOLAOU EN LA DETECCIÓN DE ALTERACIONES DE
CUELLO UTERINO EN MUJERES EN EDAD FERTIL ATENDIDAS
EN EL C.M.I. MANUEL BARRETO EN EL AÑO 2016**

**PARA OPTAR EL TÍTULO PROFESIONAL DE LICENCIADA EN
OBSTETRICIA**

PRESENTADO POR: SIERRA QUISPE, FIORELLA MARGOT

ASESOR: Dra ZEVALLOS YPANAQUÉ, GUEDELIA

**LIMA, PERÚ
MAYO, 2018**

Dedico a Dios porque ha estado conmigo en cada paso que doy, cuidándome y dándome fortaleza para continuar. A mis Padres, por su apoyo y confianza. A mi familia y seres queridos por confiar

Agradezco a: Dios por haberme acompañado durante mis estudios, dándome inteligencia y salud. Así mismo, por bendecirme, para llegar hasta donde he llegado, porque hiciste realidad este sueño anhelado y ser una buena profesional. A mis padres, Florencio y Lucila y a mis hermanas Geraldine y Anai, por haberme ayudado, orientado y aconsejado en aquellos momentos de mi formación profesional. Y a todas aquellas personas que con su ayuda han colaborado en la realización del presente trabajo.

RESUMEN

El presente estudio fue planteado con el **objetivo**: Determinar la concordancia entre los resultados de la inspección visual con ácido acético y Papanicolaou en la detección de alteraciones de cuello uterino en mujeres en edad fértil.

Material y métodos: Estudio descriptivo, retrospectivo de corte transversal; de tipo no experimental en que se revisaron los libros de registros e historias clínicas de las mujeres en edad fértil que se realizaron un tamizaje de inspección visual con ácido acético y Papanicolaou atendidas en el C.M.I.

Manuel Barreto en el año 2016. **Resultados**: En nuestro estudio se identificó los casos de las pruebas de tamizaje de inspección visual con ácido acético (IVAA) y Papanicolaou (Pap), observándose que de las 215 mujeres en edad fértil que se realizaron un tamizaje de IVAA, el 2.33% (5) tienen resultado positivo y el 97.67% (210) resultado negativo. Asimismo, que el 4.19% (9) de las mujeres en edad fértil que se realizaron un tamizaje de Pap tienen resultado positivo y el 95.81%(206) resultado negativo. Con respecto a la concordancia entre los resultados de inspección visual con ácido acético y Papanicolaou de la investigación el resultado fue concordancia moderada obteniendo como resultados: 204 casos de IVAA y Pap negativos y 3 casos de IVAA y Pap positivos. También se pudo identificar que la media de edad es de 38.6 años. La edad mínima es de 30 años y la máxima de 49 años de edad. En lo que se refiere a la edad de inicio de relaciones sexuales de las mujeres en edad fértil estudiadas, la media es de 18.4 años; siendo la edad mínima de 14 y la máxima de 30 años. El 73.49 % tuvieron su primera relación sexual entre los 14-19 años de edad y el 5.12% que tuvieron entre 26-30 años de edad.

Conclusiones: La concordancia entre los resultados de la inspección visual con ácido acético y el Papanicolaou en la detección de alteraciones de cuello uterino en mujeres en edad fértil atendidas en el C.M.I. Manuel Barreto en el año 2016 es moderada (valores para concordancia moderada 0.40 a 0.75).

Palabras clave: Papanicolaou, inspección visual con ácido acético.

ABSTRACT

The present study was aimed at: To determine the concordance between the results of visual inspection with acetic acid and Papanicolaou in the detection of cervical alterations in women of childbearing age. **Material and methods:** Retrospective cross-sectional descriptive study; of a non-experimental type in which the registers and clinical histories of women of childbearing age were reviewed and a visual inspection screening with acetic acid and Papanicolaou was performed at the C.M.I. Manuel Barreto in the year 2016. **Results:** In our study we identified the cases of the visual inspection screening tests with acetic acid (VIA) and Papanicolaou (Pap), noting that of the 215 women of childbearing age who underwent VIA screening, 2.33% (5) have a positive result and 97.67% (210) have a negative result. Likewise, that 4.19% (9) of women of childbearing age who underwent Pap screening had a positive result and 95.81% (206) had a negative result. With respect to the agreement between the results of visual inspection with acetic acid and Papanicolaou of our research, the result was moderate agreement obtaining as results: 204 cases of VIA and negative Pap and 3 cases of VIA and Pap positive. It was also possible to identify that the mean age is 38.6 years with a standard deviation of 5.52 years. The minimum age is 30 years and the maximum is 49 years old. With regard to the age of initiation of sexual intercourse of women of childbearing age studied, the average is 18.4 years; 18.4 years; being the minimum age of 14 and the maximum age of 30 years. 73.49% had their first sexual relationship between 14-19 years of age, 21.4% had between 20-25 years of age and 5.12% had between 26-30 years of age. **The conclusions reached are:** The agreement between the results of the visual inspection with acetic acid and the Papanicolaou in the detection of cervical alterations in women of childbearing age attended in the C.M.I. Manuel Barreto in 2016 is moderate; however, we must consider that the value of 0.41 of the Kappa index is close to the lower value (values for moderate agreement 0.40 to 0.75).

Keywords: Papanicolaou, visual inspection with acetic acid

ÍNDICE

CARATULA	<i>i</i>
DEDICATORIA	<i>ii</i>
AGRADECIMIENTO	<i>iii</i>
RESUMEN	<i>iv</i>
ABSTRACT	<i>v</i>
INTRODUCCIÓN	1
CAPITULO I PLANTEAMIENTO METODOLÓGICO	
1.1 DESCRIPCIÓN DE LA REALIDAD PROBLEMÁTICA	3
1.2 DELIMITACIÓN DE LA INVESTIGACIÓN.....	7
1.3 FORMULACIÓN DEL PROBLEMA.....	7
1.3.1 Problema.....	7
1.4 OBJETIVOS DE LA INVESTIGACIÓN.....	8
1.4.1 Objetivo.....	8
1.5 HIPOTESIS DE LA INVESTIGACION.....	8
1.5.1 Hipótesis.....	8
1.5.3 Identificación y Clasificación de Variables e Indicadores.....	8
1.6 DISEÑO DE LA INVESTIGACIÓN.....	9
1.6.1 Tipo de investigación.....	10
1.6.2 Nivel de la investigación.....	10
1.6.3 Método.....	10
1.7 POBLACIÓN Y MUESTRA.....	10
1.7.1 Población.....	10
1.7.2 Muestra.....	10
1.8 TÉCNICAS E INSTRUMENTOS.....	11
1.8.1 Técnicas.....	11
1.8.2 Instrumentos.....	11
1.3.3 Procedimiento.....	13
1.3.3.1 Técnicas de procesamiento de datos.....	13

1.3.3.2 Técnicas estadísticas utilizadas en el análisis de la Información.....	13
1.3.3.3 Aspectos éticos contemplados.....	14
1.9 JUSTIFICACIÓN.....	14

CAPITULO II MARCO TEORICO

2.1 FUNDAMENTOS TEÓRICOS DE LA INVESTIGACIÓN.....	15
2.1.1 Antecedentes.....	15
2.1.2 Bases teóricas.....	22
2.1.3 Definición de términos.....	35

CAPITULO III. PRESENTACIÓN, INTERPRETACIÓN ANÁLISIS Y DISCUSION DE RESULTADOS

3.1 PRESENTACIÓN DE RESULTADOS.....	36
3.2 CONTRASTACIÓN DE HIPÓTESIS.....	43
3.3 INTERPRETACIÓN, ANÁLISIS Y DISCUSIÓN DE RESULTADOS....	43

CAPITULO IV. CONCLUSIONES Y RECOMENDACIONES

4.1 CONCLUSIONES.....	47
4.2 RECOMENDACIONES.....	47

FUENTES DE INFORMACION

ANEXOS

Matriz de consistencia

Instrumentos de recolección de datos

Juicio de expertos

Autorización Institucional donde se ha realizado el estudio

INTRODUCCION

El cáncer cérvico uterino constituye un importante problema de salud pública en todo el mundo. Es el segundo cáncer más frecuente, tanto en incidencia como en mortalidad, en mujeres de todas las edades de América Latina y el Caribe. A pesar que se utiliza la prueba de tamizaje más de 30 años, no se ha logrado notablemente una reducción en la incidencia y la mortalidad comparable a los países desarrollados.

En el año 2012 según la organización mundial de la salud, al menos 4636 mujeres se diagnostican con cáncer de cuello uterino cada año; siendo el cáncer de cuello uterino el cáncer más frecuente en las mujeres del Perú. Además 1715 mujeres mueren por este cáncer cada año por lo tardío del diagnóstico en el país.

El tamizaje de cáncer de cérvix seguido del tratamiento de las lesiones precancerosas identificadas, constituye una estrategia costo efectiva de prevención y reducir la morbimortalidad por cáncer. Para el cáncer de cérvix hay varias pruebas para cribado como son el Papanicolaou (PAP), la inspección visual con ácido acético (IVAA) y las pruebas de detección de ADN para VPH cada una con su respectiva efectividad para detectar casos precoces de cáncer.

La efectividad de la inspección visual con ácido acético (IVAA) como prueba de tamizaje ha sido motivo de estudio por los profesionales Obstetras y Gineco-obstetras, ya que constituye una prueba barata y accesible, pero no ha conseguido relegar a la prueba de Papanicolaou como primera opción; es en nuestros tiempos un método de diagnóstico ginecológico alternativo al examen de Papanicolaou.

Por ello, que a partir de este estudio se pretende determinar la concordancia entre los resultados de la Inspección visual con ácido acético y el Papanicolaou en las pacientes atendidas en el C.M.I Manuel Barreto por ser estas la pruebas

diagnósticas más utilizadas en los diferentes establecimientos de salud de primer nivel de atención a nivel nacional; estableciendo una detección temprana y oportuna evitando tratamientos excesivos o poco agresivos mejorando la calidad de vida y a su vez fortalecer los conocimientos sobre el abordaje en el diagnóstico de lesiones del cuello uterino y cáncer de cérvix, para generar elementos de futura investigación.

CAPITULO I

PLANEAMIENTO METODOLÓGICO

1.1 DESCRIPCIÓN DE LA REALIDAD PROBLEMÁTICA

A nivel mundial el cáncer de cuello uterino es el segundo tipo de cáncer más frecuente en mujeres según la organización mundial de la salud (OMS), calcula que todos los años más de 270000 mujeres mueren por origen del cáncer de cuello uterino, 85% de ellas en países en desarrollo.¹

En América Latina y el Caribe (ALC), en el año 2012 se aprecia que 83000 mujeres de todas las edades son diagnosticadas de cáncer de cuello uterino cada año, reconociendo casi 36000 muertes como resultado de esta enfermedad, siendo este el 80% de las mujeres.² Los índices de incidencias y mortalidad conformadas por edad más elevadas se registran en Guyana, Bolivia, Nicaragua, Honduras y El Salvador; y las más bajas en Canadá y Estados Unidos. Por consiguiente, los

índices de mortalidad son tres veces más elevadas en América Latina y el Caribe que en Norteamérica.³

En el Perú cada cinco horas muere una mujer por cáncer de cuello uterino, siendo este el más notificado de los cánceres en las mujeres 24.1% y en la población general 14.9% de cánceres. Es la más frecuente en Loreto 29.4%, Ucayali 28.6%, Madre de Dios 28.5% y Moquegua 28.4%. Las regiones con índices limitados de mortalidad por cáncer de cuello uterino por 100.000 habitantes más elevada son: Loreto 18%, Huánuco 12.8%, Ucayali 10.3% con valores que duplican y cuadriplican a Lima 4.2%.⁴

En Lima metropolitana según las mujeres asentadas durante el ciclo 2010- 2012 el cáncer de cuello uterino fue el más frecuente. Se reconoció 3162 casos nuevos un índice de repercusión de 21.1 casos por 100.000 mujeres.⁵ Adicionalmente se registró 1.201 muertes por cáncer de cuello uterino con un índice de mortalidad de 8.0 x 100.00 mujeres.⁵

Las intervenciones señaladas a la detección para disminuir la morbimortalidad por cáncer de cuello uterino en el ámbito de la prevención secundaria que se han venido destinando para descartar son las pruebas para citología cervical o también conocida como Papanicolaou (Pap), la inspección visual con ácido acético (IVAA) y las pruebas de ADN para VPH con su respectiva efectividad.⁶

La prueba de Papanicolaou (Pap) se ha ido empleando en todo el mundo, desde su inclusión hace más de cincuenta años para descartar lesiones precancerosas, para su tratamiento y seguimiento; aportando a una reducción de la incidencia de cáncer de cuello uterino en un 70%-80% en los países desarrollados a partir de 1960.⁷

Sin embargo, una sola detección de Papanicolaou resulta un índice elevado de falsos negativo, es decir falta de sensibilidad y no puede

detectar lesiones precancerosas, por lo que surge necesario repetir la prueba. Los esmeros para restablecer la seguridad de la prueba de Papanicolaou (Pap) en los últimos diez años comprende el incremento de la citología en base líquida consiguiendo importante utilidad, más económico, precisa y con resultados inmediatos.⁷

La inspección visual con ácido acético (IVAA) es una elección o puede usarse con la detección a través de la prueba de Papanicolaou. La efectividad de la inspección visual con ácido acético (IVAA) es relativa, pero ofrece una serie de ventajas como prueba de detección de cáncer de cuello uterino, siendo simple, fácil de aprender y de resultado inmediato, de manera que hace posible prometer o programar el tratamiento a seguir ante una lesión precancerosa durante la misma visita.⁷ De manera que la inspección visual con ácido acético (IVAA) sea una elección potencialmente ideal como clave de primera línea para la prevención de cuello uterino en países con bajos recursos como lo es el Perú.⁸

De acuerdo con los reportes del International Agency for Research on Cancer, el índice considerado de repercusión de cáncer de cuello uterino en el Perú es de 31.3 por 100.000, la prevalencia por edad es de 34.5 por 100.000 y el índice estimado de mortalidad es de 24.6 por 100.000 en el año 2012.⁹

El director ejecutivo del departamento de promoción de la salud, prevención y control nacional de cáncer de la institución Nacional de Enfermedades Neoplásicas (INEN), Dr. Jorge Rubinos del Pozo explico que cuatro mujeres mueren al día víctimas del cáncer de cuello uterino, una de las neoplasias malignas con mayor porcentaje.¹⁰ De las mujeres de 30-59 años de edad el 59.9% se realizó un descarte de cáncer de cuello uterino, según lima- metropolitana 70%. Resto de la costa 52.3%, sierra 55.7% y selva 50.2%, en el año 2016.¹¹

Actualmente el Ministerio de Salud (MINSA) publico la guía de práctica clínica para la prevención y manejo adecuado de cáncer de cuello

uterino con el fin de contribuir a mejorar la calidad de vida de las personas mediante la prevención y el manejo adecuado del cáncer de cuello uterino.¹²

Los programas con citología cervical o Papanicolaou (Pap) en los países sub desarrollados no están logrando disminuir las tasas de incidencia y mortalidad por cáncer de cérvix. Por ello es necesario tener otras opciones de tamizaje para mejorar la detección y tratamiento precoz de las lesiones intraepiteliales de alto grado, con el fin de disminuir las tasas de mortalidad, procurando el menor gasto y tiempo.¹³

La citología cervical (Pap) y la inspección visual con ácido acético (IVAA) han demostrado ser métodos costo-efectivos que diagnostican de forma temprana y oportuna la prevalencia y extensión de células anormales reduciendo la morbimortalidad por cáncer de cuello uterino.⁷ Sin embargo, como se puede apreciar en muchos estudios el Papanicolaou (Pap) ha resultado ser el más utilizado como tamizaje de primera línea para el control de cáncer de cuello uterino obteniendo buenos resultados en la reducción de esta enfermedad en los países desarrollados, viéndose a su vez grandes dificultades en los resultados de la prueba que han surgido cuando se ha intentado trasladar esta estrategia en países de bajos recursos.⁸

Tomando en cuenta la población vulnerable que este problema presenta, que a nivel nacional son muy pocos los estudios relacionados a este tema y las pruebas diagnósticas de prevención secundaria más utilizadas en los establecimientos de salud de primer nivel de atención se consideró necesario y oportuno indagar sobre dicha problemática y determinar la concordancia entre los resultados al tomar el Papanicolaou (Pap) y la inspección visual con ácido acético (IVAA). La cual pretende sirva de información actualizada al personal profesional de la salud y a la población para adoptar la mejor estrategia, actuar y contribuir a la reducción de la morbimortalidad por cáncer de cuello uterino lo cual

solamente se lograra incrementando la cobertura de la toma de muestras de Papanicolaou (Pap) y la inspección visual con ácido acético (IVAA), ello justifico la realización del presente trabajo.

1.2 DELIMITACION DE LA INVESTIGACIÓN

1.2.1 Delimitación temporal:

Este estudio de investigación se realizó en el año 2017, teniendo en cuenta libros de registro e historias clínicas del 2016.

1.2.2 Delimitación geográfica:

Este trabajo de investigación se realizó en el C.M.I. Manuel Barreto, Disa: Lima-Sur perteneciente a la Red: San Juan de Miraflores – Villa María del Triunfo; Microred: Manuel Barreto. Institución de primer nivel de atención (I-4); está ubicado en el Jr. Manuel Barreto S/N Zona K-Ciudad de Dios; distrito de San Juan de Miraflores; departamento de Lima.

1.2.3 Delimitación social:

Este trabajo de investigación se llevó a cabo en las mujeres en edad fértil que se realizaron inspección visual con ácido acético (IVAA) y Papanicolaou (Pap) para la detección de alteraciones de cuello uterino, atendidas en el C.M.I. Manuel Barreto.

1.3 FORMULACIÓN DEL PROBLEMA.

1.3.1 Problema

¿Existe concordancia entre los resultados de la inspección visual con ácido acético y el Papanicolaou en la detección de alteraciones de cuello

uterino en mujeres en edad fértil atendidas en el C.M.I. Manuel Barreto en el año 2016?

1.4 OBJETIVOS DE LA INVESTIGACIÓN

1.4.1 Objetivo

Determinar la concordancia entre los resultados de la inspección visual con ácido acético y Papanicolaou en la detección de alteraciones de cuello uterino en mujeres en edad fértil atendidas en el C.M.I. Manuel Barreto en el año 2016.

1.5 HIÓTESIS DE INVESTIGACIÓN

1.5.1 Hipótesis

H1: Existe concordancia entre los resultados de la inspección visual con ácido acético y Papanicolaou en la detección de alteraciones de cuello uterino en mujeres en edad fértil atendidas en el C.M.I. Manuel Barreto en el año 2016.

Ho: No existe concordancia entre los resultados de la inspección visual con ácido acético y Papanicolaou en la detección de alteraciones de cuello uterino en mujeres en edad fértil atendidas en el C.M.I. Manuel Barreto en el año 2016.

1.5.2 Identificación y Clasificación de Variables e Indicadores

V1 Inspección visual con ácido acético (IVAA)

V2 Papanicolaou (Pap)

VARIABLE	ASPECTOS O DIMENSIONES	INDICADORES
V.1 Papanicolaou	Negativo	Negativo
	Positivo	ASCUS - ASCH
		LIEBG
		LIEAG
		Cáncer escamoso invasor del cuello uterino
V.2 Inspección visual con ácido acético	Negativo	Ausencia de imagen acetoblanco
	Positivo	Presencia de imagen acetoblanco.

1.6 DISEÑO DE LA INVESTIGACIÓN

1.6.1 Tipo de la investigación

El presente estudio según su finalidad es de tipo descriptivo, porque no tiene relación causa-efecto, ¹⁴ según su secuencia en el tiempo

transversal porque los datos representan un solo momento en el tiempo,¹⁴ según su cronología de los hechos es retrospectivo porque este estudio inicio posterior a los hechos estudiados¹⁴ y no experimental que se caracteriza porque no hay manipulación de variable, solo se observan los cambios que ocurren.¹⁵

1.6.2 Nivel de Investigación

El nivel de investigación al que pertenece este estudio es descriptivo de concordancia porque busca evaluar si un aparato de medida o un cuestionario son fiables y concuerdan en la medición de sus variables.¹⁵

1.6.3 Método

El método empleado en este estudio es cuantitativo; dado que analiza diversos elementos que pueden ser medidos y cuantificados y sus resultados pueden ser extrapolables a toda la población, con un determinado nivel de error y nivel de confianza.¹⁴

1.7 POBLACIÓN Y MUESTRA DE LA INVESTIGACIÓN

1.7.1 Población

La población de estudio estuvo compuesta por 215 mujeres en edad fértil que asisten a practicarse un despistaje (IVAA y Pap) de cáncer de cuello uterino, registrada en los libros de registro e historias clínicas en el 2016 del C.M.I. Manuel Barreto.

1.7.2 Muestra

La muestra de estudio estuvo compuesta por el 100% de la Población que consta de 215 mujeres en edad fértil entre las edades de 30 – 49 años que asisten a practicarse un despistaje (IVAA y Pap) de cáncer de cuello uterino, registrada en los libros de registro e historias clínicas del C.M.I. Manuel Barreto en el año 2016.

1.8 TÉCNICAS E INSTRUMENTACIÓN DE LA RECOLECCIÓN DE DATOS

1.8.1 Técnicas

Se solicitó permiso formal al C.M.I. Manuel Barreto a través de una carta de la Dirección de la escuela, para la revisión documental de las historias clínicas y libros de registro. Los datos obtenidos fueron sometidos a control de calidad para ser ingresados a una base de datos Excel, para obtener resultados en tablas y figuras.

1.8.2 Instrumentos

Para la realización de la presente investigación se elaboró una ficha de recolección de datos la misma que tiene la siguiente estructura:

- **Primera parte:** datos de identificación del paciente.
- **Segunda parte:** datos ginecológicos.
- **Tercera parte:** resultados de los tamizajes de IVAA y Pap.

El instrumento fue elaborado por la autora de acuerdo a los requerimientos del proyecto el cual fue sometido a validez de contenido mediante el juicio de expertos; fue validado por tres expertos en el tema y se obtuvo una validez de **1,0 = Validez perfecta.**

Juicio de expertos:

Crterios	Juicio 1	Juicio 2	Juicio 3
1	1	1	1
2	1	1	1

3	1	1	1
4	1	1	1
5	1	1	1
6	1	1	1
7	1	1	1
Total	7	7	7

Procesamiento:

b: grado de concordancia

Ta: N° total “de acuerdo” de jueces

Td: N° total “de desacuerdos” de jueces

Prueba de concordancia entre los jueces

$$b = \frac{T_a}{T_a + T_d}$$

$$b = \frac{21}{21} = 1,0$$

Según Herrera:

0,53 a menos	Validez baja
0,54 a 0,59	Valida baja
0,60 a 0,65	Valida
0,66 a 0,71	Muy valida
0,72 a 0,99	Excelente validez
1,0	Validez perfecta

1.8.3 Procedimientos

1.8.3.1 Técnicas de procesamiento de datos

Para el procesamiento de los datos obtenidos se creó una base de datos en Microsoft Office Excel una vez procesados los datos en el programa SPSS se elaboraron tablas estadísticas y gráficos lo que permitió el análisis respectivo.

1.8.3.2 Técnicas estadísticas utilizadas en el análisis de la información

Para el análisis de concordancia de variables categóricas se utilizó el estadístico Kappa ponderados con pesos cuadráticos. Se determinó los intervalos de confianza y se consideró significativo $p \leq 0.05$. Los valores de referencia son los propuestos por Landis y Koch.¹⁶

1.8.3.3 Aspectos éticos contemplados

El presente estudio no implica ningún riesgo, puesto que se respetó la parte ética de la investigación solicitando el permiso correspondiente para acceder a las fuentes de datos (libro de registros e historias clínicas), manejando la información de forma privada, confidencial y exclusiva del investigador, el cual es el responsable de salvaguardar en todo momento el anonimato de los pacientes. Con la finalidad de preservar la integridad y los derechos fundamentales sujetas a investigación, de acuerdo a los lineamientos de las buenas prácticas clínicas y de ética de investigación biomédica.

1.9 JUSTIFICACIÓN E IMPORTANCIA DE LA INVESTIGACIÓN

A pesar que existe en nuestro país programas establecidos de detección y tratamiento de los casos de lesiones en estadios iniciales o precursoras de cáncer, existe un sin número de pacientes aquejadas por esta patología, es por ello que a partir de este estudio se pretende determinar la concordancia entre los resultados de la inspección visual con ácido acético y el Papanicolaou en las pacientes atendidas en el C.M.I Manuel Barreto por ser estas la pruebas diagnósticas más utilizadas en los diferentes establecimientos de salud de primer nivel de atención a nivel nacional; estableciendo una detección temprana y oportuna evitando tratamientos excesivos o poco agresivos mejorando la calidad de vida y a su vez fortalecer los conocimientos sobre el abordaje en el diagnóstico de lesiones del cuello uterino y cáncer de cérvix, para generar elementos de futura investigación.

CAPITULO II

MARCO TEORICO

2.1 FUNDAMENTOS TEORICOS DE LA INVESTIGACION

2.1.1 ANTECEDENTES NACIONALES

Abanto Millones, Jessica y Vega Gonzales, Emilio en su trabajo realizado en el Cuídate Consultorios Especializados – La Victoria; desde enero hasta diciembre del 2015, con el **objetivo**: Comparar la validez diagnóstica de la inspección visual con ácido acético (IVAA), la citología cervical (Papanicolaou) y la asociación de ambas, en la detección de lesiones intraepiteliales de alto grado (LIEAG) de cuello uterino. **Materiales y métodos**: Nivel descriptivo, tipo cuantitativo, **método** descriptivo comparativo de corte transversal, de **diseño** retrospectivo. La población estuvo conformada por 278 mujeres de 18 a 60 años con diagnóstico de sospecha de lesión cancerosa que según su historia clínica presentaron resultados de biopsias, inspección visual con ácido acético y Papanicolaou, atendidas en Cuídate Consultorios Especializados – La Victoria; desde enero hasta diciembre del 2015. Se utilizó la **técnica** recolección de datos se elaboró una ficha clínica que comprendía además de los datos de identificación de la paciente, los resultados de exámenes de citología, IVAA y biopsia. Los datos fueron tabulados en el programa SPSS versión 22, y se analizaron mediante

tablas de contingencia para el cálculo de las pruebas diagnósticas. Obteniendo como **resultados** que: La prueba de Papanicolaou presentó una sensibilidad de 60,9%, una especificidad de 73,8%, un valor predictivo positivo de 68,1% y un valor predictivo negativo de 67,3%; mientras que el IVAA alcanzó una sensibilidad de 71,4%, una especificidad de 34,5%, un valor predictivo positivo de 50,0% y un valor predictivo negativo de 56,8%. El uso de ambas pruebas, considerando como positivo la presencia simultánea de Pap e IVAA positivos (IVAA + Pap), disminuyó la sensibilidad a 42,9%, incrementó la especificidad hasta 82,8%, incrementó el valor predictivo positivo hasta 69,5% y presentó un valor predictivo negativo de 61,2%. **Conclusiones:** El Papanicolaou constituye todavía una mejor prueba para la detección de las lesiones de alto grado. El uso simultáneo de ambas pruebas no supera, en líneas generales, el valor diagnóstico del Papanicolaou.¹³

Rosado Flores, Manuel Jesús en su trabajo realizado en el Centro Médico Oncomujer en el año 2013 – 2014, con el **objetivo:** Determinar cuál es la relación entre la detección de lesiones neoplásicas del cuello uterino por las pruebas de despistaje de Papanicolaou (PAP) e Inspección Visual con Ácido Acético (IVAA) y los diagnósticos anatomopatológicos de Biopsia en las pacientes del centro médico Oncomujer atendidas para despistaje en los años 2013 y 2014. **Materiales y métodos:** Nivel descriptivo, tipo cuantitativo, **método** de corte transversal, de **diseño** observacional, retrospectivo. La población estuvo conformada por todas las pacientes femeninas, atendidas para despistaje de cáncer de Cuello uterino con IVAA y PAP, en el Centro Médico Oncomujer. Se utilizó la **técnica** de recolección y como instrumento una ficha de recolección de información. Obteniendo como **resultados** que: Durante los años 2013 y 2014 en el centro médico Oncomujer se evaluaron con PAP e IVAA a 1108 pacientes con una edad media de 41.66 años y rango entre 20 y 60 años, el 81.8% fueron de la costa, 10.1 % de la sierra y 8.1% de la selva; el 57% fueron casadas o convivientes y la paridad media fue de 2.31 con un rango

entre 0 y 5 hijos. De estas pacientes 323 presentaron una o ambas pruebas positivas, de ellas solo se pudieron realizar biopsia en 229 del total de ellas 160 fueron positivas y 69 negativas, las pacientes biopsiadas que presentaron IVAA positivo fueron 224 de las cuales 159(70.98%) tuvieron biopsia positiva y 65 fueron negativas, lo que nos da una sensibilidad de 99%, una especificidad de 5.8%, Valor Predictivo Positivo (VPP) 71% y Valor Predictivo Negativo (VPN) 30.1%. Las pacientes biopsiadas con PAP positivo fueron 57 de las cuales 49(85.96%) fueron positivas y 8 fueron negativas, mostrando una sensibilidad de 31% y una especificidad de 88% con un VPP de 86% y VPN de 35%. Las pacientes que presentaron ambas pruebas positivas (PAP e IVAA) fueron 50 de las cuales 46(92%) fueron positivas. Por ultimo las pacientes que presentaron PAP positivo con IVAA negativa fueron 5 de las cuales solo 1(20%) fue positiva. **Conclusiones:** Debido a la alta tasa de falsos positivos del IVAA, las ventajas que representan su uso, en teoría, en poblaciones alejadas y de bajos recursos como son el resultado inmediato y la posibilidad de tratamiento inmediato, se diluyen frente al riesgo de sobre tratamiento.¹⁷

Bocanegra Flores, Karen Andrea Y Quintos Sánchez, Carmen Rosa en su trabajo realizado en el Hospital Amazónico – Pucallpa; durante el periodo, enero 2013 a diciembre 2014, con **el objetivo:** Determinar el grado de confiabilidad de las pruebas de tamizaje Papanicolaou e Inspección Visual con Ácido Acético en comparación con las muestras anatomopatológicas - biopsia, para la identificación de lesiones precancerosas del cuello uterino. **Materiales y métodos:** Nivel descriptivo comparativo, tipo cuantitativo, **método** descriptivo, de corte transversal, de **diseño** retrospectivo. La **población** estuvo conformada por 81 mujeres en edad fértil, cuya muestra lo conformó el 100% de la población. Se utilizó la **técnica** de recolección y como instrumento una ficha de recolección de información, las cuales fueron procesadas a

través del paquete estadístico SPSS versión 22 chi2 de Pearson. Obteniendo como **resultados**: Que el 70,4% de las mujeres han tenido entre 2 a 4 hijos; seguidos del 8,6% que tienen un hijo e igualmente un 8,6% que han tenido 5 hijos; el 3,6% de las mujeres tienen entre 7, 8 y 9 hijos distribuidos correspondiente. Asimismo, el 3,7% de las mujeres de este estudio no tienen hijos. El promedio de hijos 3,3 con una desviación estándar de 1,7 hijos; resultado superior reportado por Velásquez, quien encontró que el promedio fue de un embarazo y un parto. El gráfico N° 01 y N° 02, nos muestran los casos positivos de las pruebas de tamizaje PAP e IVAA, observamos que el 50.6% (41) de las mujeres en estudio tuvieron una lesión intraepitelial de bajo grado (LIEBG) y el 12,3% (10) tuvieron una lesión intraepitelial de alto grado (LIEAG). El 63,0% (51) de las mujeres atendidas tuvieron un resultado positivo con el PAP. Así mismo, que el 70,4% (57) de las mujeres en edad fértil, al hacer la prueba de tamizaje de IVAA, tuvieron un resultado positivo; el 22,2% (18) de las mujeres mencionadas tuvieron un resultado negativo y el 7,4% (6) tuvieron sospecha de cáncer. **Conclusiones** fueron: los factores de riesgo asociados a lesiones intraepiteliales con respecto a la edad se encuentran entre 31 – 45 años, que han iniciado su primera relación sexual entre los 12 – 19 años, del número de parejas sexuales de 3 y paridad con promedio de 3 hijos. Con respecto al PAP el 50.6% resultaron con LIEBG, el 12.3% con LIEAG y el 37% resultaron negativas; mientras que la IVAA el 70.4% resultaron positivas, el 22.2% negativo y el 7,4% (6) tuvieron como resultado sospecha de cáncer. A su vez se obtuvieron resultados de biopsia siendo 54.3% de las mujeres resultaron tener NIC I; seguido del 23.5% NIC II y el 8.6% de las mujeres del estudio tuvieron un resultado de carcinoma In Situ. Asimismo, el 13.6% resultaron con casos negativos. Al comparar resultados de biopsia con el de PAP se vii obtuvieron verdaderos positivos del PAP 47 casos, falsos positivos del PAP 4 casos, falsos negativos del PAP 23 casos y finalmente 7 casos de verdaderos negativos del PAP. Mientras tanto al comparar resultados de biopsia con la de IVAA se obtuvo

verdaderos positivos del IVAA 55 casos, falsos positivos del IVAA 8 casos, falsos negativos del IVAA 15 casos y finalmente 3 casos de verdaderos negativos del IVAA. Concluyéndose que: el grado de confiabilidad de PAP es significativa al 5%, es decir confiable al 95% ($X^2 = 42,683$, y $p < 0,05$; en este caso $p = 0,000$); caso contrario con la IVAA quien no guarda una confiabilidad del 95% ($X^2 = 3,601$ y si $p < 0,05$; en este caso $p = 0,722$).¹⁸

2.1.2 ANTECEDENTES INTERNACIONALES

Khalid Abd Aziz Mohamad, y Col. en su trabajo realizado en el Hospital Universitario de Benha, Gobernación El Qulyobia, Egipto, desde mayo de 2012 hasta agosto de 2015, con el **objetivo:** evaluar el papel de la inspección visual con Ácido acético (VIA) como una herramienta alternativa de costo efectivo para la prueba de Papanicolaou en la detección de cáncer Cérvix en los ajustes de bajos recursos. **Materiales y métodos:** Nivel tipo cuantitativo, **método** de corte transversal, **diseño** prospectivo. La **población** 3298 mujeres que asistieron al Departamento de Obstetricia y Ginecología en el Hospital Universitario de Benha desde mayo de 2012 hasta agosto de 2015, fue examinada por frotis de Papanicolaou y IVAA. Se utilizó la **técnica** de campo observacional, la prueba estadística utilizada fue la prueba exacta de Fischer y los resultados se calcularon utilizando Paquete Estadístico para el Desarrollo Social Ciencias (SPSS) versión 12. Obteniendo como **resultados:** De las mujeres examinadas, IVAA fue positiva en 200(6%) y 164 (5%) fueron positivas en Papanicolaou frotis. La biopsia cervical se realizó en 310 casos. 191 (62%) biopsias fueron positivas Y 119 (38%) fueron negativas. De las 191 biopsias positivas, hubo 87 CIN I, 59 CIN II, 29 CIN III y 16 carcinomas invasivos. La sensibilidad, especificidad, valor predictivo positivo y el valor predictivo negativo de VIA fue de 84%, 67%, 80,5% y 73%, respectivamente, mientras que el de las pruebas de Papanicolaou fueron 72%, 78%, 84% y 64%, respectivamente.

Conclusiones: El IVAA tiene la ventaja de un aprendizaje fácil, poco costoso, de alta comparación con el Papanicolaou y disponibilidad inmediata para evaluar los resultados. Así, IVAA representa un buen método de detección del cáncer de cuello uterino en muchas partes del mundo especialmente en malas condiciones recursos.¹⁹

Hend S. Saleh en su trabajo realizado en Hospital Universitario de Zagazig, Egipto, de diciembre de 2011 a noviembre de 2012, con el **objetivo:** Evaluar el valor de la inspección visual con ácido acético (IVAA) en el cribado Cervical en comparación con el frotis de Papanicolaou, en las pacientes atendidas en el Departamento de Ginecología y Obstetricia de Zagazig Hospital Universitario de diciembre de 2011 a noviembre de 2012. **Materiales y métodos:** Nivel comparativo tipo cuantitativo, **método** comparativo clínico, **diseño** prospectivo. **La población** estuvo conformada por 200 mujeres atendidas en el Departamento de Ginecología y Obstetricia, fueron examinados utilizando frotis de Papanicolaou y IVAA. La colposcopia se realizó para todas las mujeres. Casos positivos en cualquier prueba de cribado fueron sometidos a biopsia cervical. Se utilizó la **técnica de** campo observacional, la estadística utilizada fue la prueba de Chi cuadrado y los resultados fueron computados utilizando paquetes estadísticos para Ciencias (SPSS) versión 12. Obteniendo como **resultados:** El ácido acético (IVAA) fue positivo en 24/200 (12%) pacientes y el frotis de Papanicolaou fue anormal en 8 (4%). Había 5 LSIL, 2 HSIL y uno con células sospechosas de malignidad. La colposcopia fue Anormal en 35 casos (17,5) 18 casos (51,4%) tuvieron una puntuación de Reid de 0-2 y se consideraron negativos 17 casos (48,6%) tuvieron una colposcopia positiva (Reid 3-8). Biopsia cervical se realizó en todos los 35 casos. 44% de las biopsias fueron positivas y 56% negativas, 15 biopsias positivas incorporadas, 11 leves displasias, displasia moderada, displasia severa y un carcinoma in situ. El frotis de Papanicolau tuvo sensibilidad del 50,1%, especificidad del 93,1%, valor predictivo positivo del 89,3% y predicción negativa valor de 65,6%. IVAA

tenía una sensibilidad del 90%, especificidad del 37%, y predictivo positivo Valor de 52% y valor predictivo negativo de 81%. **Conclusión:** IVAA un buen cribado, prueba simple, tiene bajo costo y alta sensibilidad en comparación con Prueba de Papanicolaou. Por lo tanto, puede utilizarse como modalidad de detección alternativa para el cáncer de cuello de útero en Ubicaciones.²⁰

Altamirano Arcos, Carlos Alberto y Sánchez Cobo, Daniela en su trabajo realizado en el Hospital Carlos Andrade Marín en Quito-Ecuador en los años 2011-2012, con el **objetivo:** Conocer la sensibilidad, especificidad, valor predictivo positivo y negativo de la inspección visual directa con ácido acético (IVAA), yodo (IVSL) y compararlas con la colposcopia e histopatología. Buscar si hay una correlación en los resultados de estas pruebas y así considerarlas para la detección temprana de lesiones de bajo y alto grado a nivel rural. **Materiales y métodos:** Nivel descriptivo de concordancia tipo cuantitativo, **método** descriptivo, de corte transversal, de **diseño** observacional, retrospectivo. La **población** estuvo conformada por 85 pacientes menores de 50 años, que acudieron ambulatoriamente al servicio de ginecología del Hospital Carlos Andrade Marín en Quito, con un resultado de citología cérvico vaginal de lesión intraepitelial de alto o bajo grado, entre septiembre del 2011 a febrero 2012, se examinó el cérvix de cada paciente, se colocó ácido acético al 5%, solución yodo yodurada y se inspecciono directamente. Posterior a esto se observó con el colposcopio y se prosiguió a la recolección de biopsia. Obteniendo como **resultados:** sensibilidad de IVAA: 87.1%, especificidad de: 55%, valor predictivo positivo (VPP): 85.7% y valor predictivo negativo (VPN): 57.89%. En IVSL, sensibilidad de 83.8%, especificidad de 60%, VPP: 86.6%, VPN: 54.55%; **Conclusiones:** estas pruebas pueden ser utilizadas como prueba de tamizaje ya sea sola o junto con la citología cérvicovaginal para la detección inmediata de lesiones precursoras de cáncer o cáncer cervical. Al obtener un resultado en seguida, se podrá proseguir a tratamiento en caso de ser necesario.²¹

2.1.3 BASES TEÓRICAS

1. CANCER DE CERVIX

El cáncer de cuello uterino es una preocupación de salud mundial. Se cataloga como la segunda malignidad femenina más frecuente en todo el mundo.¹

En efecto, casi el 84% de los acontecimientos de cáncer de cuello uterino se produjeron en países sub desarrollados, con más incidencia en África, América Latina y el Caribe y menos incidencia en América del Norte y Oceanía.¹³

El cáncer de cuello uterino es un tumor originado a partir de una alteración maligna de las células epiteliales que cubren este segmento del útero. Puede manifestarse a cualquier edad, generalmente lo hace cerca de la cuarta década de la vida de la mujer.²²

El cáncer cervical crece especialmente en la unión escamocolumnar, o sea en la zona externa del cuello uterino (exocérnix), con el tiempo la unión se traslada del exocérnix en dirección del canal endocervical.²² Estas células son originalmente normales y progresivamente se transforma en precancerosas, el orificio cervical externo (OCE) se torna difícil de identificar, se ve una masa mal definida, cambios en las células que revisten las paredes del cuello y áreas blanquecinas como lesiones en la pared del útero.²⁴

Las lesiones precancerosas más frecuentes son de origen escamoso, llamadas Neoplasia cervical intraepitelial (CIN), y se categoriza por la proporción de epitelio.²³

- Neoplasia cervical intraepitelial (CIN) grado 1: Infección activa por VPH, consideradas lesiones de bajo grado con una elevada de regresión espontánea; estas lesiones generalmente n se tratan.
- Neoplasia cervical intraepitelial (CIN) grado 2: Considerada una lesión de alto grado, con una espontánea tasa de regresión de hasta el 40%.
- Neoplasia cervical intraepitelial (CIN) grado 3: Posee probabilidad de progresión a la invasión y son universalmente tratados.

Al inicio el Cáncer de cuello uterino no muestra síntomas por lo que frecuentemente no se manifiesta hasta que se hace severo.²³

a) **Características clínicas**

Las mujeres con cáncer invasor del cuello uterino frecuentemente tienen como exposición inicial alguno o varios de los siguientes síntomas:

- Hemorragias intermenstruales
- Hemorragias poscoitales
- Menstruaciones más abundantes
- Flujo seropurulento abundante, fétido
- Cistitis recurrente
- Frecuencia y urgencia miccional
- Dolor de espalda y en la parte inferior del abdomen.²³

En los estadios progresivos, las pacientes pueden manifestar:

- Cansancio por anemia intensa
- Uropatía obstructiva
- Edema de las extremidades inferiores
- Hematuria
- Oclusión intestinal y caquexia.

- En la mayoría de las mujeres, la exploración vaginal con espéculo evidencia una masa proliferativa ulcerada.²³

Se nombra cáncer invasor preclínico al cáncer del cuello uterino en fase temprana, con mínima entrada del estroma, a menudo sin ningún síntoma ni manifestación clínica. Conforme progresa la invasión del estroma, la enfermedad se vuelve clínicamente notorio y revela varios patrones de crecimiento visibles en el examen con el espéculo.²⁴

Histológicamente, entre 90 y 95% de los cánceres invasores del cuello uterino son tumores de células escamosas; en la mayor parte de los países en desarrollo, el adenocarcinoma señala menos del 5% de los cánceres del cuello uterino.²⁴

b) Clasificación

El sistema de organización más utilizado para el cáncer invasor del cuello uterino se basa en el tamaño del tumor y la propagación de la enfermedad a la vagina, el parámetro, la vejiga urinaria, el recto y los órganos distantes. El estadio clínico de la enfermedad en el momento del diagnóstico es el factor aislado principal de pronóstico de la supervivencia en el cáncer invasor del cuello uterino.²⁴

c) Historia natural

El cáncer cervical suele ser de crecimiento lento, las lesiones pre malignas tempranas tardan de 10 a 20 años en transformarse en un cáncer invasor, de manera que esta enfermedad es extraña antes de los 30 años de edad. Esto revela que la historia natural es de lento crecimiento, con una ventana de tiempo considerable para descubrir la lesión, previo a que se convirtiera en cáncer.²³

d) Factores de riesgo

- Promiscuas y sexualmente activas.

- Edad de inicio precoz de la vida sexual.
- Múltiples parejas sexuales
- Tabaquismo
- Bajo nivel socioeconómico
- Otras características que podrían contribuir riesgo:
 - ✓ Usuarías de anticonceptivos orales.
 - ✓ Déficit nutricional
 - ✓ Infección por HIV
 - ✓ Historia de ITS

2. VIRUS DEL PAPILOMA HUMANO (VPH)

Es una infección crónica, transmitida por vía sexual, causa principal del cáncer de cuello uterino. Aunque ser conductor de este virus no es semejanza de cáncer, puesto que solo existe una predisposición de las portadoras a desarrollarlo.²⁴

a) Características

Es un virus de ADN sin envoltura que tiene cápside proteínica. Infecta solo a las células epiteliales y aproximadamente de 30 a 40 tipos de VPH tiene relación para infectar la parte inferior de la región ano genital.²⁵

b) Infección por VPH

La transmisión del Virus del Papiloma Humano (VPH) genital, requiere contacto sexual con la piel genital, mucosas o líquidos corporales de una pareja con verrugas o infección. Las excepciones se estiman extremadamente raras.²⁵

Se sabe poco sobre la extensión infecciosa del Virus del Papiloma Humano (VPH) subclínico, pero se admite que es alta sobre todo en

aparición de cuentas víricas altas. Mediante la microbración del epitelio genital durante el contacto sexual, es viable que el Virus del Papiloma Humano (VPH) tenga acceso a la capa de células basales. Una vez infectadas, dichas células se transforman en reservorio del virus.

La infección genital por Virus del Papiloma Humano (VPH) es multifocal, en la mayor parte de los casos afecta más de un sitio en la parte inferior del aparato reproductor.²⁵

c) Tipos virales

Existen más de 100 tipos de Virus del Papiloma Humano (VPH). Clasificadas desde la visión clínica, como alto riesgo o bajo riesgo según su capacidad para impulsar el desarrollo del cáncer de cuello uterino.

Los Virus del Papiloma Humano (VPH) de bajo riesgo tipos 6 y 11 causan casi todas las verrugas genitales y una fracción de las infecciones subclínicas; estas infecciones de bajo riesgo rara vez o nunca son oncogénica. Los Virus del Papiloma Humano (VPH) de alto riesgo comprenden el 16, 18, 31, 33, 35, 45 y 58, refleja cerca del 95% de los casos de cáncer de cuello uterino en todo el mundo.²⁵

Los tipos de Virus del Papiloma Humano (VPH) de alto riesgo 16, 18, 45 y 31 se localizan con mayor regularidad en la población general. Particularmente el 16 que es el principal virus de este grupo vinculado con cáncer y representa en un 40 a 70% de los canceres cervicouterinos invasores epidermoides en todo el mundo. Por otra parte, se cree que el Virus del Papiloma Humano (VPH) 18 tiene una participación predominante en el desarrollo de canceres cervicouterinos de rápida evolución, es decir aquellos que parecen forjarse sin una fase pre maligna extensa, típica de mayor parte de los canceres cervicouterinos.²⁵

3. METODOS DE TAMIZAJE DIAGNOSTICAS DE CANCER DE CUELLO UTERINO

3.1 Citología cervical o Papanicolaou

El tamizaje mediante citología se basa en la toma de muestras de células de toda la zona de transformación del cuello uterino. Las células se fijan en un portaobjetos en el establecimiento (frotis de Papanicolaou) y luego se envían al laboratorio donde citotecnólogos especializados examinan las células con un microscopio. Si el examen microscópico evidencia células anormales, se categoriza su grado de anormalidad usando el Sistema de Bethesda 2001. La lectura incluye: calidad de la muestra, clasificación general, interpretación/resultado (negativo para malignidad, microorganismos, existencia de células endocervical y otros).²⁵

3.1.1 Sistema Bethesda

El Sistema de Bethesda ha sido reiteradamente perfilado, siendo su actual registro ejecutada en el verano del 2001. La citología exo - endocervical con buena tecnología es un método de alta sensibilidad para detectar cáncer, pero el porcentaje de falsos negativos puede superar el 50% cuando tratamos de indagar lesiones intraepiteliales escamosas (SIL) de bajo y alto grado (L-SIL o H-SIL).¹⁵

1) Anormalidades de Células Epiteliales:

A. Células escamosas:

1. Células escamosas atípicas de significado indeterminado (ASCUS: siglas en inglés).
2. Células escamosas atípicas, no se descarta lesión de alto grado (ASC-H)

3. Lesiones Escamosas Intra epiteliales de Bajo Grado (LIE BG), incluye:

- Presencia de Papiloma Virus Humano (VPH).
- Displasia Leve.

4. Lesiones Escamosas Intra epiteliales de Alto Grado (LIE AG), incluye:

- Displasia Moderada.
- Displasia Severa.
- Carcinoma in situ.

5. Carcinoma de células escamosas.

B. Células glandulares:

2) Anomalías de células glandulares atípicas (AGC: siglas en inglés)²⁶

3.1.2 Condiciones para la toma de citología cervical (Papanicolaou)

Las condiciones para la realización de una buena toma de Papanicolaou (Pap) son:

- Sin menstruación
- No relaciones sexuales vaginales antes 24 horas
- No uso de óvulos o cremas.
- No uso de duchas vaginales.^{26,27}

3.1.3 Procedimiento para la toma de muestra de citología del cuello uterino (Pap)

El profesional de la salud correctamente entrenado con materiales necesarios para tomar la muestra de Papanicolaou:

- Deberá registrar, previo al procedimiento, los datos personales de cada paciente en el formato de solicitud.
- Antes de tomar el PAP el profesional deberá hacer la observación directa del cuello uterino para reconocer cualquier lesión macroscópica.
- No realizar tacto vaginal previo a la toma de la muestra.^{26,27}

a) Obtención de la muestra:

- La paciente informada del procedimiento a realizar, será colocada en posición ginecológica.
- El examinador debe seguir las medidas de bioseguridad.
- Introducir el espéculo vaginal; de ser necesario solo usar suero fisiológico hasta visualizar el cuello uterino.
- La toma adecuada exige la observación directa del cuello uterino y obtener muestras simultáneas de exocérnix (rotando 360° en sentido horario). y endocérnix (rotando 180° sentido anti horario), mediante el uso de espátula de Ayre y el citocepillo.
- En caso de presencia de sangrado leve o flujo, la toma de la muestra se hará, previa limpieza cuidadosa del cuello uterino, con torunda de algodón seco.^{26,27}

b) Extendido de la muestra:

- El extendido se realizará inmediatamente, en la cara opuesta al Papel de identificación de la lámina.

- El extendido en la lámina deberá ser lo más uniforme y delgado posible, evitando grumos.
- La muestra de exocérvix se extiende longitudinalmente en una mitad de la lámina.
- La muestra de endocérvix se extiende longitudinalmente en la otra mitad de la lámina.
- Asegurarse de realizar el extendido en toda la lámina.
- Luego cierre y retire delicadamente el espéculo.
- Coloque los instrumentos utilizados en la solución descontaminante.^{26,27}

c) Fijación de la muestra:

- Sumergir inmediatamente la lámina en el fijador antes de los 5 segundos. El fijador debe estar contenido en un recipiente abierto, de boca ancha y tapa hermética cercana al operador con alcohol etílico de 96°.
- El tiempo mínimo de fijación es de 10 a 15 minutos cuando se usa alcohol de 96° y de 30 minutos cuando se usa alcohol de 70°. Luego retirar la lámina y colocarla en un depósito de madera o de plástico hasta el momento en que es enviada al laboratorio.
- Si el material no se fija de inmediato, las células se deshidratarán y deformarán y ya no es posible hacer una lectura adecuada del portaobjetos en el laboratorio.
- La muestra así procesada y adecuadamente almacenada puede durar hasta treinta días.

- El recambio del fijador debe ser diario.
 - El envío de la lámina al laboratorio de citología se hará en un tiempo no mayor de una semana.^{26,27}
- d) Registrar apropiadamente en la historia clínica e informar a la persona usuaria sobre el resultado del examen y sobre su próxima consulta.
- e) Evaluar el grado de comprensión de la usuaria respecto a los hallazgos y sobre las medidas preventivas, así como sobre el auto examen de mamas.
- f) Asegurar la comprensión de la información sobre ITS y hábitos que reducen los riesgos.

3.1.4 Errores que deben evitarse:

- Identificación inadecuada de la lámina.
- Uso de lapicero, esparadrapo para la identificación de la lámina.
- Toma de muestra de las paredes o fondos de saco vaginal.
- Utilización de portaobjeto sucio.
- Deseccación por excesivo tiempo de exposición al ambiente antes de la fijación de la muestra.
- Insuficiente tiempo de fijación o uso de alcohol menor de 70°.
- Extendido hemorrágico.
- Extendido grueso con distribución irregular de la muestra.²⁷

3.2 Inspección visual con ácido acético

Método viable de aplicar posterior a la toma de muestra para citología, se usa un espéculo para examinar el cérvix a simple vista después de fijar una solución diluida de ácido acético al 5 % y el empleo de una potente fuente de luz blanquecina, durante un examen ginecológico.^{28,29}

Este método de inspección visual con ácido acético al 5 % es eficaz para el diagnóstico de lesiones precancerosas del cuello uterino. Por ello que la exploración con especuloscopia podría ejercer un papel importante de prevención secundaria que permita incrementar el programa de diagnóstico precoz de cáncer cérvicouterino dada la probabilidad de divisar las lesiones pre malignas de cuello de útero en la atención ginecológica en condiciones de atención primaria de salud, en pacientes no consideradas en el programa o en aquellas que muestren lesiones evidentes aún con estudios citológicos negativos.²⁸

Fue Hiselman, en 1924 limpiando el cuello con solución antiséptica de ácido acético quien examino los primeros cambios ocurridos con esta práctica y es así como posteriormente lo incluye como un paso esencial en la propia colposcopia.²⁹

Este método diagnóstico es aprobado mundialmente para el estudio de la fisiología y patología del tracto genital inferior y, en especial, un método útil no sólo para diagnosticar cualquier lesión pre maligna, sino también para definir su ubicación, tamaño y extensión.²⁹

Entre los criterios de exclusión para IVAA, se encuentran:

- Mujeres muy enfermas
- Mujeres con embarazos de más de 20 semanas
- Mujeres con menos de 12 semanas postparto
- Mujeres con lesiones de crecimiento vegetante o úlceras

- Mujeres con una historia previa de tratamiento de lesiones cancerosas en el cuello uterino
- Mujeres con alergia al ácido acético
- Mujeres con antecedente de histerectomía total.^{28, 29}

a) Procedimiento:

1. Realizar una exploración vaginal con espéculo, durante la cual el profesional de la salud capacitado aplica ácido acético 5% al cuello uterino durante 1-2 minutos.
2. Observar el cuello uterino a simple vista, para reconocer cambios de color en el mismo.
3. Al exponer el tejido anormal al ácido acético, obtiene temporalmente una coloración blanca.
4. Determinar si el resultado de la prueba es positivo o negativo para posibles lesiones precancerosas o cáncer.²⁶

Categoría de la IVAA	Resultados Clínicos
Prueba: Negativa	Sin lesión acetoblanca ni lesiones acetoblanco pálidas; Pólipos, cervicitis, inflamación o quistes de Naboth.
Prueba: Positiva	Áreas acetoblanco densas (de color blanco opaco o blanco ostra), Nítidas, precisas, bien definidas con o sin márgenes elevados que tocan la unión escamo-cilíndrico (UEC); leucoplasia y verrugas.
Sospecha de cáncer	Excrecencia o lesión ulcerosa o en coliflor, visible clínicamente; exudación o sangrado al tacto.

b) Interpretación:

La interpretación del examen se efectúa a partir de estimar positiva, el tono blanco que se prescinde en diferentes coloraciones según el grado de afectación, mientras que la falta de la reacción se le nombra negativa, lo que da lugar a las pacientes con pruebas consideradas positivas se vinculan a la evaluación de la colposcopia. A las observaciones y estudios citológicos negativos se le da seguimiento según estén constituidas en los programas para casos negativos.²⁹

La inspección visual con ácido acético (IVAA) como método diagnóstico permite reconocer cambios en tono de blanco en el epitelio exocervical después de transcurridos de 1 a 2 minutos²⁴ de la irrigación del cuello uterino al menos dos veces con una solución de ácido acético al 5 %, y el empleo de una potente fuente de luz blanquecina; las pacientes en que es evidente los tonos blanco cambiante deben someterse a una colposcopia.²⁸

Los cambios acetoblancos vinculados de las lesiones intraepitelial de alto grado, se manifiestan rápidamente y pueden durar 3-5 minutos en las lesiones de NIC 2-3 y cáncer invasor.²⁹

La inspección visual con ácido acético (IVAA) tiene numerosas ventajas, ya que se trata de una prueba sencilla, segura y accesible. Los resultados están disponibles de forma inmediata, accediendo que el diagnóstico y/o el tratamiento se lleven a cabo en una visita única siempre que sea viable.²⁴ Asimismo, la pueden efectuar una amplia gama de profesionales, incluyendo médicos, personal de obstetricia y personal de atención primaria, tras una etapa de capacitación relativamente corto. Por otro lado, la infraestructura requerida para efectuar esta prueba es mínima y los insumos necesarios se localizan mundialmente utilizables.²⁹

Todas estas características transforman a la inspección visual con ácido acético (IVAA) en una alternativa extraordinariamente realizable en contextos con recursos restringidos. De igual forma, se ha iniciado como una

elección para el tamizaje de cáncer de cuello uterino en países de bajos recursos, que tienen programas de tamizaje con bajas coberturas, retraso en la entrega de resultados, con carente impresión en la mortalidad por cáncer y con pacientes de difícil búsqueda.²⁹

2.1.4 DEFINICIÓN DE TÉRMINOS BÁSICOS

- **Citología cervical o Papanicolaou:** Es un examen preventivo usado para detectar cambios celulares asociadas con lesiones pre malignas y malignas⁴; en el que se raspan con un cito cepillo la zona de transformación, luego se pone la muestra en una lámina, se fija la muestra y se analiza las células bajo un microscopio.²⁶
- **Citología cervical negativa:** Citología negativo para lesiones intra epiteliales de cuello uterino.²⁶
- **Citología cervical positiva:** Resultado del estudio citológico informa infección por VPH, ASC-US, ASC-H, AGC, LIE BG, LIE AG o carcinoma.²⁶
- **Inspección visual con ácido acético:** Es un examen visual directo del cuello uterino, realizado con un espéculo, en el que se usa ácido acético al 5% aplicado en el cérvix.⁴ Con este procedimiento el epitelio anormal se torna blanco y puede ser detectado fácilmente.²⁶
- **Inspección visual con ácido acético positivo:** Presencia de imagen acetoblanco, luego de la aplicación de ácido acético al 5% en el Cuello Uterino.²⁶
- **Inspección visual con ácido acético negativo:** Ausencia de imagen acetoblanco, luego de la aplicación de ácido acético al 5% en el Cuello Uterino.²⁶

CAPITULO III
PRESENTACIÓN, INTERPRETACIÓN ANÁLISIS Y DISCUSION DE
RESULTADOS

3.1 PRESENTACIÓN DE RESULTADOS

TABLAS DE MEDIDAS DE TENDENCIA CENTRAL

Tabla 1. Edad de las mujeres con resultados de Inspección visual con ácido acético y Papanicolaou en la detección de alteraciones de cuello uterino atendidas en el C.M.I Manuel Barreto en el año 20016.

Variable	mean	sd	p50	min	max
Edad	38.60465	5.529612 38	38	30	49

Las mujeres estudiadas se encuentran entre los 30-49 años de edad con una media de 38.6 años.

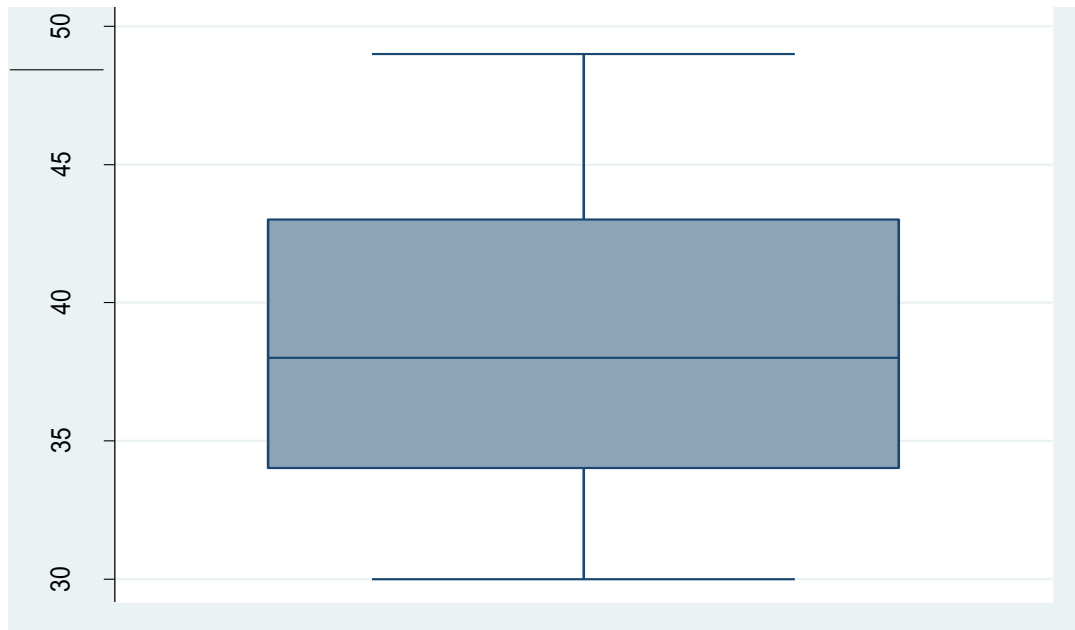


Figura 1. Media de la variable Edad de las mujeres con resultados de Inspección visual con ácido acético y Papanicolaou en la detección de alteraciones de cuello uterino atendidas en el C.M.I Manuel Barreto en el año 20016.

Tabla 2. Edad de inicio de relaciones sexuales de las mujeres en edad fértil con resultados de inspección visual con ácido acético y Papanicolaou en la detección de alteraciones de cuello uterino atendidas en el C.M.I Manuel Barreto en el año 20016.

Variable	mean	sd	p50	min	max
IRS	18.37674	3.2986	18	14	30

En la siguiente tabla se describe la edad de inicio de relaciones sexuales de las mujeres en edad fértil estudiadas teniendo como valor mínimo 14años y máximo 30años y una media de 18.4años.

TABLA DE DISTRIBUCION DE FRECUENCIA SEGÚN VARIABLES

Tabla 3. Edad de inicio de relaciones sexuales de las mujeres en edad fértil con resultados de Inspección visual con ácido acético y Papanicolaou en la detección de alteraciones de cuello uterino atendidas en el C.M.I Manuel Barreto en el año 20016.

IRS	Freq	Percent
14 -19	158	73.49
20 -25	46	21.4
26 -30	11	5.12
	215	100

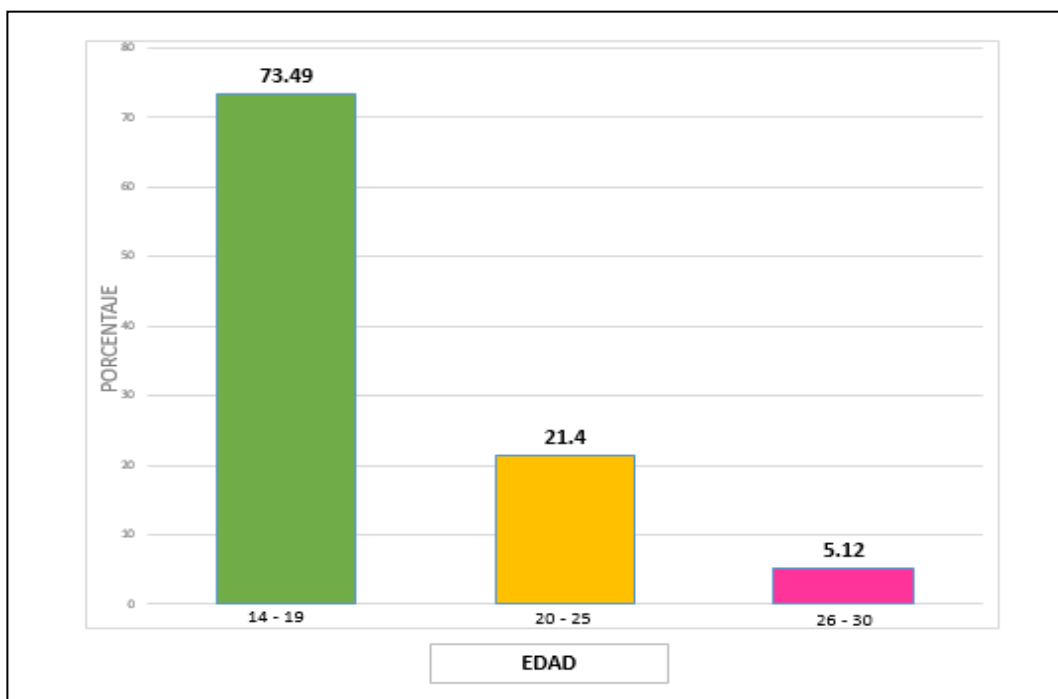


Figura 2. Edad de inicio de relaciones sexuales de las mujeres en edad fértil con resultados de Inspección visual con ácido acético y Papanicolaou en la detección de alteraciones de cuello uterino atendidas en el C.M.I Manuel Barreto en el año 20016.

En relación a las 215 mujeres estudiadas la edad de inicio de relaciones que se obtuvo en mayor porcentaje es de 73.49% (158) entre los 14-19años y el menor porcentaje de 5.12%(11) entre los 26-30 años de edad.

Tabla 4. Resultado de Inspección visual con ácido acético de las mujeres en edad fértil atendidas en el C.M.I Manuel Barreto en el año 2016.

IVAA	Freq	Percent
Negativo	210	97.67
Positivo	5	2.33
Total	215	100

En relación a los resultados de la Inspección visual con ácido acético se observa que de las 215 mujeres en estudio 97.67% (210) son negativas y 2.33% (5) son positivas.

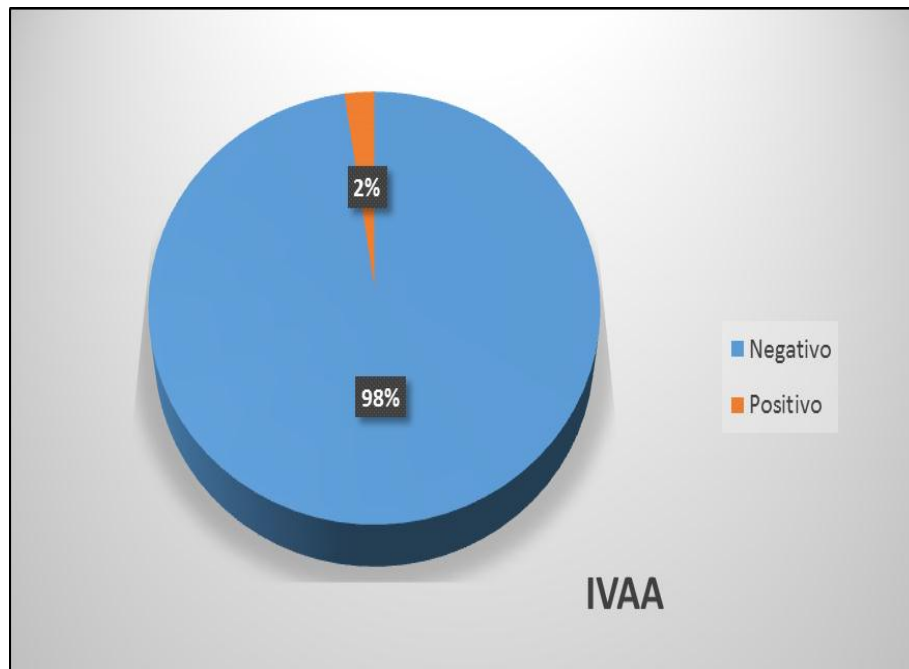


Figura 3. Resultado de Inspección visual con ácido acético de las mujeres en edad fértil atendidas en el C.M.I Manuel Barreto en el año 2016.

Expresándolo en proporción: El 0.98 de los resultados son negativos y el 0.02 de los resultados son positivos.

Tabla 5. Resultado de Papanicolaou de las mujeres en edad fértil atendidas en el C.M.I Manuel Barreto en el año 2016.

PAP	Freq	Percent
Negativo	206	95.81
Positivo	9	4.19
Total	215	100

En relación a los resultados de Papanicolaou de las mujeres estudiadas el 95.81% (206) son negativo y 4.19% (9) son positivos.

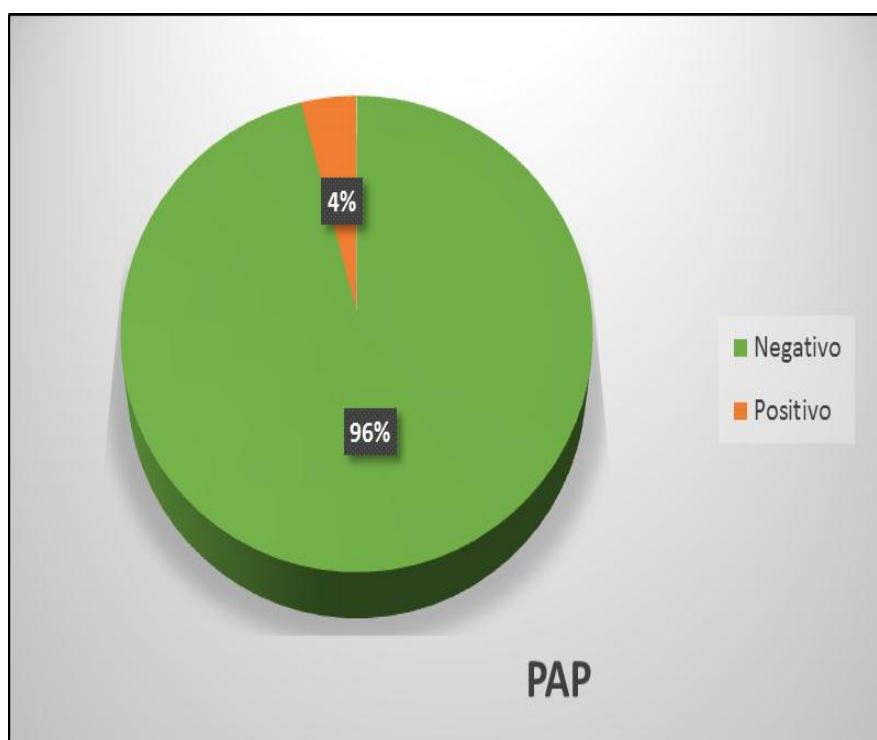


Figura 4. Resultado de Papanicolaou de las mujeres en edad fértil atendidas en el C.M.I Manuel Barreto en el año 2016

Expresándolo en proporción: El 0.96 de los resultados son negativos y el 0.04 de los resultados son positivos.

Tabla 6. Concordancia entre resultados de PAP e IVAA

IVAA	PAP		Total
	Negativo	Positivo	
Negativo	204	6	210
Positivo	2	3	5
Total	206	9	215

En la siguiente tabla se aprecia el índice de concordancia para los resultados de IVAA y Pap en donde los datos situados en la diagonal (proporción de acuerdo esperado) 204 y 3 que representan el número de mujeres en el que hay concordancia entre las pruebas.

Para hallar el índice de kappa:

$$K = \frac{P_c - P_a}{1 - P_a}$$

P_c: Proporción de acuerdo esperado.

P_a: Proporción de acuerdo por puro azar

El valor de índice kappa que se obtuvo fue de 04.11 lo que nos refiere una moderada concordancia.

Análisis de concordancia

Para evaluar la concordancia entre las dos pruebas, usaremos el índice de Kappa, el cual se interpretará de acuerdo a la siguiente tabla:

Valoración del Índice Kappa	
Valor de k	Fuerza de la concordancia
< 0.20	Pobre
0.21 - 0.40	Débil
0.41 - 0.60	Moderada
0.61 - 0.80	Buena
0.81 - 1.00	Muy buena

Landis y Koch¹⁶

Tabla 7. Índice de Kappa

Expected					
Agreement	Agreement	Kappa	Std. Err.	Z	Prob >Z
96.28%	93.68%	0.411	0.0652	6.31	0.0000

En la siguiente tabla se observa un resumen del índice kappa, el valor en porcentaje de la proporción de acuerdo esperado es 96.28% y la proporción de acuerdo esperado por puro azar de 93.68%. Se determinó los intervalos de confianza y se consideró significativo p valor < 0.05, la cual rechaza la hipótesis nula y se concluye que: Existe Concordancia entre los resultados de la Inspección visual con ácido acético y el Papanicolaou en la detección de alteraciones de cuello uterino.

3.2 CONTRASTACIÓN DE HIPÓTESIS

H1: Existe concordancia entre los resultados de la inspección visual con ácido acético y Papanicolaou en la detección de alteraciones de cuello uterino en mujeres en edad fértil atendidas en el C.M.I. Manuel Barreto en el año 2016.

Ho: No existe concordancia entre los resultados de la inspección visual con ácido acético y Papanicolaou en la detección de alteraciones de cuello uterino en mujeres en edad fértil atendidas en el C.M.I. Manuel Barreto en el año 2016.

Para contrastar la hipótesis señalada se ha usado el índice de Kappa, cuyos resultados se muestran en la tabla 7, habiendo obtenido un p valor ≤ 0.05 , rechazamos la hipótesis nula y concluimos que: Existe concordancia entre los resultados de la inspección visual con ácido acético y Papanicolaou en la detección de alteraciones de cuello uterino en mujeres en edad fértil atendidas en el C.M.I. Manuel Barreto en el año 2016.

3.3 INTERPRETACIÓN, ANÁLISIS Y DISCUSIÓN DE RESULTADOS

En los últimos años se ha observado que a nivel mundial aún se mantiene porcentajes altos de cáncer cervical, a pesar de los programas de detección la población de mujeres no acuden desde edades tempranas de inicio de relaciones sexuales para un control adecuado y su detección temprana.

En el estudio se identificó los casos de las pruebas de tamizaje de inspección visual con ácido acético (IVAA) y Papanicolaou (Pap), observándose que de las 215 mujeres en edad fértil atendidas que se realizaron un tamizaje de inspección visual con ácido acético (IVAA) el 2.33% (5) tienen un resultado positivo y el 97.67% (210) un resultado negativo. Asimismo que el 4.19% (9) de las mujeres en edad fértil

atendidas que se realizaron un tamizaje de Papanicolaou (Pap) tienen un resultado positivo y el 95.81%(206) un resultado negativo.

Por otro lado contrario al nuestro, Rosado Flores Manuel en su estudio sobre “Efectividad de lesiones neoplásicas de cuello uterino por citología e inspección visual con ácido acético”, en el centro médico Oncomujer cuya muestra fue de 1108 IVAA Y Pap en mujeres entre los 20 y 60 años de edad obtuvo como resultados: Prueba de tamizaje Pap positivas 8.2%(92) y 91.7%(1016) negativas; mientras que en el tamizaje de IVAA fue positiva el 27.6%(306) y 72.4% (802) negativa.

A su vez el estudio de Bocanegra Flores Karen y Quintos Sánchez Carmen realizo una investigación donde se examinaron a 81 mujeres en edad fértil se obtuvieron como resultado: tamizaje de IVAA positivo 70.4% (57) y negativo 29.4% (24) y tamizaje de Pap positivo 63% (51) y negativo 37% (30), siendo estas cifras contrarias a nuestra investigación.

También encontramos que Khalid Abd Aziz Mohamas en su trabajo realizado a 3298 mujeres evaluadas de las cuales solo 9.4% (310) de ellas, la IVAA fue positiva en 6%(200) y 5% (164) fueron positivas en el Pap; cifras superiores a nuestra investigación.

Hend Saleh en su trabajo realizado a 200 mujeres examinadas por IVAA y Pap se hallaron los siguientes resultados IVAA positivo 12%(24) y negativa 88% (176); Papanicolaou 4%(8) positivo y 96%(192) negativo, cifras muy cercanas a nuestra investigación.

Finalmente en el estudio de Altamirano Arcos Carlos y Sánchez Cobo Daniela en su trabajo de investigación a 85 mujeres entre 22 y 50 años que participaron en las pruebas de tamizaje IVAA y Pap, se obtuvieron como resultados: en la IVAA 76.5 %(65) positivos y 23.5% (20) negativos y en el Pap el total de la muestra fue positiva.

Con respecto a la concordancia entre los resultados de inspección visual con ácido acético y Papanicolaou de nuestra investigación el resultado fue

concordancia moderada obteniendo como resultados: 204 casos de IVAA y Pap negativos y 3 casos de IVAA y Pap positivos.

Según Abanto Millones Jessica y Vega Gonzales Emilio en su estudio se obtuvo como resultados con respecto a concordancia entre los resultados de IVAA y Pap, 88 caso positivos y 190 casos negativos. Con una concordancia muy buena.

A su vez Altamirano Arcos Carlos y Sánchez Cobo Daniela en su trabajo de investigación con respecto a concordancia entre los resultados IVAA y Pap se observa 65 casos positivos y 0 casos negativos. Con una concordancia pobre.

De las 215 mujeres en edad fértil también se pudo identificar que la media de edad es de 38.6 años con una desviación estándar de 5.52 años. La edad mínima es de 30 años y la máxima de 49 años de edad. Teniendo en cuenta la Norma Técnico Oncológica del Ministerio de Salud tiene como población objetivo las mujeres de 30 a 49 años.²⁹ y la Organización Mundial de la Salud recomienda realizar el tamizaje en mujeres de 30 o más años.

Según Rosado Flores Manuel en su estudio donde analizo a 1108 pacientes que acudieron a la consulta en el centro médico Oncomujer; encontró que la media de edad fue de 41.66 años, con una edad mínima de 20 y máxima de 60 años; cifra que supera nuestra investigación.

A su vez Bocanegra Flores Karen y Quintos Sánchez Carmen realizo una investigación donde se examinaron a 81 mujeres en edad fértil que asistieron al Hospital Amazónico – Pucallpa; donde se obtuvieron como resultados que el promedio de edad fue de 35.7 años, con una edad mínima de 21 años y máxima de 49 años. Estos resultados en cuanto a la media de edad varían en tres años de edad a las encontradas en nuestra investigación.

También encontramos que Aziz Mohamad Khalid en su trabajo realizado en el Hospital Universitario de Benha Gobernación, Egipto; se obtuvo que de 310 mujeres que asistieron a consulta fue 36.1 años fue la media de la edad, al igual que en el estudio de Saleh Hend S. realizado en el Hospital Universitario de Zagazig, Egipto de 200 mujeres evaluadas la edad promedio fue de 36.2 años, teniendo como variante dos años a los encontrados a la investigación.

Seguido de la investigación de Altamirano Arcos Carlos y Sánchez Cobo Daniela donde se analizó a 85 pacientes atendidas en el Hospital Carlos Andrade Marin; Ecuador se encontró que la media de edad fue de 38 años, con una edad mínima de 22 años y máxima de 50 años; la cual es muy cercana a la edad media encontrada en nuestra investigación.

En lo que se refiere a la edad de inicio de relaciones sexuales de las mujeres en edad fértil estudiadas, la media es de 18.4 años; siendo la edad mínima de 14 y la máxima de 30 años. El 73.49 % tuvieron su primera relación sexual entre los 14-19 años de edad, el 21.4% que tuvieron entre 20-25 años de edad y el 5.12% que tuvieron entre 26-30 años de edad.

Con respecto al estudio de Bocanegra Flores Karen en su investigación menciona como resultado que el promedio de edad de inicio de relaciones sexuales es de 16.5 años; siendo la edad mínima de 12 años y la máxima de 26 años.

Asimismo Khalid Abd Aziz Mohamad en su investigación menciona como resultado que la edad media de edad de inicio de relaciones sexuales es de 17.3 años: ambos estudios presentan cifras inferiores a lo reportado en nuestra investigación.

CAPITULO IV.

CONCLUSIONES Y RECOMENDACIONES

4.1 CONCLUSIONES

Luego de finalizar el Estudio de Investigación se concluye que:
Existe concordancia entre los resultados de la inspección visual con ácido acético y el Papanicolaou en la detección de alteraciones de cuello uterino en mujeres en edad fértil atendidas en el C.M.I. Manuel Barreto en el año 2016.

4.2 RECOMENDACIONES

- Teniendo en cuenta Debido a que ninguna de las pruebas diagnósticas estudiadas es totalmente certera, y la concordancia diagnóstica no es del todo alta se recomienda que el profesional de obstetricia observe periódicamente los resultados del Papanicolaou y la inspección visual con ácido acético con el fin de ir afinando la calidad de la lectura de esta última y así mismo en la totalidad de pacientes en quienes se presente un estudio anormal o patológico actuar oportunamente y a

tiempo para de esta manera reducir la morbimortalidad por cáncer de cuello uterino.

- Continuar con el uso simultáneo de la inspección visual con ácido acético y Papanicolaou en la detección precoz de alteraciones de cuello uterino para incrementar la sensibilidad y especificidad de los resultados.
- Es importante que el profesional de obstetricia concientice a las usuarias sobre la importancia de recoger el resultado de Papanicolaou y realice seguimiento de ello con el fin de tener la vigilancia adecuada y el tratamiento oportuno disminuyendo el riesgo de lesiones pre cancerígeno y su progresión.

FUENTES DE INFORMACION

1. Organización Mundial de la Salud (OMS). Papiloma virus humano (PVH) y cáncer cérvico uterino. [Sitio en internet]. Consulta: 03 de julio 2017
Disponible en: (<http://www.who.int/mediacentre/factsheets/fs380/es/>)
2. Departamento de Enfermedades no Transmisibles y Transmisibles. Cáncer cérvico uterino. [Sitio en internet]. Consulta: 03 de julio 2017
Disponible en:
3. Organización Panamericana de la Salud (OPS) 2012. Proporción de nuevos casos y muertes por cáncer cervicouterino en las Américas. [Sitio en internet]. Consulta: 06 de julio 2017
Disponible en:
[http://www.paho.org/hq/index.php?option=com_docman&task=doc_view
&Itemid=270&qid=21832&lang=es](http://www.paho.org/hq/index.php?option=com_docman&task=doc_view&Itemid=270&qid=21832&lang=es)
4. Ministerio de Salud del Perú (MINSA) 2016. Guía clínica para la prevención y manejo del Cáncer cérvico uterino. Lima. [Sitio en internet]. Consulta: 03 de julio 2017
Disponible en: <http://www.minsa.gob.pe/?op=51¬a=22237>
5. Instituto Nacional de Enfermedades Neoplasicas (INEN). Registro de Cáncer de Lima metropolitana 2010-2012: volumen N°5. Lima: Departamento de epidemiología y estadísticas del Cáncer. [Sitio en internet]. Consulta:04 de julio 2017
Disponible en:
[http://www.inen.sld.pe/portal/documentos/pdf/banners_2014/2016/Regist
ro%20de%20C%C3%A1ncer%20Lima%20Metropolitana%202010%20-
%202012_02092016.pdf](http://www.inen.sld.pe/portal/documentos/pdf/banners_2014/2016/Registro%20de%20C%C3%A1ncer%20Lima%20Metropolitana%202010%20-%202012_02092016.pdf)

6. Ministerio de Salud del Perú (MINSA). Prevención del cáncer de cuello uterino mejorara con nueva guía clínica. [Sitio en internet]. Consulta : 04 de julio 2017
Disponible en: ftp://ftp2.minsa.gob.pe/normaslegales/2016/RM-N_1013-2016-MINSA.pdf
7. Planificador de Acción para la prevención del cáncer de cuello uterino (PATH). Detección y tratamiento de lesiones precancerosas. [Sitio en internet]. consulta: 05 de julio 2017
Disponible en: <http://www.rho.org/aps/learn-screening.htm>
8. Organización Mundial de la Salud (OMS) 2015. Control Integral del Cáncer cervicouterino. Guía de prácticas esenciales. 2da ed. [Sitio en internet]. consulta: 02 de julio 2017
Disponible en: http://www.rho.org/files/WHO_CC_control_sp_2014.pdf
9. Ministerio de Salud del Perú (MINSA) 2017. Plan Nacional de prevención y control de cáncer de cuello uterino 2017-2021. [Sitio en internet]. Consulta: 03 de julio 2017
Disponible en: ftp://ftp2.minsa.gob.pe/normaslegales/2017/RM_440-2017.PDF
10. Instituto Nacional de enfermedades Neoplasicas (INEN) 2017. Cuatro mujeres mueren al día víctima de cáncer de cuello uterino. [Sitio en internet]. Consulta: 05 de julio 2017
Disponible en: <http://www.inen.sld.pe/portal/prensa/notas/1023-cuatro-mujeres-en-el-peru-mueren-al-dia-victimas-de-cancer-de-cuello-uterino.html>
11. Instituto de Enfermedades no Transmisibles y Transmisibles 2016. Programa de prevención y control del cáncer: encuesta demográfica y de salud familiar. [Sitio en internet]. Consulta: 05 de julio 2017
Disponible en:

https://www.inei.gob.pe/media/MenuRecursivo/publicaciones_digitales/Est/Lib1357/cap02.pdf

12. Equipo técnico de la dirección de prevención y control de cáncer. Guía de práctica clínica para la prevención y manejo del cáncer de cuello uterino. Ministerio de Salud del Perú (MINSA); 2017 junio.
13. Abanto J. y Vega E. Papanicolaou e inspección visual con ácido acético en la detección de lesiones intraepiteliales de alto grado del cuello uterino. Rev Int Salud Materno Fetal 2017; 2 (2): 8 – 13
14. Hernández, R. y col. Metodología de la investigación. Sexta edición. México D.F. McGRAW-HILL / interamericana. 2014.
15. Argimon, J. y Jiménez, J. Método de investigación clínica y epidemiológica. Cuarta edición. España. Elsevier editorial. 2013.
16. Altman DG. Practical statistics for medical research. New York: Chapman and Hall; 1991
17. Rosado, M. Efectividad de la detección de lesiones de cuello uterino por citología e inspección visual con ácido acético en las pacientes atendidas en el Centro Médico Oncomujer 2013 – 2014. [Tesis para optar el título de especialista en cirugía general y medicina humana]. Lima. Universidad San Martín de Porres, Facultad de Medicina Humana. 2015
18. Bocanegra, K. y Quintos C. Grado de confiabilidad de las pruebas de tamizaje Pap e IVAA en comparación con las pruebas anatomopatológicas – biopsia, para la identificación de lesiones precancerosas del cuello uterino en mujeres en edad fértil que fueron atendidas en el consultorio de prevención de cáncer de cuello uterino,

del Hospital Amazónico – Pucallpa durante el periodo, enero 2013 a diciembre 2014. [Tesis para optar el título profesional de obstetricia]. Tarapoto. Universidad Nacional de San Martín, Facultad de Ciencias de la Salud. 2015

19. Aziz, K; Samy A; Anwar A. and Altraigy A. Visual inspection after acetic acid (VIA) as an alternative screening tool for cancer cervix. *Apollo medicine. Egypt*, 2016; 13 (2016) 204 – 207
20. Hend S. Can visual inspection with acetic acid be used as an alternative to Pap smear in screening cervical cancer? *Middle East Fertility Society Journal. Egypt*, 2013; (2013) xxx, xxx–xxx
21. Altamirano, A. Validación de los hallazgos en la citología cervical de lesiones intraepiteliales entre los resultados obtenidos mediante inspección visual con ácido acético (IVAA), inspección visual con solución yodo yodurada de lugol (IVSL), estudios colposcopicos e histopatológicos en el Hospital Carlos Andrade Marín . 2011 – 2012. [Tesis para optar el título de médico cirujano]. Quito. Universidad Católica del Ecuador, Facultad de Medicina. 2012
22. Kessler, T. Cervical Cancer: Prevention and early detection. *Seminars in Oncology Nursing* 2017; 1-10.
23. Sawaya, G. and Huchko M. Cervical Cancer Screening. Article in press 2017; 1-11.
24. Carbajal, J; y Ralph C. Manual de obstetricia Y ginecología. Quinta edición. Chile. Pontificia Universidad Católica de Chile. 2014
25. Alfaro, A, y Fournier, M. Virus del papiloma humano. *Revista Médica de Costa Rica y Norteamérica*. 2013;(606):211-217

26. Gerencia central de prestación de salud (ESSALUD) 2016. Detección temprana del cáncer de cuello uterino. Lima. [Sitio en internet]. consulta: 04 de julio 2017 Disponible en:
http://www.essalud.gob.pe/ietsi/pdfs/guias/DIREC_DETECCION_TEMP_CANCERCUELLOUTERINO.pdf
27. Ministerio de Salud del Perú (MINSA) 2004. Atención integral de salud, normas / sexualidad / reproducción / planificación familiar. Guías Nacionales de Atención Integral de la Salud Sexual y Reproductiva. [Sitio en internet]. Consulta: 09 de julio 2017
Disponible en:
file:///C:/Users/user/Desktop/tesis/guias_atencionintegrali_dela_salud_sexual_y_reproductiva.pdf
28. Bellido, J. Conocimientos adquiridos durante el año de internado sobre prevención secundaria del cáncer de cuello uterino en estudiantes universitarios de la escuela académico profesional de obstetricia. 2014 [Tesis para optar el título Profesional de Licenciada en Obstetricia]. Lima. Universidad Nacional Mayor de San Marcos. 2015
29. Lorie, L. Diagnóstico clínico de lesiones pre malignas de cuello de útero con inspección visual al ácido acético al 5 %. Rev Inf Cient. 2016; 95(2):317-330

ANEXOS

MATRIZ DE CONSISTENCIA

TITULO: CONCORDANCIA ENTRE LOS RESULTADOS DE LA INSPECCIÓN VISUAL CON ÁCIDO ACÉTICO Y EL PAPANICOLAOU EN LA DETECCIÓN DE ALTERACIONES DE CUELLO UTERINO EN MUJERES EN EDAD FÉRTIL ATENDIDAS EN EL C.M.I. MANUEL BARRETO EN EL AÑO 2016

Problema	Objetivo	Hipótesis	Operacionalización		Método
			Variable	Indicadores	
<p>PROBLEMA ¿Existe concordancia entre los resultados de la inspección visual con ácido acético y Papanicolaou en la detección de alteraciones de cuello uterino en mujeres en edad fértil atendidas en el C.M.I. Manuel Barreto en el año 2016?</p>	<p>OBJETIVO Determinar la concordancia entre los resultados de la inspección visual con ácido acético y Papanicolaou en la detección de alteraciones de cuello uterino en mujeres en edad fértil atendidas en el C.M.I. Manuel Barreto en el año 2016.</p>	<p>HIPÓTESIS ALTERNA Existe concordancia entre los resultados de la inspección visual con ácido acético y Papanicolaou en la detección de alteraciones de cuello uterino en mujeres en edad fértil atendidas en el C.M.I. Manuel Barreto en el año 2016.</p>	<p>V.1 Papanicolaou</p>	<ul style="list-style-type: none"> • Negativo • ASCUS - ASCH • LIEBG • LIEAG • Cáncer escamoso invasor del cuello uterino 	<p>TIPO DE INVESTIGACIÓN Estudio descriptivo de concordancia, retrospectivo, transversal, y cuantitativo.</p> <p>POBLACIÓN Estuvo compuesta de 215 mujeres en edad fértil que asisten a practicarse un despistaje (IVAA y Pap) de cáncer de cuello uterino.</p> <p>MUESTRA La muestra de estudio estuvo compuesta por el 100% de la Población que consta de 215 mujeres en edad fértil entre las edades de 30 – 49 años que</p>

		<p>HIPÓTESIS NULA No existe concordancia entre los resultados de la inspección visual con ácido acético y Papanicolaou en la detección de alteraciones de cuello uterino en mujeres en edad fértil atendidas en el C.M.I. Manuel Barreto en el año 2016.</p>	<p>V.2 Inspección visual con ácido acético</p>	<ul style="list-style-type: none"> • Ausencia de imagen acetoblanco • Presencia de imagen acetoblanco. 	<p>asisten a practicarse un despistaje (IVAA y Pap) de cáncer de cuello uterino.</p> <p>TECNICA Se solicitó autorización de las autoridades y consentimiento informado de la institución de apoyo.</p> <p>INSTRUMENTO Ficha de recolección de datos.</p>
--	--	--	--	--	--



FACULTAD DE MEDICINA HUMANA Y CIENCIAS DE LA SALUD
ESCUELA PROFESIONAL DE OBSTETRICIA

CONCORDANCIA ENTRE LOS RESULTADOS DE LA INSPECCIÓN VISUAL CON ÁCIDO ACÉTICO Y EL PAPANICOLAOU EN LA DETECCIÓN DE ALTERACIONES DE CUELLO UTERINO EN MUJERES EN EDAD FERTIL ATENDIDAS EN EL C.M.I. MANUEL BARRETO EN EL AÑO 2016

FICHA DE RECOLECCIÓN DE DATOS

N de ficha: _____

Fecha: _____

Historia clínica: _____

DATOS:

1. Edad: _____

2. IRS: _____

3. N# PS: _____

4. Paridad: _____

5. Fecha de la toma de muestras: _____

6. Resultado citológico: _____

7. Resultado IVAA _____

ESCALA DE CALIFICACIÓN

PARA EL JUEZ EXPERTO

Estimado juez experto (a): Carmen Livia Sepúlveda


Teniendo como base los criterios que a continuación se presenta, se le solicita dar su opinión sobre el instrumento de recolección de datos que se adjunta:

Marque con una (X) en SI o NO, en cada criterio según su opinión

CRITERIOS	SI (1)	NO (0)	OBSERVACIONES
1. El instrumento recoge información que permite dar respuesta al problema de investigación	1		
2. El instrumento propuesto responde a los objetivos del estudio	1		
3. La estructura del instrumento es adecuado	1		
4. Los ítems del instrumento responde a la Operacionalización de la variable	1		
5. La secuencia presentada facilita el desarrollo del instrumento	1		
6. Los ítems son claros y entendibles	1		
7. El número de ítems es adecuado para su aplicación	1		

SUGERENCIAS:

.....
.....
.....
.....
.....



FIRMA DEL JUEZ EXPERTO

ESCALA DE CALIFICACIÓN

PARA EL JUEZ EXPERTO

Estimado juez experto (a): CHATA LOAYZA CARMEN

Teniendo como base los criterios que a continuación se presenta, se le solicita dar su opinión sobre el instrumento de recolección de datos que se adjunta:

Marque con una (X) en SI o NO, en cada criterio según su opinión

CRITERIOS	SI (1)	NO (0)	OBSERVACIONES
1. El instrumento recoge información que permite dar respuesta al problema de investigación	✓		
2. El instrumento propuesto responde a los objetivos del estudio	✓		
3. La estructura del instrumento es adecuado	✓		
4. Los ítems del instrumento responde a la Operacionalización de la variable	✓		
5. La secuencia presentada facilita el desarrollo del instrumento	✓		
6. Los ítems son claros y entendibles	✓		
7. El número de ítems es adecuado para su aplicación	✓		

SUGERENCIAS:

.....


CHATA LOAYZA CARMEN
 JUSTICIA - G.O.P. 2474
 FIRMA DEL JUEZ EXPERTO

ESCALA DE CALIFICACIÓN

PARA EL JUEZ EXPERTO

Estimado juez experto (a): Cecilia Del Pilar Cueva Ramirez

Teniendo como base los criterios que a continuación se presenta, se le solicita dar su opinión sobre el instrumento de recolección de datos que se adjunta:

Marque con una (X) en SI o NO, en cada criterio según su opinión

CRITERIOS	SI (1)	NO (0)	OBSERVACIONES
1. El instrumento recoge información que permite dar respuesta al problema de investigación	X		
2. El instrumento propuesto responde a los objetivos del estudio	X		
3. La estructura del instrumento es adecuado	X		
4. Los ítems del instrumento responde a la Operacionalización de la variable	X		
5. La secuencia presentada facilita el desarrollo del instrumento	X		
6. Los ítems son claros y entendibles	X		
7. El número de ítems es adecuado para su aplicación	X		

SUGERENCIAS:

Un resultado "adecuado" ya sea positivo o negativo dependerá de la pericia del personal que lo califica como tal; ya sea el patólogo o el/la obstetra.

Cecilia Del Pilar Cueva Ramirez
 OBSTETRA,
 C.O.P. 22075

FIRMA DEL JUEZ EXPERTO



PERÚ

Ministerio
de Salud

Instituto de Gestión
de Servicios de Salud

CMI Manuel
Barreto

“Año Internacional del Turismo
Sostenible para el Desarrollo”

“Año del buen servicio al ciudadano”

CONSTANCIA

El que suscribe, el jefe del Centro Materno Infantil Manuel Barreto, autorizo a la señorita Sierra Quispe Fiorella Margot, egresada de su casa superior de estudios, para que pueda efectuar la aplicación de instrumento del proyecto de tesis en el CMI Manuel Barreto, titulado: “CONCORDANCIA ENTRE LOS RESULTADOS DE LA INSPECCIÓN VISUAL CON ÁCIDO ACÉTICO Y EL PAPANICOLAOU EN LA DETECCIÓN DE ALTERACIONES DE CUELLO UTERINO EN MUJERES EN EDAD FERTIL ATENDIDAS EN EL C.M.I. MANUEL BARRETO EN EL AÑO 2016”; con la finalidad que realice su trabajo de investigación.

San Juan de Miraflores, 24 de Noviembre del 2017.

Atentamente.

MINISTERIO DE SALUD
DRS. SUM. VMT
CMI MANUEL BARRETO
M.C. JOSE ARTURO CORREA BRAVO
M.P. 38765
JEFE (E) CMI MANUEL BARRETO