



**FACULTAD DE MEDICINA HUMANA Y CIENCIAS DE LA SALUD**  
**Escuela Profesional de Estomatología**

**TESIS**

LOCALIZACIÓN ANATÓMICA DEL CONDUCTO DENTARIO  
INFERIOR EN RELACIÓN CON TERCERAS MOLARES EN  
RADIOGRAFÍAS PANORÁMICAS DEL CENTRO DE TOMOGRAFÍA Y  
RADIOLOGÍA MAXILOFACIAL AYACUCHO 2021

**PARA OPTAR EL TÍTULO PROFESIONAL DE  
CIRUJANO DENTISTA**

PRESENTADO POR:

Bach. OSCAR ANTHONY, POMAHUACRE GUTIERREZ

ASESORA:

Mg. MARIELA DEL ROSARIO, ESPEJO TIPACTI  
(0000-0003-0349-2517)

AYACUCHO, PERÚ

Junio 2022

## **AGRADECIMIENTO**

Agradezco a Dios por darme la vida, salud y siendo guía de mis pasos.

A mis padres, Oscar y Teodora por todo el esfuerzo y apoyo brindado durante este proceso de formación profesional.

A mi asesora de tesis, por contribuir de manera importante en el análisis y ejecución de éste trabajo de investigación.

## **DEDICATORIA**

A mi familia y a todas aquellas personas quienes contribuyeron en mi proceso de formación profesional. Mencionando que siempre buscaré mi superación para mantenerlos en orgullo.

## ÍNDICE

	<b>Pág.</b>
<b>AGRADECIMIENTO</b>	ii
<b>DEDICATORIA</b>	iii
<b>ÍNDICE DE CONTENIDO</b>	iv
<b>ÍNDICE DE TABLAS</b>	vii
<b>ÍNDICE DE GRÁFICOS</b>	ix
<b>RESUMEN</b>	xi
<b>ABSTRACT</b>	xii
<b>INTRODUCCIÓN</b>	xiii
<b>CAPÍTULO I: PLANTEAMIENTO DEL PROBLEMA</b>	
1.1. Descripción de la realidad problemática	14
1.2. Formulación del problema	15
1.2.1 Problema principal	15
1.2.2 Problemas específicos	15
1.3. Objetivos de la investigación	16
1.3.1 Objetivo principal	16
1.3.2 Objetivos específicos	16
1.4. Justificación de la investigación	17
1.4.1 Importancia de la investigación	18
1.4.2 Viabilidad de la investigación	18
1.5. Limitaciones del estudio	18
<b>CAPÍTULO II: MARCO TEÓRICO</b>	

2.1.	Antecedentes de la investigación	19
2.1.1	Internacionales	19
2.1.2	Nacionales	20
2.2.	Bases teóricas	22
2.3.	Definición de términos básicos	31

### **CAPÍTULO III: HIPÓTESIS Y VARIABLES**

3.1.	Formulación de hipótesis principal y específicas	33
3.2.	Variables, definición conceptual, Operacionalización	33
3.2.1	variable 1	33
3.2.2	variable 2	33
3.2.3	Operacionalización de las variables	34

### **CAPÍTULO IV: METODOLOGÍA**

4.1.	Diseño metodológico	35
4.2.	Diseño muestral	35
4.3.	Técnicas e instrumento de recolección de datos, validez y confiabilidad	37
4.4.	Técnicas estadísticas para el procesamiento de la información	38
4.5.	Aspectos éticos	39

### **CAPÍTULO V: ANALISIS Y DISCUSION**

5.1.	Análisis descriptivo	40
5.2.	Análisis Inferencial	42

5.3.	Comprobación de hipótesis	43
5.4.	Discusión	58
	<b>CONCLUSIONES</b>	61
	<b>RECOMENDACIONES</b>	62
	<b>FUENTES DE INFORMACIÓN</b>	63
	<b>ANEXOS</b>	
ANEXO: 1	Carta de presentación	67
		68
ANEXO: 2	Ficha de recolección de datos	
ANEXO: 3	Ficha de recolección de datos	
ANEXO: 4	Matriz de consistencia	70
ANEXO:5	Fotografías	72

## ÍNDICE DE TABLAS

Pág.

Tabla N° 1-A: Localización anatómica del conducto dentario inferior en relación con la posición de las terceras molares (pieza 38) en radiografías panorámicas en pacientes del Centro de Tomografía y Radiología Maxilofacial- Ayacucho 2021. 40

Tabla N° 1-B: Localización anatómica del conducto dentario inferior en relación con la posición de las terceras molares (pieza 48) en radiografías panorámicas en pacientes del Centro de Tomografía y Radiología Maxilofacial- Ayacucho 2021. 43

Tabla N° 2: Localización anatómica del conducto dentario inferior en radiografías panorámicas, según la clasificación de Ezoddini, en pacientes del Centro de Tomografía y Radiología Maxilofacial, Ayacucho 2021. 46

Tabla N° 3: Posición de las terceras molares en radiografías panorámicas, según la clasificación de Pell y Gregory, en pacientes del Centro de Tomografía y Radiología Maxilofacial- Ayacucho 2021. 48

Tabla N° 4: Localización anatómica del conducto dentario inferior en relación con terceras molares, según la edad, en radiografías panorámicas en pacientes del Centro de Tomografía y Radiología

Maxilofacial- Ayacucho 2021.	50
Tabla N° 5: Localización anatómica del conducto dentario inferior en relación con terceras molares, según el sexo, en radiografías panorámicas en pacientes del Centro de Tomografía y Radiología Maxilofacial-Ayacucho 2021.	52
Tabla N° 6: Posición de las terceras molares en radiografías panorámicas, según la edad, en pacientes del Centro de Tomografía y Radiología Maxilofacial-Ayacucho 2021.	54
Tabla N° 7: Posición de las terceras molares en radiografías panorámicas, según el sexo, en pacientes del Centro de Tomografía y Radiología Maxilofacial- Ayacucho 2021.	56



## ÍNDICE DE GRÁFICOS

	<b>Pág.</b>
Gráfico N° 1-A: Localización anatómica del conducto dentario inferior en relación con la posición de las terceras molares (pieza 38) en radiografías panorámicas en pacientes del Centro de Tomografía y Radiología Maxilofacial- Ayacucho 2021.	42
Gráfico N° 1-B: Localización anatómica del conducto dentario inferior en relación con la posición de las terceras molares (pieza 48) en radiografías panorámicas en pacientes del Centro de Tomografía y Radiología Maxilofacial-Ayacucho 2021.	45
Gráfico N° 2: Localización anatómica del conducto dentario inferior en radiografías panorámicas, según la clasificación de Ezoddini, en pacientes del Centro de Tomografía y Radiología Maxilofacial- Ayacucho 2021.	47
Gráfico N° 3: Posición de las terceras molares en radiografías panorámicas, según la clasificación de Pell y Gregory, en pacientes del Centro de Tomografía y Radiología Maxilofacial- Ayacucho 2021.	49
Gráfico N° 4: Localización anatómica del conducto dentario inferior en relación con terceras molares, según la edad, en radiografías panorámicas en pacientes del Centro de Tomografía y Radiología Maxilofacial- Ayacucho 2021.	51
Gráfico N°5: Localización anatómica del conducto dentario inferior en relación con terceras molares, según el sexo, en radiografías panorámicas en pacientes del Centro de Tomografía y Radiología Maxilofacial- Ayacucho 2021.	53

Gráfico N°6: Posición de las terceras molares en radiografías panorámicas, según la edad, en pacientes del Centro de Tomografía y Radiología Maxilofacial, Ayacucho 2021. 55

Gráfico N° 7: Posición de las terceras molares en radiografías panorámicas, según el sexo, en pacientes del Centro de Tomografía y Radiología Maxilofacial-Ayacucho 2021. 57

## RESUMEN

Fue determinar la localización Anatómica del Conducto Dentario Inferior en relación con terceras molares en radiografías panorámicas en pacientes atendidos en el Centro de Tomografía y Radiología Maxilofacial -Ayacucho 2021. Metodología: Es descriptivo, observacional, transversal, retrospectivo; la muestra fue de radiografías panorámicas tomadas en el año 2018 y 2019 de pacientes de 18 a 40 años, La muestra se obtuvo mediante el método probabilístico por conveniencia. La técnica para ejecutar este estudio será observacional, a través de esta técnica se pudo registrar las variables de estudio mediante un análisis de las radiografías panorámicas del Centro de Tomografía y Radiología Maxilofacial. instrumento fue validado: por los autores Ezoddini y Pelly y Gregory. Resultados: El 47,4% (18) y el 52,6% (20) poseen una posición de las terceras molares en radiografías panorámicas (clasificación de Pell y Gregory) Clase II / Posición A en la pieza 38 y 48, respectivamente; continuo Clase II / Posición B 53,3% (16) y 50,0% (15). La localización anatómica más frecuente del conducto dentario inferior en radiografías panorámicas, según la clasificación Ezoddini, piezas 38 y 48, es contacto/sin cambios estructurales, representado por el 43,9% (58) y 38,6% (51), respectivamente; seguido de raíces proyectadas en el conducto con un 38,6% (51) y 36,4% (48). La posición más frecuente de las terceras molares en radiografías panorámicas, según la clasificación de Pell y Gregory, en piezas 38 y 48, Clase II / Posición A, representado por 28% (38) y 42,4%, (56), respectivamente; continuo de la Clase I / Posición A con el 27,3% (36) y 22,7% (30). Conclusión: Existe relación estadística significativa ( $p > 0,05$ ) entre localización anatómica del conducto dentario inferior (pieza 38 y 48) y la posición de las terceras molares (pieza 38).

**Palabras clave:** Localización anatómica, posición, conducto dentario inferior, terceros molares.

## ABSTRACT

It was to determine the Anatomical location of the Lower Dental Canal in relation to third molars in panoramic radiographs in patients treated at the Centro de Tomografía y Radiología Maxilofacial -Ayacucho 2021. Methodology: It is descriptive, observational, transversal, retrospective; The sample consisted of panoramic radiographs taken in 2018 and 2019 from patients aged 18 to 40 years. The sample was obtained using the probabilistic method for convenience. The technique to execute this study will be observational, through this technique it was possible to record the study variables through an analysis of the panoramic radiographs of the Center for Maxillofacial Tomography and Radiology. instrument was validated: by the authors Ezoddini and Pelly and Gregory. Results: 47.4% (18) and 52.6% (20) have a position of the third molars in panoramic radiographs (Pell and Gregory classification) Class II / Position A in tooth 38 and 48, respectively; continuous Class II / Position B 53.3% (16) and 50.0% (15). The most frequent anatomical location of the lower dental canal in panoramic radiographs, according to the Ezoddini classification, pieces 38 and 48, is contact/without structural changes, represented by 43.9% (58) and 38.6% (51), respectively. ; followed by projected roots in the canal with 38.6% (51) and 36.4% (48). The most frequent position of third molars in panoramic radiographs, according to the Pell and Gregory classification, in teeth 38 and 48, Class II / Position A, represented by 28% (38) and 42.4%, (56), respectively; Continuous Class I / Position A with 27.3% (36) and 22.7% (30). Conclusion: There is a significant statistical relationship ( $p>0.05$ ) between the anatomical location of the lower dental canal (piece 38 and 48) and the position of the third molars (piece 38).

**Keywords:** Anatomical location, position, lower dental canal, third molars.

## INTRODUCCIÓN

La extracción de terceros molares inferiores es un procedimiento que se realiza con mayor frecuencia en la especialidad de cirugía oral y maxilofacial, y los odontólogos también suelen realizar este tipo de extracciones.

Las complicaciones posoperatorias más comunes son leves y reversibles, incluido el bloqueo de la mandíbula y el dolor, y no son difíciles de manejar; sin embargo, el daño a los nervios, como los dientes inferiores, puede causar síntomas como falta de brillo en el labio inferior o la mandíbula. Esta alteración sensorial en la región orofacial interfiere con los hábitos de hablar y masticar, y la interacción de ambos puede afectar en la calidad de vida del paciente. El desperfecto sensorial alcanza ser temporal (6 meses a 1 año o permanente).

Debido a ello, previo a este procedimiento quirúrgico, las radiografías son fundamentales para valorar la posición del tercer molar y relación con el canal dentario inferior, a pesar que se ve la inserción o trayecto muy contigua entre las dos estructuras, otra más precisa. Por ello se hace la tomografía computarizada de haz cónico, medida milímetros en tres dimensiones, para que durante el procedimiento se tenga cuidado de evitar secuelas permanentes que comprometan el estilo de vida del paciente.

Todas estas condiciones pueden clasificarse como complicaciones mayores, causando problemas en la relación paciente-cirujano-dentista y siendo objeto de controversia forense.

# CAPÍTULO I

## PLANTEAMIENTO DEL PROBLEMA

### 1.1. Descripción de la realidad problemática

La erupción del tercer molar siempre ha sido un problema al que los odontólogos han estado prestando atención porque es la causa de muchas patologías y trastornos oclusales. La lesión de los nervios de los dientes inferiores ocurre todos los días se extraen los terceros molares, porque la variación entre terceras molares y canal mandibular no está bien diagnosticada. Por ello existe evidencia de que el riesgo de daño del canal mandibular durante la extracción del tercer molar inferior es alto debido a la estrecha relación entre las dos estructuras. Debido a las complicaciones posoperatorias, como inflamación, mandíbula bloqueada y dolor, no es difícil de tratar, pero la lesión de la inervación sensorial del labio inferior puede provocar un trauma y fibromas, tejido cicatricial y quiste mucoso en la membrana.

La parestesia del nervio alveolar inferior varía con frecuencia de 0,45% a 8,4% y el riesgo permanente es inferior al 1%. A pesar que la incidencia de esta complicación es baja, pero son graves. Debido a ello a los odontólogos y maxilofaciales utilizan la radiografía panorámica para visualizar los terceros molares afectadas y evaluar si hay lesión del nervio dentario inferior. Si se da la parestesia por el nervio es cuando hay contacto directo con la raíz del tercer molar.

Es necesario estimar la relación topográfica del conducto dentario inferior y el tercer molar la relación precedentemente de realizar la cirugía. Por ello, se señaló que están significativamente relacionadas el nervio alveolar inferior posterior a la extracción del tercer molar y produce lesión del conducto dentario inferior, imagen radiolúcida a nivel de la raíz del tercer molar, desvío del conducto radicular y constricción de la raíz del tercer molar. Asimismo, hay antecedentes que demuestran lesión a nivel del conducto dentario inferior panorámicamente están asociados las dos estructuras, lo provoca el riesgo nervioso y parestesia. Cuando sea necesario ejercitar las muelas del juicio inferiores incluidas, la correcta identificación anatómica del canal dentario inferior y la estructura del nervio dentario

inferior respecto al tercer molar es fundamental, pues la proximidad de estas distribuciones dará lugar a la posibilidad de lesión.

Por lo cual, ante lo expuesto en la presente investigación se determinó la localización Anatómica del conducto dentario inferior respecto con terceras molares en radiografías panorámicas en pacientes del Centro de Tomografía y Radiología Maxilofacial Ayacucho 2021.

## **1.2. Formulación del problema**

### **1.2.1. Problema principal**

¿Cuál es la localización Anatómica del Conducto Dentario Inferior en relación con terceras molares en radiografías panorámicas en pacientes del Centro de Tomografía y Radiología Maxilofacial Ayacucho 2021?

### **1.2.2. Problemas específicos**

¿Cuál es la localización anatómica del conducto dentario inferior en radiografías panorámicas, según la clasificación de Ezoddini, en pacientes del Centro de Tomografía y Radiología Maxilofacial Ayacucho 2021?

¿Cuál es la posición de las terceras molares en radiografías panorámicas, según la clasificación de Pell y Gregory, en pacientes del Centro de Tomografía y Radiología Maxilofacial Ayacucho 2021?

¿Cuál es la localización anatómica del conducto dentario inferior en relación con terceras molares, según la edad, en radiografías panorámicas en pacientes del Centro de Tomografía y Radiología Maxilofacial Ayacucho 2021?

¿Cuál es la localización anatómica del conducto dentario inferior en relación con terceras molares, según el sexo, en radiografías panorámicas en pacientes del Centro de Tomografía y Radiología Maxilofacial Ayacucho 2021?

¿Cuál es la posición de las terceras molares en radiografías panorámicas, según la edad, en pacientes del Centro de Tomografía y Radiología Maxilofacial Ayacucho 2021?

¿Cuál es la posición de las terceras molares en radiografías panorámicas, según el sexo, en pacientes del Centro de Tomografía y Radiología Maxilofacial Ayacucho 2021?

### **1.3. Objetivos de la investigación**

#### **1.3.1. Objetivo general**

Determinar la localización Anatómica del Conducto Dentario Inferior en relación con terceras molares en radiografías panorámicas en pacientes del Centro de Tomografía y Radiología Maxilofacial Ayacucho 2021.

#### **1.3.2. Objetivos específicos**

Determinar la localización anatómica del conducto dentario inferior en radiografías panorámicas, según la clasificación de Ezoddini, en pacientes del Centro de Tomografía y Radiología Maxilofacial Ayacucho 2021.

Determinar la posición de las terceras molares en radiografías panorámicas, según la clasificación de Pell y Gregory, en pacientes del Centro de Tomografía y Radiología Maxilofacial Ayacucho 2021.

Determinar la localización anatómica del conducto dentario inferior en relación con terceras molares, según la edad, en radiografías panorámicas en pacientes del Centro de Tomografía y Radiología Maxilofacial Ayacucho 2021.

Determinar la localización anatómica del conducto dentario inferior en relación con terceras molares, según el sexo, en radiografías panorámicas en pacientes del Centro de Tomografía y Radiología Maxilofacial Ayacucho 2021.

Determinar la posición de las terceras molares en radiografías panorámicas, según la edad, en pacientes del Centro de Tomografía y Radiología Maxilofacial Ayacucho



2021.

Determinar la posición de las terceras molares en radiografías panorámicas, según el sexo, en pacientes del Centro de Tomografía y Radiología Maxilofacial Ayacucho 2021.

#### **1.4. Justificación de la investigación**

En nuestro país existen pocos estudios consignados en tomas de radiografías panorámicas en pacientes de localización Anatómica del Conducto Dentario Inferior y terceros molares. Es importante comprender las varias anomalías y cambios que ocurrirán en estas distribuciones para no conducir a cambios en el tratamiento.

##### **1.4.1. Importancia de la investigación**

Es importante la investigación gracias a ello se tuvo conocimiento de diversas anomalías y variantes Estas estructuras existen para que no provoquen cambios en el tratamiento. El estudio en sí es relevante, en la medida en que los resultados conseguidos se pueden informar para que consideren como base y se pueda considerar la relación entre el nervio dentario inferior y terceros molares inferiores a la utilidad científica de las intervenciones quirúrgicas.

Importancia teórica; porque estipulara ideas y conceptos que respalden el estudio, sirviendo como referencia a fuentes científicas de estudios próximos.

Importancia práctica; es importante para un correcto diagnóstico y plan de tratamiento para la extracción de terceros molares inferiores, permitiendo establecer con anticipación el grado de dificultad.

El estudio presenta una importancia social; porque ayudará a los dentistas y estudiantes de odontología como un apoyo de diagnóstico preoperatorio confiable, reduciendo el costo de diagnósticos, reduciendo el tiempo del procedimiento de extracción del tercer molar, las complicaciones y brindando beneficios inmediatos a los pacientes.

Importancia metodológica; esta investigación permitirá a los profesionales a tener información en su estudio y estudios que ejecutarán en la zona de Ayacucho sin dañar el nervio dentario inferior durante la extracción de los terceros molares inferiores.

#### **1.4.2. Viabilidad de la investigación**

El estudio fue posible porque se tuvo el tiempo requerido para adjuntar los antecedentes.

Cuenta con las personas necesarias para su completa realización. El estudio actual es económicamente accesible porque todo lo que se incurre como tarifa es financiado por los investigadores.

La factibilidad también ocurre cuando se proporciona la disponibilidad y accesibilidad de la información para brindar una razón clara de las variables en estudio.

#### **1.5. Limitaciones del estudio**

Hay pocos estudios internacionales y nacionales relacionados al tema, y se encontró en las radiografías panorámicas imágenes con pobre definición e imagen distorsionados.

## **CAPÍTULO II MARCO TEÓRICO**

### **2.1. Antecedentes de la investigación**

#### **2.1.1. Antecedentes internacionales**

**Bikash Ch, Ujjwal J. (2020) Estados Unidos;** se ejecutó un estudio donde examinaron la posición anatómica del tercer molar inferior en asociación con el conducto dentario en tomografía computarizada. Método: estudio descriptivo transversal. Se utilizaron imágenes de tomografía computarizada de los terceros molares mandibulares de 200 pacientes. Se utilizó un método de muestreo conveniente. Resultados: respecto el conducto mandibular y tercera molar mandibular se observó en el lado apical en 104 (52,0%) y 173 (86,5%) terceros molares tenían contacto directo con el canal mandibular. Aproximadamente 36 (97,3%) terceros molares inferiores colocados lingualmente tenían contacto con el canal mandibular. Conclusiones: Los hallazgos del estudio concluyen que la mayoría de los terceros molares inferiores situados lingualmente tenían una mayor incidencia de afectación del nervio mandibular.<sup>1</sup>

**Wang D, et. al, (2018) China;** realizó un estudio de identificar la relación hay en radiografías Relación entre las raíces de los terceros molares impactados y el canal alveolar inferior como factor de riesgo y predictor pronóstico de lesión del nervio dentario inferior posteriormente de la extracción dental. Materiales: clínico retrospectivo de 136 pacientes con 257 terceros molares inferiores bloqueados. Resultados: se halló que varias características radiológicas en imágenes CBCT coronales, considerando la raíz del IAC y posición del conducto dentario y relación a la raíz, hay significativamente asociadas con la lesión del conducto dentario y la raíz de la tercera molar inferior.<sup>2</sup>

**Kavarthapu A y Thamaraiselvan M. (2018) India;** cuyo objetivo fue evaluar la asociación entre raíces de las terceras molares con la clasificación de Ezoddini y posición de terceras molares con clasificación de Pell y Gregory. Métodos: 499 radiografías panorámicas de pacientes mayores de 20 años. Resultados clase IA en 19.2%. Según la clasificación de Ezoddini las mujeres 50.7%; varones 49.3%, edades de los pacientes grupos de 20-30 años 67.1% con mayor frecuencia. Conclusión: existe asociación entre raíces de las terceras molares inferiores con el conducto mandibular.<sup>3</sup>

### **2.1.2 Antecedentes nacionales**

**Mamani P. (2019) Puno;** cuyo objetivo fue relacionar la posición del tercer molar y las estructuras circundantes en una tomografía de 17 a 25 años de los pacientes. El método: la muestra fue 60 fotografías de tomografía del tercer molar inferior los datos obtenidos de 2019 a 2020, y encuentro que la relación entre la posición del tercer molar inferior y la posición de la mandíbula es clasificada según Pell y Gregory Branching, tipo II más representativo, espécimen 65; encontrando así relación moderada ( $P = 0,657$ ). Según la clasificación de Liqun, 40% en categoría I / A, y hay relación moderada entre la posición del conducto dentario inferior y tercer molar inferior ( $P = 0,620$ ). De acuerdo con la clasificación de Ogüz Borahan, se determinó el  $66,67^\circ$  de la muestra representativa del tipo I, y se encontró que existe relación tipo alta entre respecto al tercer molar inferior y posición de la raíz de los molares inferiores ( $P = 0,900$ ). Analizar la relación entre el tercer molar y las principales estructuras anatómicas que lo rodean. Conclusión es que existe una alta correlación entre la posición del tercer molar inferior y su estructura circundante.<sup>4</sup>

**Montoya R. (2018) Huánuco;** tuvo como objetivo: Asociar posición anatómica del conducto dentario inferior con tercer molar. Método: fue conformada por 83 radiografías entre las edades 17 y 68 años. Resultados: Según la clasificación de Pell y Gregory y posición del tercer molar inferior izquierdo estuvo dominada por el tipo I, el tipo A representó el 72%, el tipo A representó el 6.2% y el tipo I derecho representó el 75.6%. 3,9%. con clasificación de Ezoddini y tercer molar izquierdo es el contacto que falta con más frecuencia, representando el 50,0% y el 3,0% de la ley. A la izquierda, según la clasificación de Pell y Gregory, los machos tienen mayor frecuencia de Tipo I y Tipo II, 37,9% y 1,6%, respectivamente. Según la clasificación de Pell y Gregory, a derecha, las hembras tienen mayor frecuencia de Tipo I y Tipo II, que es 0,3% y 1,8%. Conclusiones: Existe relación significativa entre posición anatómica del conducto I dentario y terceros molares Según la clasificación de Pell y Gregory y clase I tipo A respecto a molares inferiores. En asociación del conducto dentario inferior con terceros molares inferiores de acuerdo la clasificación de Ezoddini, no hay contacto.<sup>5</sup>

## **2.2. Bases teóricas**

### 2.2.1. Conducto dentario inferior

Es el único que inicia detrás y tenuemente por debajo del lingual y circula inclinadamente por debajo y delante del segundo premolar y a partir de ello se parte en ramas: externa que finaliza en el agujero mentoniano, y interno que finaliza debajo de los incisivos inferiores. Al examinar se observa de diferentes formas: circular, ovalada y pera. Y radiográficamente se observa, una imagen con banda transparente entre dos líneas radiopacas <sup>6</sup>.

#### Anatomía

Anatómicamente en el feto y el niño se observa en la mandíbula atravesada por otro canal denominado canal de Serres, está ubicado debajo del canal mandibular. Serres posee vasos sanguíneos. Se origina, se extiende a y desaparece. No obstante, el foramen posterior debajo y posterior del conducto dentario inferior y foramen anterior antes del agujero mentoniano algunas veces se hallan en adultos.<sup>7</sup> Otros estudios han explicado sobre la formación del conducto mandibular. El nervio dental inferior se forma a lo largo del desarrollo embrionario y así inerva los tres distintos conjuntos de las piezas dentarias deciduas como: incisivos, molares y piezas dentarias permanentes, este proceso finaliza con la fusión de tres nervios el nervio dental inferior. En unión de estos nervios quienes darán lugar a los conductos del maxilar inferior.<sup>7</sup> El canal del maxilar inferior en la actualidad debido a los avances en la imagenología y investigación, es viable obtener una excelente imagen y un mejor estudio de las estructuras anatómicas.

Varios investigadores han informado del conducto mandibular es bífido a ras de la rama mandibular y del cuerpo. Las tipologías de conductos mandibulares son los retromolares, es un tipo anterior sin aproximación, foramen dental bífido bilateral. Los conductos de los maxilares tienen una baja imagen de prevalencia, pero es muy importante para un buen diagnóstico y prevenir las lesiones nerviosas.<sup>8</sup>

**Morfología:** El canal dentario inferior, ubicado. En la parte media del lado interno de la mandíbula inferior se encuentra el orificio de acceso del canal de la mandíbula inferior, en el entienden los vasos y los nervios dentales inferiores. Este agujero

está previamente reducido por una protuberancia triangular puntiaguda que representa la columna de Spix.<sup>9</sup> El canal mandibular atraviesa el cuerpo mandibular humano y forma una curva cóncava anterosuperior que finaliza su recorrido en los agujeros mentales. La mayoría de los estudios radiográficos y de disección muestran que el nervio dentario inferior en los maxilares inferiores al examinarlos no ocupa un canal exclusivo, solo que está dispuesto de forma plexiforme. Las ramas perforantes óseas que forman parte de haces neurovasculares que se originan en los músculos adyacentes también se incorporan directamente a través de sus ramas plexiformes. Estos nervios dentales accesorios se ven principalmente lateralmente con el tercer molar, y apariencia recurrente revela en ocasiones el alivio inconcluso del dolor debido al bloqueo anestésico del nervio dentario inferior.<sup>10</sup>

### **Principios de la Interpretación Radiográfica**

Se diferencian en las siguientes imágenes:

**Imágenes primarias:** imágenes de la estructura se ve en el área focal y fuera de ella, quedan situadas verticalmente.<sup>11</sup>

**Imágenes dobles:** se observan anatómicas como una línea media, y causan imagen doble, que viene a ser un relámpago central que pasa 2 veces por la zona, como paladar duro - blando, hioides, epiglotis y columna cervical.<sup>11</sup>

**Imágenes fantasmas:** imagen radiopaca o radiolúcida del paciente, por ello se tiene una imagen muy difusa y una imagen muy grande he invertido en sentido horizontal.<sup>11</sup>

**Aquellas imágenes:** que no pertenecen a las estructuras anatómicas. Son imágenes extrañas de su cabeza o cuello del paciente tiene.<sup>11</sup>

**También se debe considerar para una interpretación radiográfica de una panorámica:**<sup>12</sup>

La estructura contigua al plano sagital posee una imagen par, como la columna vertical es una imagen doble, tal imagen surge en los dos lados laterales de una panorámica.<sup>12</sup>

Los tejidos blandos: la gingival, membrana sinusal desarrollada, la lengua, surco naso labial, nariz, pabellón auricular, epiglotis, paladar blando.<sup>12</sup>

Los espacios aéreos: faringe, como entre dorso de la lengua y paladar. estas estructuras se observan imágenes superpuestas, estableciendo imagen radiolúcida o radiopaca de tal estructura, asimismo la rama del maxilar inferior se ve más radiolúcida debido a la superposición del espacio aéreo faríngeo. <sup>12</sup>

### **2.2.2 Nervio dentario inferior**

Inicialmente se localiza entre: músculo pterigoideo externo y aponeurosis inter-pterigoidea interna, encerrado en una capa de celuloide graso que lo envuelve por completo desde el comienzo hasta arriba de la espina de Spix. Luego va hacia abajo y afuera. Es descrita como una curva descendente de la concavidad antero-superior; la arteria maxilar interna atraviesa de manera superficial, y el nervio lingual y el tímpano está en la parte anterior y en el interior del nervio, proporcionalmente. Recorre hacia parte inferior entre la aponeurosis interpterigoide con el pterigoideo interno en el interior y la rama ascendente de la mandíbula en el exterior y entra en el canal mandibular o canal dentario inferior con la arteria dentaria <sup>13</sup>.

El nervio se encuentra atrás de los vasos y externamente del nervio lingual y continua el camino hacia delante que termina en los premolares que emerge mediante el agujero mentoniano y luego da origen al nervio mentoniano, inerva a las piezas dentarias del maxilares inferior mediante el filete dental o alveolar ; recurre el nervio mentoniano y se propaga mediante unos ramilletes de filetes protegidos por la musculatura cuadrada del mentón e inerva los tejidos blandos de la región mentoniana: epidermis y mucosa del labio, glándula, labial y surco gingivo-labial inferior de la área . El nervio incisivo que se expande en la zona del mentón, da origen a filetes dentarios inferiores como incisivos y caninos; filete óseo consignado al alvéolo proporcionado y al periodonto y filete gingival. A través de los exámenes clínicos se duda que el nervio incisivo atraviesa la línea media y se anastomosa con el lado opuesto. <sup>14</sup>

### **2.2.3 Terceras molares**

Los últimos dientes que crecen son los terceros molares; se desarrollan en el maxilar, posterior y distal de los segundos molares, y aparecen en la boca entre los 18 y 25 años; alrededor de los 3 años aparecen sus órganos de esmalte, 6 años Más tarde, los pezones y las paredes de los folículos pilosos continúan apareciendo, los folículos pilosos se cierran y el cordón umbilical se rompe; los cambios son grandes durante el proceso de formación y erupción, y generalmente es más rápido en las mujeres; la mineralización El período de este diente es diferente, el tercer molar inferior es promedio Se inicia alrededor de los 9 años y se desarrolla completamente entre los 12 y 16 años.<sup>15</sup>

Con el tiempo los humanos, las dimensiones de las mandíbulas han cambiado, actualmente se muestran más pequeñas, situación que se muestra con más fuerza en la mandíbula inferior; Este fenómeno se debe principalmente a los diferentes hábitos alimentarios, que requieren menos esfuerzo para masticar.<sup>16</sup>

La preservación de los terceros molares está estrechamente relacionada con el crecimiento de los maxilares.”<sup>17</sup> Aproximadamente el 40% los terceros molares están parcialmente o totalmente impactados, la totalidad de los cuales son dientes inferiores; en este caso. Induce a la pericoronitis, periodontitis, caries. Reabsorción radicular del segundo molar, enfermedad de la ATM, la pérdida ósea en el extremo distal del segundo molar es más común y suele estar relacionada con infección o lesiones quísticas, debido a ello se tiene que extraer la tercera molar.<sup>18</sup>

El odontólogo debe saber la ubicación y anatomía de dientes de juicio , que están involucrados tanto en el diagnóstico como en la realización del tratamiento quirúrgico; También se realiza en pacientes edéntulos, la parte restante de los cuales es precisamente esta y debe eliminarse para regularizar el reborde alveolar; es por la amplia variedad de diagnóstico, esto se realiza con frecuencia en la cirugía bucal; hay varios tratamientos alternativos.<sup>19</sup>

“Los estudios de imágenes son una gran ayuda para el diagnóstico; Se encuentran signos radiológicos que muestran la proximidad de la punta del tercer molar al DAI y que deben tenerse en cuenta a la hora de tomar una decisión: La tomografía



computarizada de haz cónico (TVP) también es posible. <sup>20</sup> El tercer molar se localizan en diferente posición en el paciente con una asociación estrecha con el DAI, por ello la ubicación se debe tener en cuenta a la hora de planificar el tratamiento quirúrgico. <sup>21</sup>

El daño de esta estructura está relacionado con la posibilidad de parestesias anormales, sangrado e infección en la zona de la mandíbula del paciente, además de causar malestar, también tendrá efectos médico-legales; hay otros factores relacionados con principales efectos, como edad, salud e incluso uso del cirujano Prácticas y técnicas; una de ellas no puede corregirse, como el conocimiento y planificación previos que pueden, en última instancia, reducir el suceso que ocurre. <sup>22</sup>

El CDI comienza en el agujero mandibular y finaliza en el agujero mentoniano; por lo general, está redondeado y puede verse paralelamente las dos líneas radiopacas que representan una banda radiolúcida a cada lado del maxilar inferior; El recorrido se divide en secciones de la osificación de tres estructuras óseas; las secciones son: ángulo, rama, mandíbula y foramen; tiene un recorrido inclinado hacia abajo y hacia adelante desde el inicio; en área del ángulo mandibular se torna recto y en el último tramo presenta una curvatura hacia arriba/atrás que emerge en el foramen mentoniano; y se pone en *S* en cursiva. <sup>23-24</sup>

#### **2.2.4 “Clasificación según Pell y Gregory**

En 1933, Pell y Gregory propusieron las categorías I, II y III, donde se consideró la relación entre el tercer molar y la rama mandibular en términos de su posición horizontal y las posiciones de profundidad A, B y C en relación con el plano oclusal del segundo molar. <sup>25</sup>

Clase I: Hay espacio suficiente entre la rama del maxilar inferior ascendente y la parte distal del 2do molar para adaptar el diámetro mesio-distal del diente de la tercera molar. <sup>25</sup>

Clase II: Distancia entre la rama ascendente de la mandíbula y parte distal de la 2da molar es menor que el diámetro mesio-distal del diente del diente de la tercera molar. <sup>25</sup>

Clase III: el tercer molar se encuentra total o casi completamente adentro de la rama del maxilar inferior.<sup>25</sup>

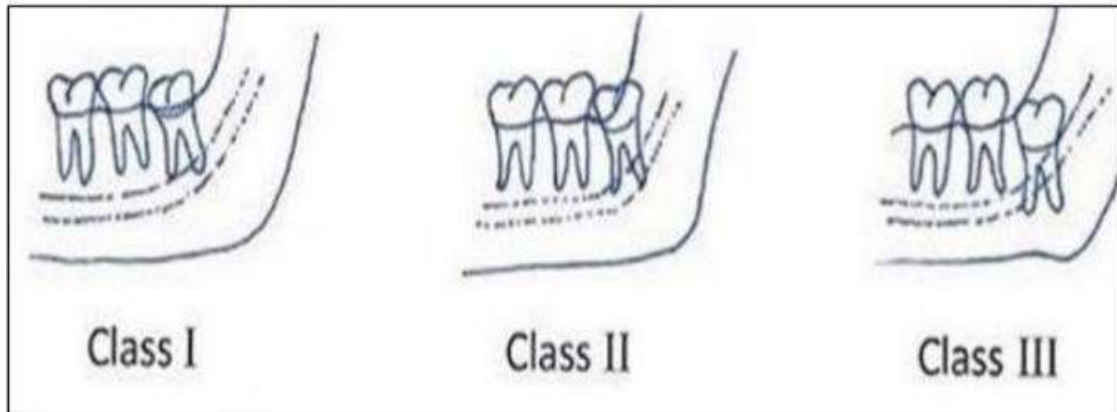


Figura 1: Clasificación de las terceras molares con respecto a la rama mandibular según Pell y Gregory.<sup>25</sup>

**2.2.5 Clasificación de la posición de los terceros molares:** La clasificación de la posición del tercer molar se basa en un correcto análisis radiológico porque proporciona información sobre la anatomía del diente a extraer y el área a estimar. Las imágenes panorámicas pueden suministrar dicha información.

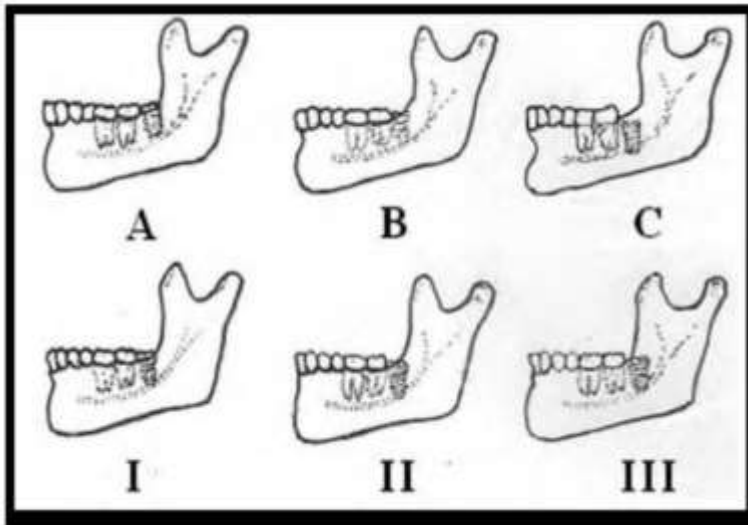
**La clasificación de Pell y Gregory**<sup>25</sup>: La profundidad del tercer molar en el hueso con la estructura anatómica del segundo molar.

Se clasifica en 3 posiciones:

**Posición A:** El punto más alto de la pieza dentaria está en o por encima de la superficie oclusal del segundo molar.

**Posición B:** El punto más alto de la pieza dentaria está debajo de la superficie oclusal; pero por encima de la línea cervical de la 2da. molar.

**Posición C:** El punto más alto de la pieza dentaria está en o debajo de la línea cervical de la 2da. molar.



**2.2.6 Clasificación según Ezoddini:** Contacto estrecho o íntimo entre las raíces de los terceros molares inferiores con el nervio dentario inferior. <sup>26</sup>

Ezoddini, en 2010, publicó 6 criterios de valoración de la asociación entre los ápices de los terceros molares inferiores con el canal mandibular y asignando a cada criterio una letra "A" a la letra "F":

Definir la letra A como pasar la raíz a través del canal B ápice molar proyectada hacia el canal, C contacto entre el ápice y el canal, D flexión del conducto y conducto de flexión, desviación del canal E, caso desconocido F. tal categorización engloba la medida de la característica a tener en cuenta en el estudio, porque junta específicamente cada relación y no muestra dificultad de ver en radiografías panorámicas. <sup>26</sup>

### 2.3. Definición de términos básicos

**Salud Bucal:** Es un elemento de la salud general, para tener en la calidad de vida. <sup>6</sup>

**Conocimiento:** proceso que nos da a conocer; que el sujeto obtiene que es conocido. <sup>8</sup>

**Conducto dentario inferior:** contienen los sistemas nerviosos periférico y circulatorio constituyen las estructuras anatómicas. <sup>6</sup>

**Nervio dentario inferior:** Es únicamente sensible y proporciona sensibilidad mediante los nervios a todos los dientes mandibulares y tejido óseo.<sup>13</sup>

**Terceros molares:** Situadas en la zona posterior del arco superior e inferior.<sup>15</sup>

**Mandíbula:** Es un hueso móvil ubicado en la parte inferior y posterior del rostro.<sup>13</sup>

**Canal mandibular:** discurre longitudinalmente a través de este hueso, que en su sección media está relacionado con la mejilla y los premolares.<sup>6</sup>

**Superposición:** Se ve cuando el tramo del conducto dentario inferior y raíz de la molar esta paralela.<sup>16</sup>

**Diente retenido:** está en una erupción normal, y se detiene parcial o total en el tejido oseo.<sup>15</sup>

**Impactación:** Retención total o parcial del diente.<sup>15</sup>

**incluido:** Proceso erupción del diente en un lapso deseado en relación con la edad del paciente.<sup>15</sup>

**Radiografía panorámica:** Aporte al diagnóstico, aparte de cubrir la totalidad de los maxilares y estructuras vecinas y menor dosis de radiación que el examen radiográfico total.<sup>11</sup>

## **CAPÍTULO III**

### **HIPÓTESIS Y VARIABLES DE LA INVESTIGACIÓN**

#### **3.1. Formulación de la hipótesis**

El Conducto Dentario Inferior tiene relación con terceras molares en radiografías panorámicas en pacientes del Centro de Tomografía y Radiología Maxilofacial - Ayacucho 2021.

#### **3.2. Variables; definición conceptual y operacional**

##### **3.2.1 Variable 1**

**Conducto dentario inferior:** contienen los sistemas nerviosos periférico y circulatorio constituyen las estructuras anatómicas. <sup>6</sup>

##### **3.2.2 Variable 2**

**Tercer molar inferior:** Situadas en la zona posterior del arco superior e inferior. <sup>15</sup>

##### **3.2.3 Covariables**

Sexo

Edad

### 3.2.4 Operacionalización de variables

Variables	Dimensiones	Indicadores	Escala de medición	Valor
Conducto dentario inferior	Localización anatómica del conducto dentario inferior en relación con terceras molares en radiografías panorámicas.	Clasificación según Ezoddini	Nominal	<ol style="list-style-type: none"> <li>1. Ausencia de contacto.</li> <li>2. Hay contacto, pero sin cambios estructurales</li> <li>3. Las raíces están proyectadas en el conducto.</li> <li>4. Las raíces sobrepasan el conducto.</li> <li>5. Existe flexión de las raíces con desviación del conducto.</li> </ol>
Tercer molar inferior	La posición de las terceras molares en radiografías panorámicas.	Clasificación de Pell y Gregory	Nominal	Clase I Clase II Clase III  Posición A Posición B Posición C
<b>Covariables</b>				
Sexo	Datos generales de la radiografía Panorámica	Características sexuales externas	Nominal	Masculino Femenino
Edad	Datos generales de la radiografía Panorámica	Años cumplidos	Ordinal	18 a 29 años 30 a 40 años

## CAPÍTULO IV METODOLOGÍA

### 4.1. Diseño metodológico

Diseño de investigación relacionado con Hernández Sampieri no fue experimental ya que no se abordó ninguna variable de estudio.

Las variables estudiadas fueron transversal, porque se ejecutó en un establecimiento en uno de tiempo.

Según la recopilación de datos del estudio, es retrospectivo porque estos eventos se analizan en el presente utilizando datos pasados.

En referencia a la relación de las variables en un contexto en particular fue correlacional.

En cuanto a la metodología fue observacional, donde se visualizará el fenómeno a estudiar para continuar con sus respectivas anotaciones.

### 4.2. Diseño muestral

#### Población

Fue 200 radiografías panorámicas de pacientes tomadas en el año 2018 y 2019.

#### Muestra

Fue 132 radiografías panorámicas tomadas en 2018 y 2019 de pacientes de 18 a 40 años atendidos en el Centro de Tomografía y Radiología Maxilofacial Ayacucho. Se determinó el tamaño de muestra, el cálculo fue mediante el método probabilístico por conveniencia. La fórmula:

$$n = \frac{Z^2 * N * p * q}{(N-1) E^2 + Z^2 * p * q}$$

**Sustituyendo:**

$$n = \frac{(1.96)^2 (200) (0.5) (0.5)}{(200-1) (0.05)^2 + (1.96)^2 (0.5) (0.5)}$$

n = 132 Radiografías panorámicas

### **Criterios de Selección**

#### **Criterios de Inclusión:**

Radiografías panorámicas entre las edades de 18 a 40 años.

Radiografías panorámicas de ambos sexos.

Radiografías panorámicas donde la tercera molar presente estadio de Nolla mayor a 7.

Radiografías panorámicas donde presenten las terceras molares inferiores derechas e izquierda.

#### **Criterios de exclusión:**

Radiografías panorámicas que muestren defectos de distorsión.

Radiografías panorámicas que muestren imagen de baja y alta densidad

Radiografías panorámicas con antecedente de extracción de algún tercer molar.

Radiografías panorámicas con tratamiento ortodóncico.

### **4.3. Técnicas e instrumento de recolección de datos.**

Se utilizó una técnica observacional y requiere una carta de presentación del director de la Universidad Alas Peruanas, y se realizó una investigación para recolectar todos los datos obtenidos del laboratorio. Película radiográfica panorámica, relacionada con el paciente con las posiciones anatómicas de las piezas dentarias inferiores asociadas con el tercer molar inferior.

#### **4.3.1 Técnica de recolección de datos**

La técnica fue observacional, y se registró las variables a través de un análisis de las radiografías panorámicas del Centro de Tomografía y Radiología Maxilofacial. instrumento fue validado: por los autores Ezoddini y Pelly y Gregory.

### **Procedimientos**



Se solicitó la autorización del director Centro de Tomografía y Radiología Maxilofacial, para la elaboración de la tesis.

Se identificó las radiografías panorámicas, que cumplan con los criterios de selección

Prontamente registramos en la ficha de recolección de datos el informe de las radiografías panorámicas con respecto al sitio del nervio dentario inferior según clasificación: Ezzodini y terceras molares según la clasificación: Pelly y Gregory.

Y por último un especialista de cirugía maxilo facial del Centro de Tomografía y Radiología Maxilofacial, calibrara las evaluaciones que realice de las radiografías panorámicas.

### **4.3. Técnicas e instrumento de recolección de datos, validez y confiabilidad**

#### **4.3.2 Instrumento de recolección tipo cuestionario de encuesta:**

Ficha de recolección de datos. Instrumento que fue validado por los autores: Ezzodini y Pelly y Gregory. Posteriormente fue validado por tres docentes de la misma universidad. Anote en el informe de la radiografía panorámica con respecto a la ubicación del canal mandibular y posición del tercer molar.

#### **Ficha clínica de datos según la clasificación Ezzodini constó:**

Características personales (sexo, edad, grupo etario)

Características radiográficas según la clasificación Ezzodini

#### **Según la clasificación Ezzodini se midió con los valores:**

1. Sin contacto. (A)
2. Hay contacto, pero no hay cambio estructural (B)
3. Las raíces se proyectan hacia el conducto. (C)
4. La raíz sobrepasa el conducto. (D)
5. La raíz con desviación del conducto. (E)

#### **Ficha clínica de datos según la clasificación de Pelly y Gregory**

Características personales (sexo, edad, grupo etario)

Características radiográficas (según la clasificación Pelly y Gregory.)

Según la clasificación Pelly y Gregory se midió mediante los siguientes valores:

Clase I  
Clase II  
Clase III  
Posición A  
Posición B  
Posición C

#### **4.4. Técnicas estadísticas para el procedimiento de la información.**

Se observo los datos de la posición de los dientes inferiores relacionados con el tercer molar inferior, se utilizó el software estadístico SPSS 25.0 para ingresar los resultados en la base de datos automatizada. Se informará en tablas y gráficos estadísticos. Para el proceso de razonamiento, se aplicó una prueba de independencia no paramétrica estándar. (Chi cuadrado), se elaborarán intervalo confidencial del 95% para el parámetro proporción.

#### **4.5. Aspectos éticos.**

Se considero con los lineamientos determinados por el Código de Ética y Obligaciones de la Academia Peruana de Odontología, y todo médico que realice una investigación debe cumplir con las normas internacionales y nacionales de investigación en humanos.<sup>27</sup>

Se ejecutó el actual estudio resguardando el anonimato de los participantes, respetando asimismo los principios: igualdad, justicia y equidad.<sup>27</sup>

Se cumplió con la representación de datos factibles y aprobados que fueron codificados y resguardados. <sup>27</sup>

## CAPÍTULO V

### ANÁLISIS Y DISCUSIÓN

#### 5.1. Análisis descriptivo, tablas de frecuencia, gráficos, dibujos, fotos, tablas, etc

**Tabla N° 1-A**

***Localización anatómica del conducto dentario inferior en relación con la posición de las terceras molares (pieza 38) en radiografías panorámicas en pacientes del Centro de Tomografía y Radiología Maxilofacial, Ayacucho 2021.***

		Posición (Pieza 38)																			
		Clase I/Posición A		Clase I/Posición B		Clase I/Posición C		Clase II/Posición A		Clase II/Posición B		Clase II/Posición C		Clase III/Posición A		Clase III/Posición B		Clase III/Posición C			
		N°	%	N°	%	N°	%	N°	%	N°	%	N°	%	N°	%	N°	%	N°	%		
<b>Localización (Pieza 38)</b> *	Ausencia de contacto	10	27,8%	0	0,0%	0	0,0%	6	15,8%	1	3,3%	0	0,0%	0	0,0%	0	0,0%	0	0,0%	0	0,0%
	Contacto/sin cambios estructurales	16	44,4%	2	66,7%	0	0,0%	18	47,4%	12	40,0%	4	44,4%	3	100,0%	2	25,0%	1	20,0%		
	Raíces proyectadas en el conducto	10	27,8%	1	33,3%	0	0,0%	14	36,8%	16	53,3%	4	44,4%	0	0,0%	4	50,0%	2	40,0%		
	Raíces sobrepasan el conducto	0	0,0%	0	0,0%	0	0,0%	0	0,0%	1	3,3%	1	11,1%	0	0,0%	2	25,0%	2	40,0%		
	Flexión de raíces/desviación del conducto	0	0,0%	0	0,0%	0	0,0%	0	0,0%	0	0,0%	0	0,0%	0	0,0%	0	0,0%	0	0,0%		
<b>Localización (Pieza 48)</b> **	Ausencia de contacto	11	30,6%	1	33,3%	0	0,0%	6	15,8%	5	16,7%	2	22,2%	1	33,3%	0	0,0%	0	0,0%		
	Contacto/sin cambios estructurales	13	36,1%	2	66,7%	0	0,0%	20	52,6%	10	33,3%	2	22,2%	1	33,3%	2	25,0%	1	20,0%		
	Raíces proyectadas en el conducto	11	30,6%	0	0,0%	0	0,0%	10	26,3%	15	50,0%	5	55,6%	1	33,3%	4	50,0%	2	40,0%		
	Raíces sobrepasan el conducto	1	2,8%	0	0,0%	0	0,0%	2	5,3%	0	0,0%	0	0,0%	0	0,0%	2	25,0%	2	40,0%		
	Flexión de raíces/desviación del conducto	0	0,0%	0	0,0%	0	0,0%	0	0,0%	0	0,0%	0	0,0%	0	0,0%	0	0,0%	0	0,0%		

Fuente: propia del investigador

Pieza dental 38:  
 $X^2 = 46,312$        $gl = 21$        $p = 0,001$

Pieza dental 48:  
 $X^2 = 35,427$        $gl = 21$        $p = 0,025$

El 47,4% (18) y el 52,6% (20) poseen una posición las terceras molares en radiografías panorámicas (clasificación de Pell y Gregory) Clase II / Posición A en la pieza 38 y 48, respectivamente; continuado de la Clase II / Posición B con 53,3% (16) y 50,0% (15).

Gráfico N° 1 – A

Localización anatómica del conducto dentario inferior en relación con la posición de las terceras molares (pieza 38) en radiografías panorámicas en pacientes del Centro de Tomografía y Radiología Maxilofacial, Ayacucho 2021.

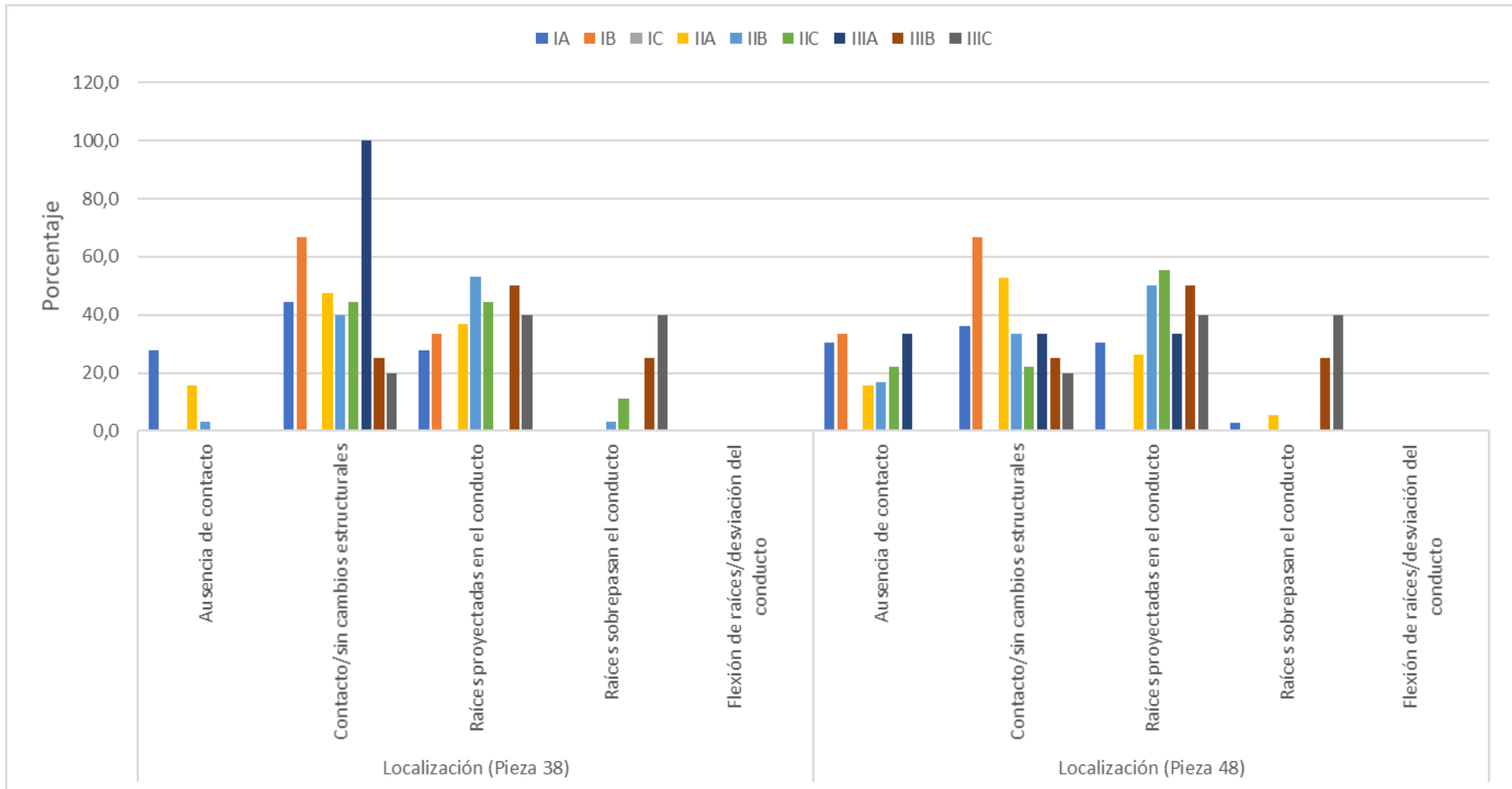


Tabla N° 1 - B

Localización anatómica del conducto dentario inferior en relación con la posición de las terceras molares (pieza 48) en radiografías panorámicas en pacientes del Centro de Tomografía y Radiología Maxilofacial, Ayacucho 2021.

		Posición (Pieza 48)																	
		Clase I/Posición A		Clase I/Posición B		Clase I/Posición C		Clase II/Posición A		Clase II/Posición B		Clase II/Posición C		Clase III/Posición A		Clase III/Posición B		Clase III/Posición C	
		N°	%	N°	%	N°	%	N°	%	N°	%	N°	%	N°	%	N°	%	N°	%
<b>Localización (Pieza 38)</b> *	Ausencia de contacto	6	20,0%	0	0,0%	0	0,0%	10	17,9%	1	4,0%	0	0,0%	0	0,0%	0	0,0%	0	0,0%
	Contacto/sin cambios estructurales	13	43,3%	1	33,3%	0	0,0%	28	50,0%	7	28,0%	1	33,3%	4	66,7%	3	60,0%	1	25,0%
	Raíces proyectadas en el conducto	11	36,7%	2	66,7%	0	0,0%	18	32,1%	15	60,0%	2	66,7%	0	0,0%	1	20,0%	2	50,0%
	Raíces sobrepasan el conducto	0	0,0%	0	0,0%	0	0,0%	0	0,0%	2	8,0%	0	0,0%	2	33,3%	1	20,0%	1	25,0%
	Flexión de raíces/desviación del conducto	0	0,0%	0	0,0%	0	0,0%	0	0,0%	0	0,0%	0	0,0%	0	0,0%	0	0,0%	0	0,0%
<b>Localización (Pieza 48)</b> **	Ausencia de contacto	12	40,0%	0	0,0%	0	0,0%	13	23,2%	0	0,0%	0	0,0%	1	16,7%	0	0,0%	0	0,0%
	Contacto/sin cambios estructurales	11	36,7%	2	66,7%	0	0,0%	25	44,6%	8	32,0%	1	33,3%	2	33,3%	1	20,0%	1	25,0%
	Raíces proyectadas en el conducto	7	23,3%	1	33,3%	0	0,0%	16	28,6%	16	64,0%	2	66,7%	1	16,7%	3	60,0%	2	50,0%
	Raíces sobrepasan el conducto	0	0,0%	0	0,0%	0	0,0%	2	3,6%	1	4,0%	0	0,0%	2	33,3%	1	20,0%	1	25,0%
	Flexión de raíces/desviación del conducto	0	0,0%	0	0,0%	0	0,0%	0	0,0%	0	0,0%	0	0,0%	0	0,0%	0	0,0%	0	0,0%

Fuente: propia del investigador

Pieza dental 38:

$X^2 = 39,692$        $gl = 21$        $p = 0,008$

Pieza dental 48:

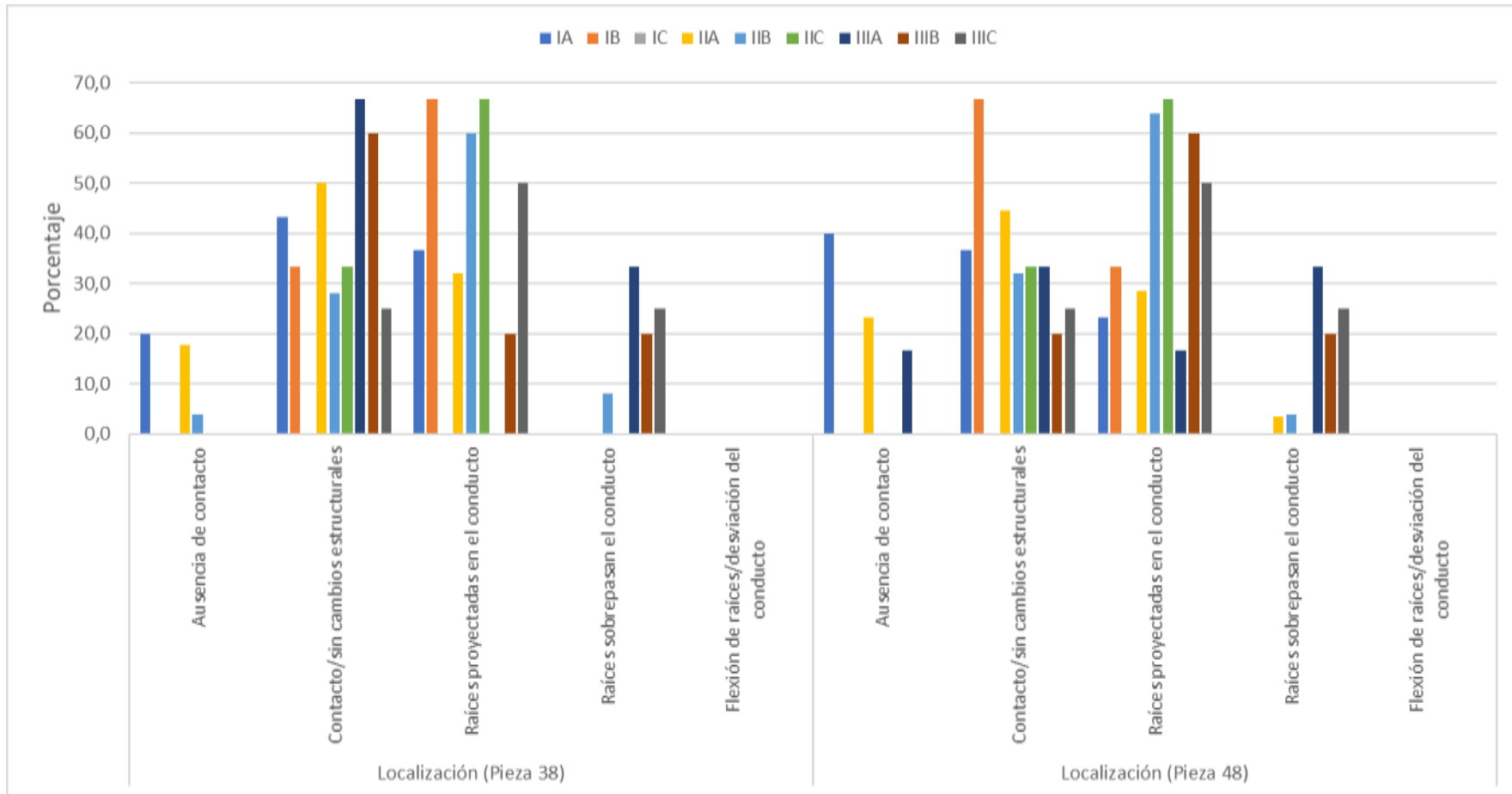
$X^2 = 42,816$        $gl = 21$        $p = 0,003$

El 50,0% (28) y el 44,6% (25) poseen una posición de las terceras molares en radiografías panorámicas (clasificación de Pell y Gregory) Clase II / Posición A en la pieza 38 y 48, respectivamente; continuado de la Clase II / Posición B con 60,0% (15) y 64,0% (16).

Existe relación estadística significativa ( $p > 0,05$ ) entre la localización anatómica del conducto dentario inferior (pieza 38 y 48) y la posición de terceras molares (pieza 48).

Gráfico N° 1 - B

Localización anatómica del conducto dentario inferior en relación con la posición de las terceras molares (pieza 48) en radiografías panorámicas en pacientes del Centro de Tomografía y Radiología Maxilofacial, Ayacucho 2021.





**Tabla N° 2**

**Localización anatómica del conducto dentario inferior en radiografías panorámicas, según la clasificación de Ezoddini, en pacientes del Centro de Tomografía y Radiología Maxilofacial, Ayacucho 2021.**

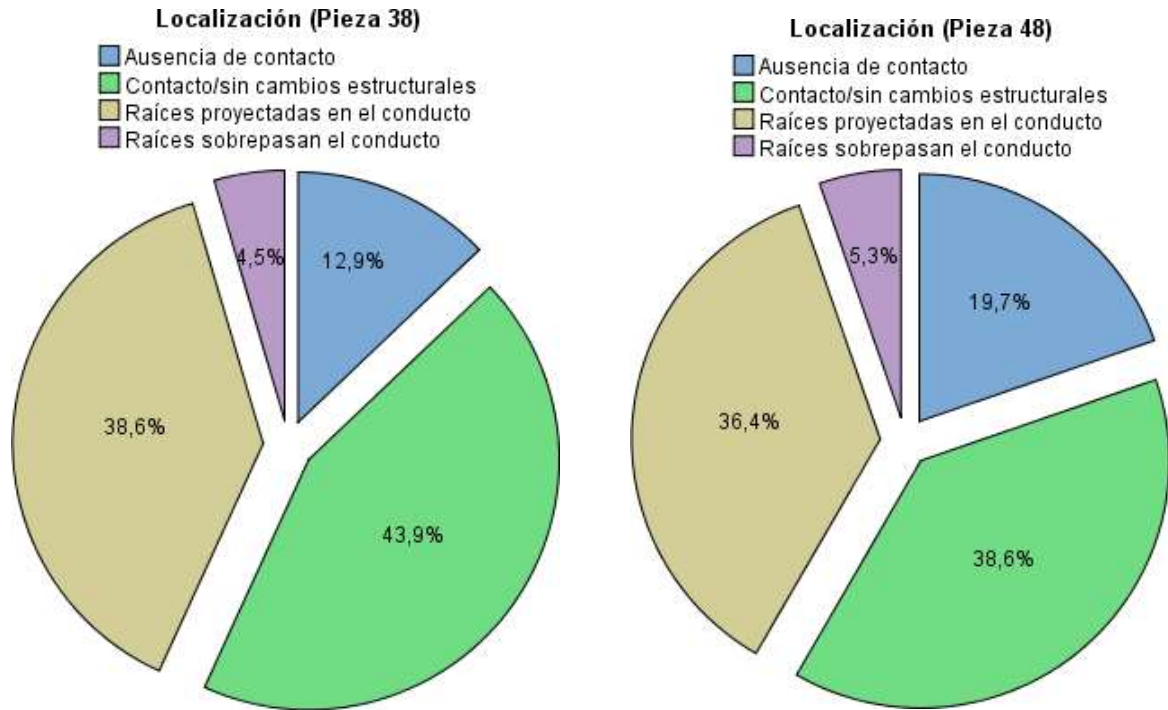
Localización anatómica del conducto dentario inferior		Frecuencia	Porcentaje	Porcentaje válido	Porcentaje acumulado
<b>Pieza 38</b>	Ausencia de contacto	17	12,9	12,9	12,9
	Contacto/sin cambios estructurales	58	43,9	43,9	56,8
	Raíces proyectadas en el conducto	51	38,6	38,6	95,5
	Raíces sobrepasan el conducto	6	4,5	4,5	100,0
	<b>Total</b>	<b>132</b>	<b>100,0</b>	<b>100,0</b>	
<b>Pieza 48</b>	Ausencia de contacto	26	19,7	19,7	19,7
	Contacto/sin cambios estructurales	51	38,6	38,6	58,3
	Raíces proyectadas en el conducto	48	36,4	36,4	94,7
	Raíces sobrepasan el conducto	7	5,3	5,3	100,0
	<b>Total</b>	<b>132</b>	<b>100,0</b>	<b>100,0</b>	

Fuente: propia del investigador

La localización anatómica más frecuente del conducto dentario inferior en radiografías panorámicas, según la clasificación de Ezoddini, en las piezas 38 y 48, es contacto/sin cambios estructurales, representado por el 43,9% (58) y 38,6% (51), respectivamente; continuado de raíces proyectadas en el conducto con un 38,6% (51) y 36,4% (48).

**Gráfico N° 2**

**Localización anatómica del conducto dentario inferior en radiografías panorámicas, según la clasificación de Ezoddini, en pacientes del Centro de Tomografía y Radiología Maxilofacial, Ayacucho 2021.**



**Tabla N° 3**

**Posición de las terceras molares en radiografías panorámicas, según la clasificación de Pell y Gregory, en pacientes del Centro de Tomografía y Radiología Maxilofacial, Ayacucho 2021.**

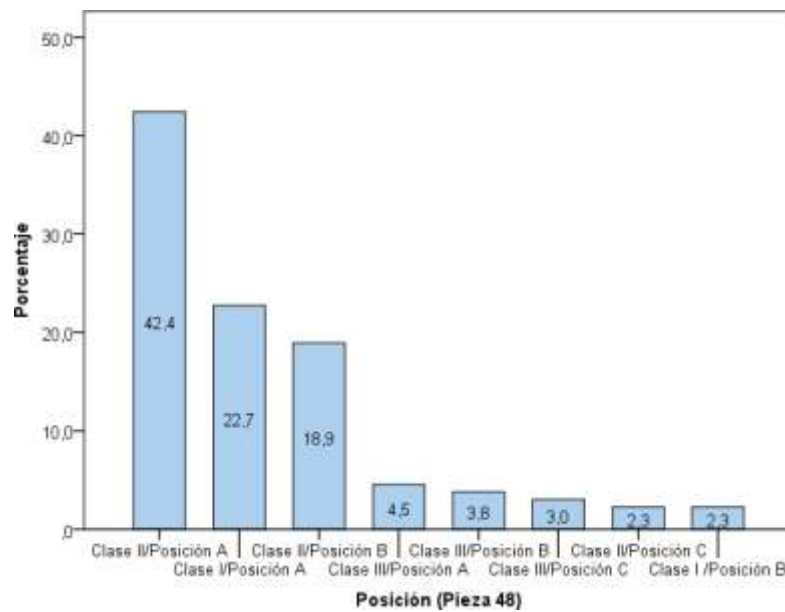
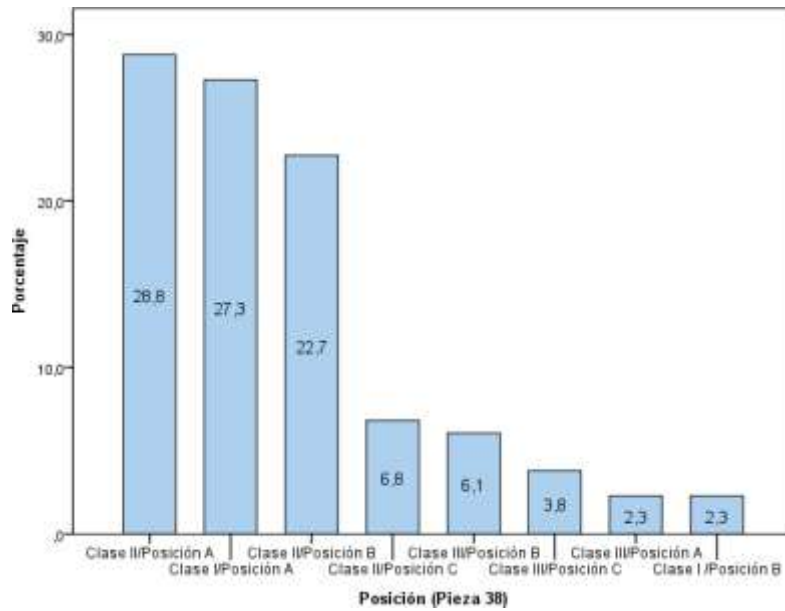
Posición de las terceras molares		Frecuencia	Porcentaje	Porcentaje válido	Porcentaje acumulado
<b>Pieza 38</b>	Clase I/Posición A	36	27,3	27,3	27,3
	Clase I /Posición B	3	2,3	2,3	29,5
	Clase II/Posición A	38	28,8	28,8	58,3
	Clase II/Posición B	30	22,7	22,7	81,1
	Clase II/Posición C	9	6,8	6,8	87,9
	Clase III/Posición A	3	2,3	2,3	90,2
	Clase III/Posición B	8	6,1	6,1	96,2
	Clase III/Posición C	5	3,8	3,8	100,0
	<b>Total</b>	<b>132</b>	<b>100,0</b>	<b>100,0</b>	
<b>Pieza 48</b>	Clase I/Posición A	30	22,7	22,7	22,7
	Clase I /Posición B	3	2,3	2,3	25,0
	Clase II/Posición A	56	42,4	42,4	67,4
	Clase II/Posición B	25	18,9	18,9	86,4
	Clase II/Posición C	3	2,3	2,3	88,6
	Clase III/Posición A	6	4,5	4,5	93,2
	Clase III/Posición B	5	3,8	3,8	97,0
	Clase III/Posición C	4	3,0	3,0	100,0
	<b>Total</b>	<b>132</b>	<b>100,0</b>	<b>100,0</b>	

Fuente: propia del investigador

La posición más frecuente de las terceras molares en radiografías panorámicas, según clasificación de Pell y Gregory, en las piezas 38 y 48, es la Clase II / Posición A, representado por el 28,8% (38) y 42,4%, (56), respectivamente; continuado de la Clase I / Posición A con el 27,3% (36) y 22,7% (30).

**Gráfico N° 3**

**Posición de las terceras molares en radiografías panorámicas, según la clasificación de Pell y Gregory, en pacientes del Centro de Tomografía y Radiología Maxilofacial, Ayacucho 2021.**



**Tabla N° 4**

**Localización anatómica del conducto dentario inferior en relación con terceras molares, según la edad, en radiografías panorámicas en pacientes del Centro de Tomografía y Radiología Maxilofacial, Ayacucho 2021.**

Pieza dental (años)	Edad	Localización								Total	X2 (p)	
		Ausencia de contacto		Contacto/sin cambios estructurales		Raíces proyectadas en el conducto		Raíces sobrepasan el conducto				
		Nº	%	Nº	%	Nº	%	Nº	%			Nº
Pieza dental 38	18 a 29	10	58,8%	49	84,5%	43	84,3%	5	83,3%	107	81,1%	0,098
	30 a 40	7	41,2%	9	15,5%	8	15,7%	1	16,7%	25	18,9%	
	Total	17	100,0%	58	100,0%	51	100,0%	6	100,0%	132	100,0%	
Pieza dental 48	18 a 29	17	65,4%	42	82,4%	42	87,5%	6	85,7%	107	81,1%	0.132
	30 a 40	9	34,6%	9	17,6%	6	12,5%	1	14,3%	25	18,9%	
	Total	26	100,0%	51	100,0%	48	100,0%	7	100,0%	132	100,0%	

Fuente: propia del investigador

Pieza dental 38:

$$X^2 = 6,290$$

$$gl = 3 \quad p = 0,098$$

Pieza dental 48:

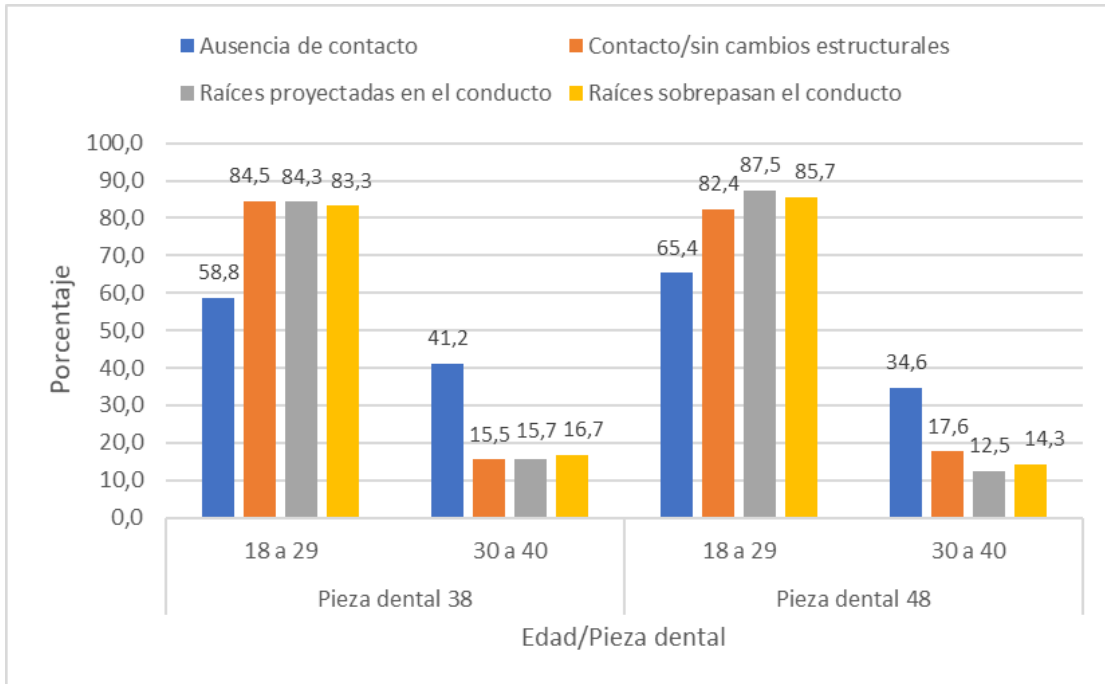
$$X^2 = 5,612$$

$$gl = 3 \quad p = 0,132$$

El 81,1% (107) de los pacientes se encuentran en el rango de edad de 18 a 29 años, de los cuales poseen una localización anatómica del conducto dentario inferior (clasificación de Ezoddini), en piezas 38 y 48, de contacto / sin cambios estructurales, representado por el 84,5% (49) y 82,4% (42), respectivamente; seguido de raíces proyectadas en el conducto con un 84,3% (43) y 87,5% (42).

**Gráfico N° 4**

**Localización anatómica del conducto dentario inferior en relación con terceras molares, según la edad, en radiografías panorámicas en pacientes del Centro de Tomografía y Radiología Maxilofacial, Ayacucho 2021.**



**Tabla N° 5**

**Localización anatómica del conducto dentario inferior en relación con terceras molares, según el sexo, en radiografías panorámicas en pacientes del Centro de Tomografía y Radiología Maxilofacial, Ayacucho 2021.**

Pieza dental/Sexo	Localización										X2 (p)	
	Ausencia de contacto		Contacto/sin cambios estructurales		Raíces proyectadas en el conducto		Raíces pro-yectadas en brepasan el conducto		Total			
	Nº	%	Nº	%	Nº	%	Nº	%	Nº	%		
<b>Pieza dental 38</b>	Masculino	10	58,8%	23	39,7%	17	33,3%	0	0,0%	50	37,9%	0,061
	Femenino	7	41,2%	35	60,3%	34	66,7%	6	100,0%	82	62,1%	
	Total	17	100,0%	58	100,0%	51	100,0%	6	100,0%	132	100,0%	
<b>Pieza dental 48</b>	Masculino	13	50,0%	24	47,1%	13	27,1%	0	0,0%	50	37,9%	0,018
	Femenino	13	50,0%	27	52,9%	35	72,9%	7	100,0%	82	62,1%	
	Total	26	100,0%	51	100,0%	48	100,0%	7	100,0%	132	100,0%	

Fuente: propia del investigador

Pieza dental 38:

$X^2 = 7,353$  gl = 3 p = 0,061

Pieza dental 48:

$X^2 = 10,096$  gl = 3 p = 0,018

El 62,1% (82) de los pacientes son del sexo femenino, de los cuales poseen una localización anatómica del conducto dentario inferior (clasificación de Ezoddini), en pieza 38, de contacto / sin cambios estructurales con un 60,3% (35), en la pieza 48 de raíces proyectadas en el conducto con un 72,9% (35); seguido de raíces proyectadas en la pieza 38 con un 66,7% (34) y contacto / sin cambios estructurales con un 52,9% (27) en la pieza 48.

### Gráfico N°5

**Localización anatómica del conducto dentario inferior en relación con terceras molares, según el sexo, en radiografías panorámicas en pacientes del Centro de Tomografía y Radiología Maxilofacial, Ayacucho 2021.**

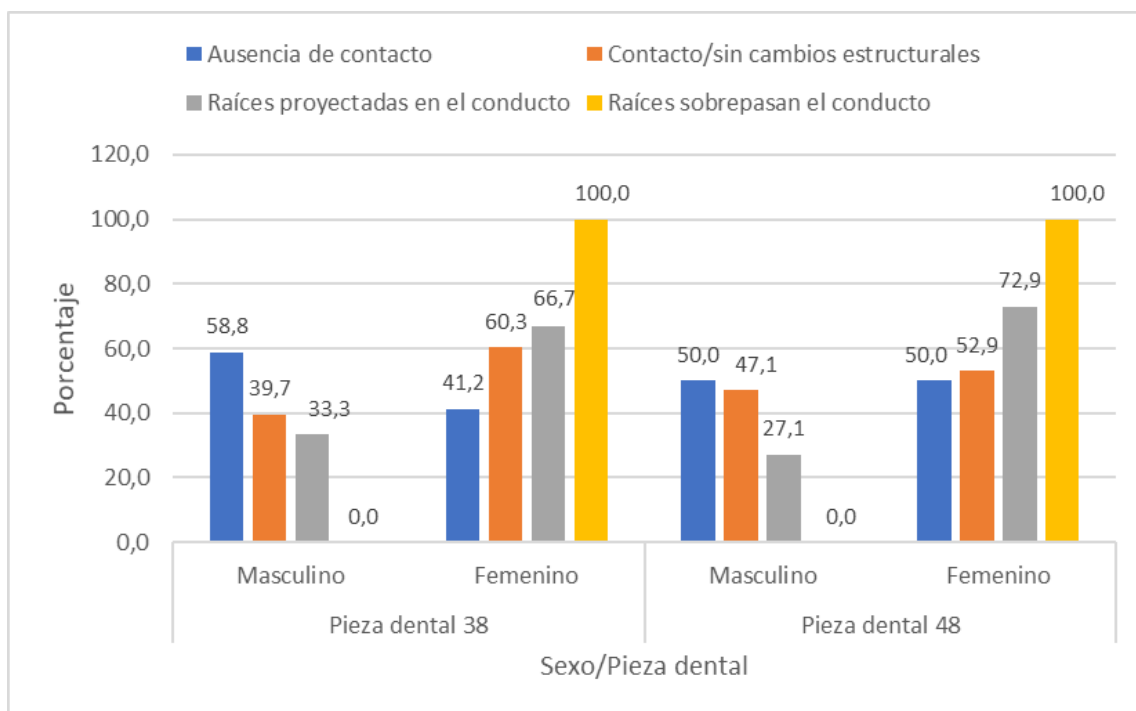




Tabla N° 6

Posición de las terceras molares en radiografías panorámicas, según la edad, en pacientes del Centro de Tomografía y Radiología Maxilofacial, Ayacucho 2021.

Pieza dental/Edad (años)	Posición (Pieza 38)																X2 (p)			
	Clase II/Posición A		Clase I/Posición B		Clase II/Posición A		Clase II/Posición B		Clase II/Posición C		Clase III/Posición A		Clase III/Posición B		Clase III/Posición C			Total		
	N°	%	N°	%	N°	%	N°	%	N°	%	N°	%	N°	%	N°	%		N°	%	
18 a 29	26	72,2%	3	100,0%	33	86,8%	25	83,3%	7	77,8%	3	100,0%	7	87,5%	3	60,0%	107	81,1%		
Pieza 38	30 a 40	10	27,8%	0	0,0%	5	13,2%	5	16,7%	2	22,2%	0	0,0%	1	12,5%	2	40,0%	25	18,9%	0,553
	Total	36	100,0%	3	100,0%	38	100,0%	30	100,0%	9	100,0%	3	100,0%	8	100,0%	5	100,0%	132	100,0%	
18 a 29	20	66,7%	3	100,0%	49	87,5%	21	84,0%	2	66,7%	6	100,0%	4	80,0%	2	50,0%	107	81,1%		
Pieza 48	30 a 40	10	33,3%	0	0,0%	7	12,5%	4	16,0%	1	33,3%	0	0,0%	1	20,0%	2	50,0%	25	18,9%	0,694
	Total	30	100,0%	3	100,0%	56	100,0%	25	100,0%	3	100,0%	6	100,0%	5	100,0%	4	100,0%	132	100,0%	

Fuente: propia del investigador

Pieza dental 38:

$$X^2 = 5,886$$

$$gl = 7 \quad p = 0,553$$

Pieza dental 48:

$$X^2 = 4,718$$

$$gl = 7 \quad p = 0,694$$

El 81,1% (107) de los pacientes se hallan entre las edades de 18 a 29 años, de los cuales poseen una posición de las terceras molares en radiografías panorámicas (clasificación de Pell y Gregory) en piezas 38 y 48, Clase II / Posición A, representado por el 86,8% (33) y 87,5% (49), respectivamente; continuado de Clase II / Posición B con 83,3% (25) y 84,0% (21).

Gráfico N° 6

Posición de las terceras molares en radiografías panorámicas, según la edad, en pacientes del Centro de Tomografía y Radiología Maxilofacial, Ayacucho 2021.

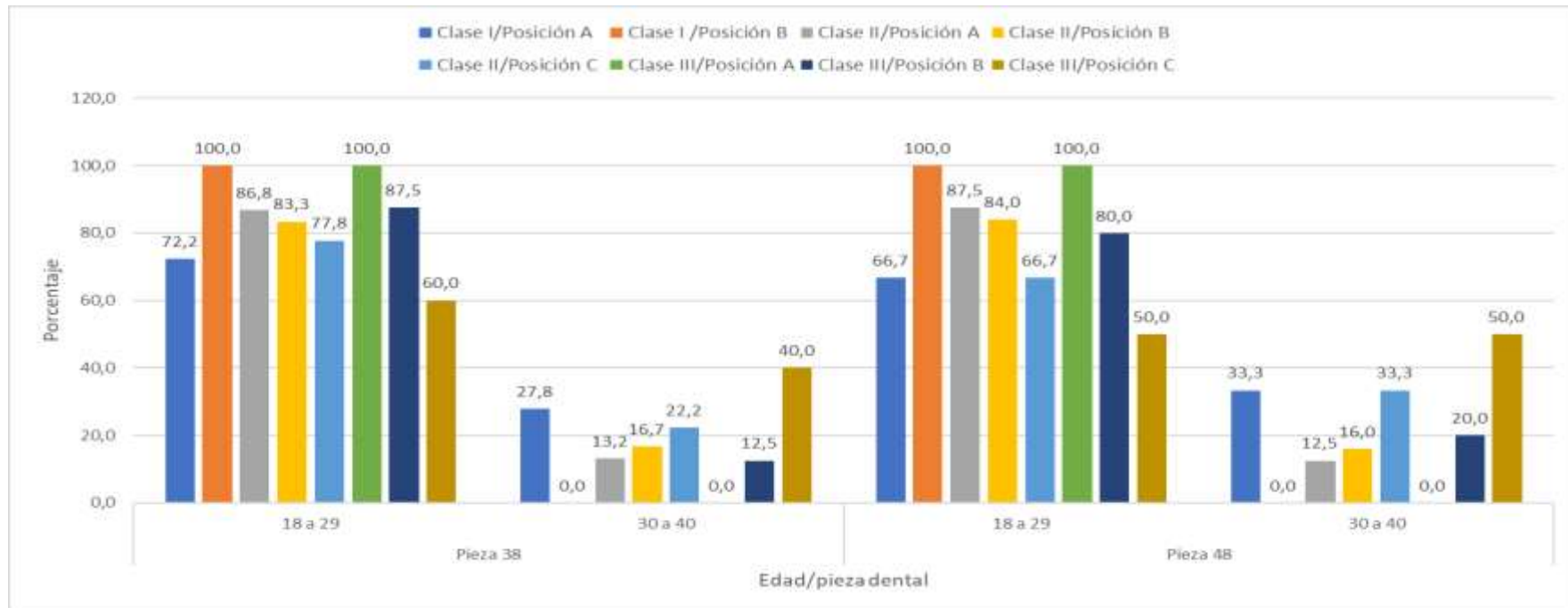


Tabla N° 7

Posición de las terceras molares en radiografías panorámicas, según el sexo, en pacientes del Centro de Tomografía y Radiología Maxilofacial, Ayacucho 2021.

Pieza dental/Sexo	Posición (Pieza 38)															Total	X2 (p)		
	Clase I/Posición A		Clase I/Posición B		Clase II/Posición A		Clase II/Posición B		Clase II/Posición C		Clase III/Posición A		Clase III/Posición B		Clase III/Posición C				
	N°	%	N°	%	N°	%	N°	%	N°	%	N°	%	N°	%	N°			%	N°
Pieza 38 Masculino	14	38,9%	2	66,7%	15	39,5%	10	33,3%	3	33,3%	3	100,0%	3	37,5%	0	0,0%	50	37,9%	0,224
Pieza 38 Femenino	22	61,1%	1	33,3%	23	60,5%	20	66,7%	6	66,7%	0	0,0%	5	62,5%	5	100,0%	82	62,1%	
Pieza 38 Total	36	100,0%	3	100,0%	38	100,0%	30	100,0%	9	100,0%	3	100,0%	8	100,0%	5	100,0%	132	100,0%	
Pieza 48 Masculino	12	40,0%	2	66,7%	22	39,3%	9	36,0%	1	33,3%	3	50,0%	1	20,0%	0	0,0%	50	37,9%	0,694
Pieza 48 Femenino	18	60,0%	1	33,3%	34	60,7%	16	64,0%	2	66,7%	3	50,0%	4	80,0%	4	100,0%	82	62,1%	
Pieza 48 Total	30	100,0%	3	100,0%	56	100,0%	25	100,0%	3	100,0%	6	100,0%	5	100,0%	4	100,0%	132	100,0%	

Fuente: propia del investigador

Pieza dental 38:

$X^2 = 9,425$

gl = 7

p = 0,224

Pieza dental 48:

$X^2 = 4,718$

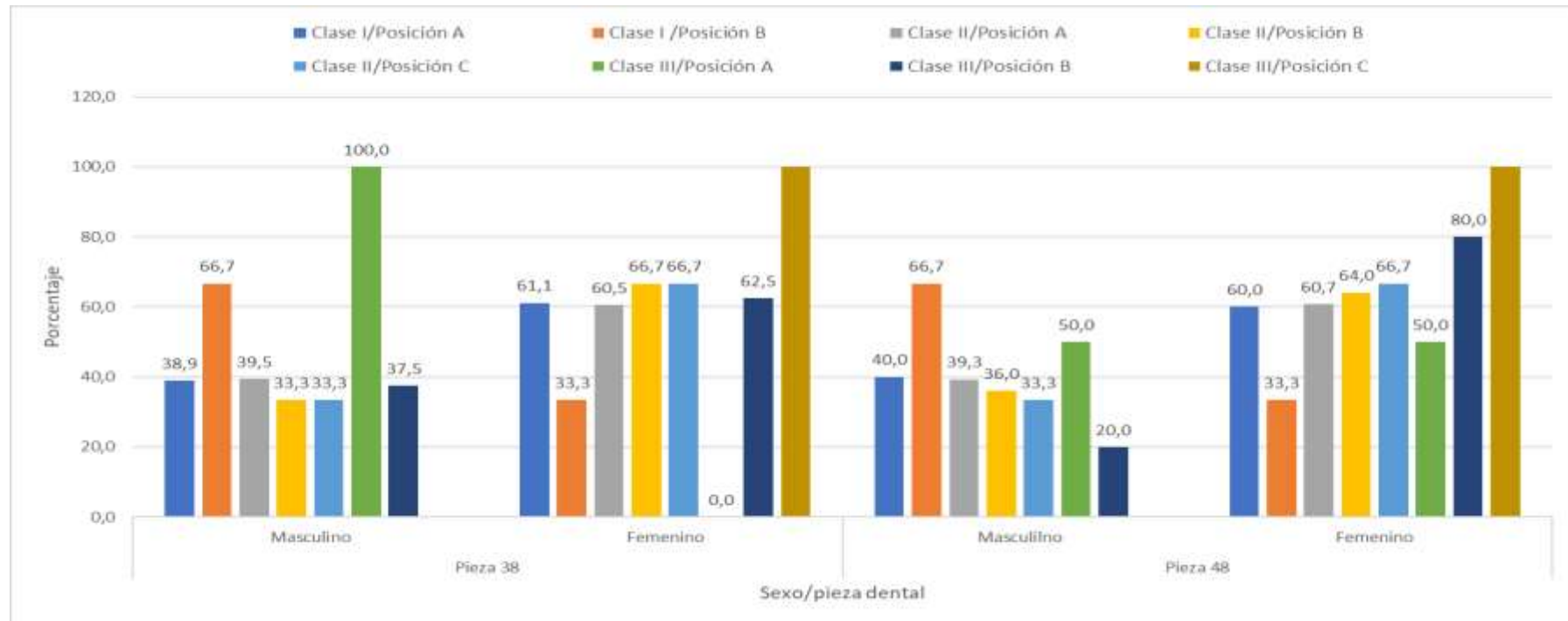
gl = 7

p = 0,694

El 62,1% (82) de los pacientes son del sexo femenino, de los cuales poseen una posición de las terceras molares en radiografías panorámicas (clasificación de Pell y Gregory) en piezas 38 y 48, Clase II / Posición A, con 60,5% (23) y 60,7% (34), respectivamente; seguido de la Clase I / Posición A con un 61,1% (22) y 60,0% (18).

Gráfico N° 7

Posición de las terceras molares en radiografías panorámicas, según el sexo, en pacientes del Centro de Tomografía y Radiología Maxilofacial, Ayacucho 2021.



#### 5.4. Discusión

En referencia a la localización anatómica del conducto dentario inferior en relación con la posición de las terceras molares nos revela que existe relación estadística significativa ( $p > 0,05$ ) la localización anatómica del conducto dentario inferior (pieza 38 y 48) y la posición de las terceras molares (pieza 48 y 38). Lo cual es similar al estudio de Montoya R. (2018) Huánuco; quien encontró una asociación significativa entre la posición anatómica del conducto dentario inferior y terceros molares inferiores en pacientes.<sup>5</sup>

En la ubicación anatómica del conducto dentario inferior, según la clasificación de Ezoddini, nos reveló contacto/no cambios estructurales en un 43,9% y 38,6% en las piezas 38 y 48, respectivamente. Este resultado difiere del estudio de Montoya R. (2018) Huánuco, en el caso de la encuesta según la clasificación de Ezoddini, el 50,0% de los terceros molares izquierdos se encontraban con mayor frecuencia sin contacto, derecha 43,9%.<sup>5</sup>

En cuanto a la posición del tercer molar, según la clasificación de Pell y Gregory en los apartados 38 y 48 es clase II/posición A con 28,8% (38) y 42,4%, respectivamente, (56); seguido de Clase I/Localización A, 27,3% (36) y 22,7% (30), respectivamente. Este resultado difiere del estudio de Montoya R. (2018) Huánuco, la encuesta obtuvo la posición del tercer molar inferior izquierdo que, según clasificación de Pell y Gregory, predominó clase I 72% tipo A - tipo A 46,2%, derecho Clase I 75,5% y tipo 43,9%.<sup>5</sup>

En referencia a la posición anatómica del conducto dentario inferior respecto a las terceras molares, según la edad se observa que el 81,1% (107) de los pacientes están entre los 18 a 29 años de edad, según la clasificación de Ezoddini. Tales resultados son similares al estudio de Kavarthapu A. y Thamaraiselvan M. (2018) India, donde los estudios se obtuvieron dentro del rango de edad de los pacientes, divididos en tres grupos, 20-30 años representó 67,1%.<sup>3</sup>

En referencia a la posición anatómica del conducto dentario inferior respecto a

terceras molares, según sexo se observa El 62,1% (82) de los pacientes son del sexo femenino, según la clasificación de Ezoddini. El resultado es equivalente con el estudio de Kavarthapu A, Thamaraiselvan M. (2018) India; se obtuvo que según la clasificación de Ezoddini el sexo femenino presentó 50.7%; continuo el sexo masculino 49.3%.<sup>3</sup>

En referencia a la Posición de las terceras molares, según la edad se observa El 81,1% (107) de los pacientes están entre edades de 18 a 29 años según clasificación de Pell y Gregory en piezas 38 y 48, Clase II / Posición A, representado por el 86, Pell 8% (33) y 87,5% (49), respectivamente; continuo de Clase II / Posición B 83,3% (25) y 84,0% (21). Tal resultado es similar con el estudio de Mamani P. (2019) Puno; donde la investigación se obtuvo que en el rango de edad de 17 a 29 años en la posición de la tercera molar inferior con la rama mandibular según la clasificación de Pell y Gregory más representativa es la clase II / Posición A 85%.<sup>4</sup>

En cuanto a la posición de los terceros molares, por sexo, el 62,1% (82) de los pacientes eran del sexo femenino con la posición del tercer molar en el panorama (clasificación de Pell y Gregory) Artículos 38 y 48, Clase II/Localización A, 60,5% (23) y 60,7% (34), respectivamente, seguido de Clase I/Localización A, 61,1% (22) y 60,0% (18), respectivamente. Este resultado es similar al estudio de Montoya R. (2018) Huánuco, en el cual la frecuencia de las clases I y II según la clasificación de Pell y Gregory fue de 37.8% y 14.6% en el sexo masculino, mientras que las frecuencias según la clasificación de Pell y Gregory clasificación fueron Tipos I y II predominaron mujeres con 40,2% y 14,6%, respectivamente. <sup>5</sup>

## CONCLUSIONES

Existe relación estadística significativa ( $p>0,05$ ) entre la localización anatómica del conducto dentario inferior (pieza 38 y 48) y la posición de las terceras molares (pieza 48 y 38).

La localización anatómica más frecuente del conducto dentario inferior en radiografías panorámicas, según la clasificación Ezoddini, piezas 38 y 48, es contacto/sin cambios estructurales, representado por el 43,9% (58) y 38,6% (51), respectivamente; seguido de raíces proyectadas en el conducto con un 38,6% (51) y 36,4% (48).

La posición más frecuente de terceras molares en radiografías panorámicas, según la clasificación de Pell y Gregory, en las piezas 38 y 48, es la Clase II / Posición A, representado por 28,8% (38) y 42,4%, (56), respectivamente; continuo de la Clase I / Posición A 27,3% (36) y 22,7% (30).

No existe relación estadística significativa ( $p>0,05$ ) entre localización anatómica del conducto dentario inferior en relación con terceras molares (pieza 38 y 48), con la edad.

No existe relación estadística significativa ( $p>0,05$ ) entre la localización anatómica del conducto dentario inferior en relación con terceras molares (pieza 38 y 48), con el sexo.

No existe relación estadística significativa ( $p>0,05$ ) entre posición de las terceras molares en radiografía panorámica (pieza 38 - 48), con edad.

No existe relación estadística significativa ( $p>0,05$ ) entre la posición de las terceras molares en radiografías panorámicas (pieza 38 y 48), con el sexo.

## **RECOMENDACIONES**

Promover futuras investigaciones sobre el tema mencionado en otra ciudad del país, con el propósito de tener datos de caracterización demográfica.

Los estudios radiológicos deben evaluarse con un radiólogo maxilofacial y debe desarrollarse un protocolo preoperatorio que incluya según la clasificación de Ezoddini y Pell y Gregory; en los casos.

La presente investigación sirve de guía para ejecutar investigaciones comparativas debido a que no hay estudios similares en Ayacucho.

Se recomienda al coordinador de la Clínica del adulto de la Universidad Alas Peruanas a realizar un estudio radiológico en el que se pudieran verificar las características radiológicas y la posición del canal mandibular con respecto al tercer molar a extraer, ya que puede darse el caso de que la raíz del tercer molar esté fuertemente unida al canal mandibular, y al realizar extracciones, podemos experimentar cambios sensoriales como parestesias o pérdida de continuidad del nervio dentario.



## FUENTES DE INFORMACIÓN

1. Bikash Ch, Ujjwal J. Anatomical Position of Lower Third Molar in Relation to Mandibular Canal on Cone-Beam Computed Tomography Images in A Tertiary Care Hospital: A Descriptive Cross-sectional Study. *Nepal Med Assoc.* 2020; 58(231): 879–83.
2. Wang D, Lin T, Wang Y, Sun C, Yang L, Jiang H. Características radiológicas de la relación anatómica entre el tercer molar impactado y el canal alveolar inferior en las imágenes de CBCT coronal: factores de riesgo de lesión nerviosa después de la extracción dental. *Gaceta Dental.* 2018; 14 (3): 532-540.
3. Kavarthapu A, Thamaraiselvan. Evaluación de la variación en el curso y la posición del nervio alveolar inferior entre la población del sur de la India: estudio tomográfico computarizado de haz cónico. *Indian J Dent Res.* 2018; 29 (4): 405-409.
4. Mamani P. Trastornos Relación de la posición de las terceras molares inferiores con sus estructuras circundantes mediante tomografía Cone Beam en pacientes de 17 a 25 años. [Tesis] Universidad Nacional del Antiplano de Puno. Perú; 2020.
5. Montoya R. Localización anatómica del conducto dentario inferior en relación a terceras molares en el hospital militar central lima. [Tesis] Universidad de Huánuco, Perú; 2018.
6. Chávez A, Mansilla J, Pompa A, Kjaer I. The human mandibular canal arises from three separate canals innervating different tooth groups. *J Dent Res* 1996; 75(8): 1540-1544.
7. Rolmere H. Canal mandibular. En: *Anatomía humana: descriptiva, topográfica y funcional.* Tomo I. Madrid. Bailly-Bailliere, 1978: 245-247.
8. Gray H.: El nervio trigémino. En: WILLIAMS P.L., WARWICH R. *Anatomía.* Tomo II. Barcelona, Salvat, 1985: 1164-1165.

9. Koong B, Pharoah MJ, Bulsara M, Tennants M. Methods of determining the relationship of the mandibular canal and third molars: a survey of Australian oral and maxillofacial surgeons. *Aust Dent J.* 2006; 51(1): 64-8.
10. Mario E. Figun. *Anatomía Odontológica Funcional y Aplicada.* 2ª Edición. Editorial Buenos Aires. 2003, p. 120.
11. Pharoah M, White S. *Radiología Oral - Principios e interpretación.* Elsevier Science. 4ª edición. España: Editorial Elsevier science;1995
12. Cavezian R, Pasquet G. *Diagnostico por la Imagen en Odontoestomatologia.* 2ª edición. Editorial Mason. 1993
13. Figun M, Garino R. *Anatomía Odontológica: Funcional y Aplicada.* 2ª edición. Argentina: Editorial El Ateneo. 2007
14. Mendoza M, Bicalho C, Lucio S, Haiter F, Ferreira P. Morphological Description of Mandibular Canal in Panoramic Radiographs of Brazilian Subjects: Association Between Anatomic Characteristic and Clinical Procedures. *Int J Morphol.* 2009; 27(4): 1243-8.
15. García F, Toro O, Vega M, Verdejo M. Erupción y Retención del Tercer Molar en Jóvenes entre 17 y 20 años, Antofagasta, Chile. *Int J Morphol.* 2009; 27(3): 727-36
16. Gallas M., García A. Retenciones Dentarias y sus Manifestaciones Clínicas. Análisis de 251 pacientes. *Revista Española de Cirugía Oral y Maxilo Facial.* 1994; 16(1): 208 – 216
17. Yuasa H, Kawai T, Sugiura M. Classification of surgical difficulty in extracting impacted third molars. *Br J Oral Maxillofac Surg.* 2002; 40: 26-31.
18. Pérez Y, Cárdenas E, Morales M, Cepero F, Quintero Y. Intervenciones quirúrgicas por dientes retenidos. *Revista Medi Ciego.* 2007; 13(1). 10-15

19. Diniz M y col. Pederson scale fails to predict how difficult it will be to extract lower third molars. *Br J Oral Maxillofac Surg.* 2007; 45: 23-6.
20. Vergara M. Prevalencia de complicaciones post exodoncias complejas de terceras molares más frecuentes en el servicio de maxilo facial del hospital nacional Edgardo Rebagliati Martins del año 2000 al 2010. [Tesis para optar el título profesional de Cirujano Dentista]. Universidad San Martín de Porres; Perú; 2011.
21. Jung Y, Nah K, Cho B. Correlation of panoramic radiographs and cone beam computed tomography in the assessment of a superimposed relationship between the mandibular canal and impacted third molars. *Imaging Sci Dent.* 2012; 42: 121-7.
22. Chu F, Li T, Lui V, Newsome P, Chow R, Cheung L. Prevalence of impacted teeth and associated pathologies a radiographic study of the Hong Kong Chinese population. *Hong Kong Med J.* 2003; 9: 158 – 163.
23. Rodríguez G, Martínez E, Duque F, Londoño L. Caracterización de terceros molares sometidos a exodoncia quirúrgica en la Facultad de Odontología de la Universidad de Antioquia entre 1991 y 2001. *Rev Fac Odontol Univ Antioq.* 2007; 18(2): 76-83.
24. Deshpande P, Guledgud M, Patil K. Proximity of Impacted Mandibular Third Molars to the Inferior Alveolar Canal and its Radiographic Predictors: A Panoramic Radiographic Study. *J Maxillofac Oral Surg.* 2012; 12(12): 145- 51.
25. Pell G, Gregory CT. Impacted mandibular third molars: classification and modified technique for removal. *Dent Dig.* 1933; 39(9): 325-38.
26. Ezoddini F, Zangouie M, Navab A, Fotoohi F. Diagnostic accuracy of panoramic radiography in determining the position of impacted third molar in relation to the anatomic dental canal compared with surgery. *Iran J Radiol.* 2010; 7(2): 91-6.
27. Código de Ética y Deontología <https://www.cop.org.pe/wp-content/uploads/2016/08/CODIGO-DE-ETICA-Y-DEONTOLOGIA-2016-1.pdf>

# **ANEXOS**

## Anexo 1: Carta de presentación

**SOLICITO:** Autorización para recolección de información para ejecución de proyecto de investigación

SRTA. ADMINISTRADORA DEL CENTRO DE TOMOGRAFIA Y RADIOLOGIA MAXILOFACIAL

C.D. JOSSELYN SULCA CÁCERES

Yo, Oscar Anthony POMAHUACRE GUTIÉRREZ identificado con DNI: 70390636, con domicilio en la Av. Javier Heraud n°122 de la ciudad de Ayacucho, con número de celular 974781016. Bachiller en la CARRERA DE ESTOMATOLOGÍA DE LA UNIVERSIDAD ALAS PERUANAS ante usted con todo respeto me presento y expongo:

Que teniendo la necesidad de la ejecución del proyecto de tesis titulado "PROXIMIDAD DE TERCERAS MOLARES INFERIORES AL CONDUCTO DENTARIO INFERIOR EN RADIOGRAFÍAS PANORÁMICAS DE PACIENTES ATENDIDOS EN EL CENTRO DE TOMOGRAFIA Y RADIOLOGIA MAXILOFACIAL, AYACUCHO-2021"

Solicito a su despacho la autorización para la recolección de información lo cual se realizará a través de análisis, estudio observacional y retrospectivo en pacientes entre los 17 a 40 años de edad, siendo la cantidad requerida de 150 radiografías panorámicas con presencia de terceras molares inferiores bilaterales.


**POR LO TANTO:**

Solicito a usted acceder a mi pedido.

Ayacucho 14 de julio del 2021



JOSSELYN SULCA CÁCERES  
C.D. 4421



OSCAR ANTHONY POMAHUACRE GUTIERREZ  
DNI: 70390636

## Anexo 2: Ficha de recolección de datos

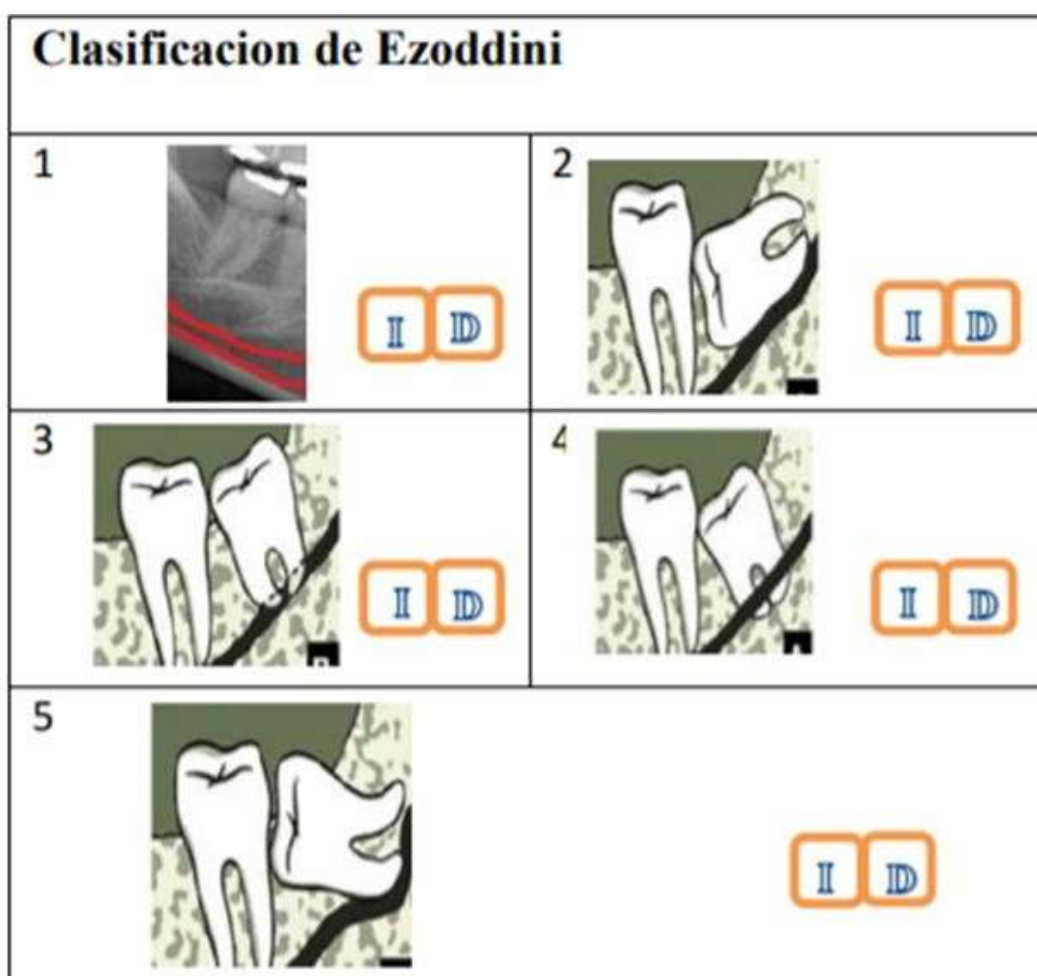
HC/PCTE: N° \_\_\_\_\_

### 1. Características personales

Sexo: (F) (M)

Edad: \_\_\_\_\_

### 2. Características radiográficas



Autor: Ezoddini (2010)

Pza dentaria 38: \_\_\_\_\_

Pza dentaria 48: \_\_\_\_\_

### Anexo 3: Ficha de recolección de datos

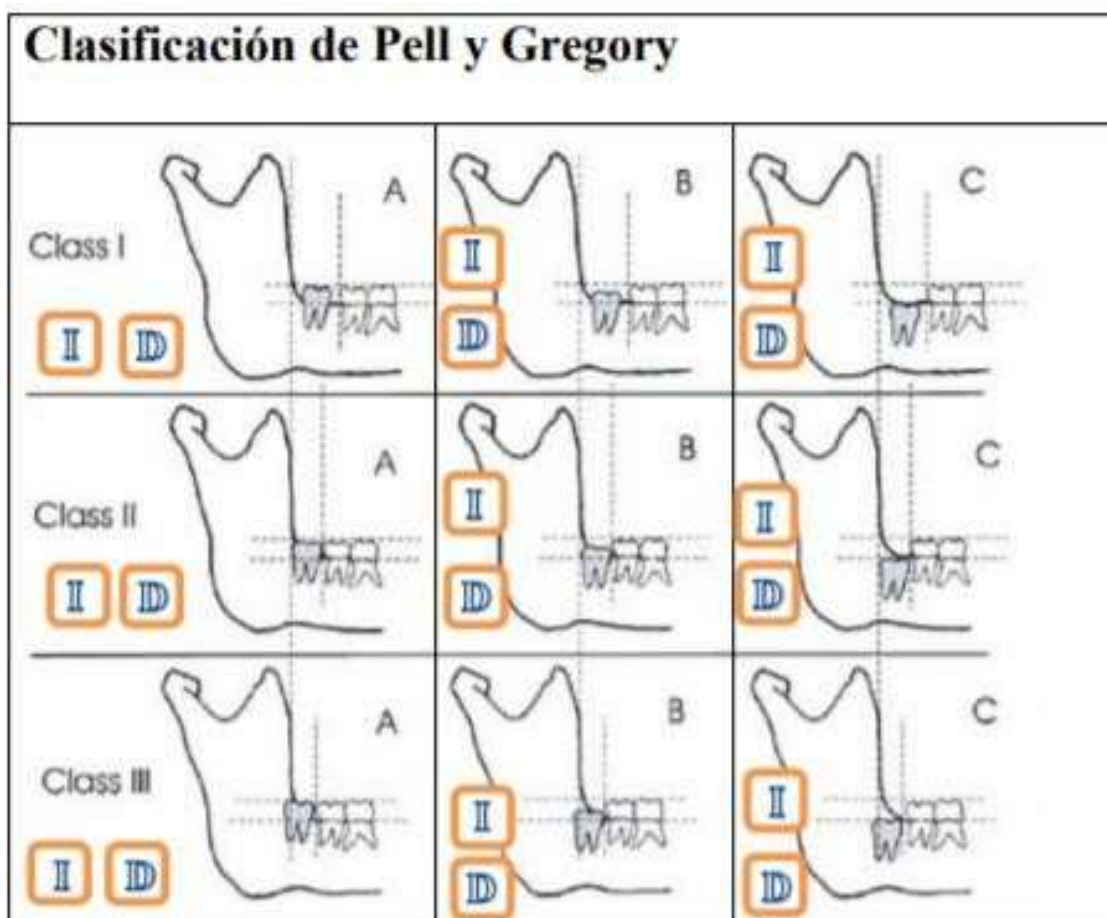
HC/PCTE: N° \_\_\_\_\_

#### 1. Características personales

Sexo: (F) (M)

Edad: \_\_\_\_\_

#### 2. Características radiográficas



Autor: Pell y Gregory (1933)

Pza dentaria 38: \_\_\_\_\_

Pza dentaria 48: \_\_\_\_\_

## Anexo 4: MATRIZ DE CONSISTENCIA

Título: LOCALIZACIÓN ANATÓMICA DEL CONDUCTO DENTARIO INFERIOR EN RELACIÓN CON TERCERAS MOLARES EN RADIOGRAFÍAS PANORÁMICAS DEL CENTRO DE TOMOGRAFÍA Y RADIOLOGÍA MAXILOFACIAL- AYACUCHO 2021

Problema	Objetivos	Hipótesis	Variables	Metodología
<b>Principal</b>	<b>Principal</b>	<b>General</b>		
<p>¿Cuál es la localización Anatómica del Conducto Dentario Inferior en relación con terceras molares en radiografías panorámicas en pacientes del Centro de Tomografía y Radiología Maxilofacial -Ayacucho 2021?</p> <p><b>Específicos</b></p> <p>¿Cuál es la localización anatómica del conducto dentario inferior en radiografías panorámicas, según la clasificación de Ezoddini, en pacientes del Centro de Tomografía y Radiología Maxilofacial - Ayacucho 2021?</p> <p>¿Cuál es la posición de las terceras molares en radiografías panorámicas, según la clasificación de Pell y Gregory, en pacientes del Centro de Tomografía y Radiología Maxilofacial - Ayacucho 2021?</p> <p>¿Cuál es la localización anatómica del conducto dentario inferior en relación con terceras molares, según la edad, en radiografías panorámicas en pacientes del Centro de Tomografía y Radiología Maxilofacial -Ayacucho 2021?</p>	<p>Determinar la localización Anatómica del Conducto Dentario Inferior en relación con terceras molares en radiografías panorámicas en pacientes del Centro de Tomografía y Radiología Maxilofacial - Ayacucho 2021.</p> <p><b>Específicos</b></p> <p>Determinar la localización anatómica del conducto dentario inferior en radiografías panorámicas, según la clasificación de Ezoddini, en pacientes del Centro de Tomografía y Radiología Maxilofacial -Ayacucho 2021.</p> <p>Determinar la posición de las terceras molares en radiografías panorámicas, según la clasificación de Pell y Gregory, en pacientes del Centro de Tomografía y Radiología Maxilofacial -Ayacucho 2021.</p> <p>Determinar la localización anatómica del conducto dentario inferior en relación con terceras molares, según la edad, en radiografías panorámicas en pacientes del Centro de Tomografía y Radiología Maxilofacial -Ayacucho 2021.</p>	<p>El Conducto Dentario Inferior tiene relación con terceras molares en radiografías panorámicas en pacientes del Centro de Tomografía y Radiología Maxilofacial - Ayacucho 2021.</p>	<p>V1 Conducto dentario inferior</p> <p>V2 Tercera molar inferior</p> <p>Covariables</p> <p>– Sexo</p> <p>– Edad</p>	<p><b>Diseño de la investigación</b> Observacional Retrospectivo Transversal Descriptivo Correlacional</p> <p><b>Población:</b> Estará conformado por 200 radiografías panorámicas tomadas en los años 2018 y 2019 de pacientes atendidos en el Centro de Tomografía y Radiología Maxilofacial -Ayacucho.</p> <p><b>Muestra:</b> Estará conformado por 132 radiografías panorámicas tomadas en los años 2018 y 2019 de pacientes atendidos en el Centro de Tomografía y Radiología Maxilofacial -Ayacucho.</p> <p><b>Técnica:</b> <b>Observación</b></p> <p><b>Instrumentos:</b> Ficha de recolección de datos, permitió recoger todos los datos obtenidos de las radiografías panorámicas, con relación a los pacientes de la localización anatómica del nervio dentario inferior relacionado al tercer molar inferior.</p>



<p>Centro de Tomografía y Radiología Maxilofacial - Ayacucho 2021?</p> <p>¿Cuál es la localización anatómica del conducto dentario inferior en relación con terceras molares, según el sexo, en radiografías panorámicas en pacientes del Centro de Tomografía y Radiología Maxilofacial - Ayacucho 2021?</p> <p>¿Cuál es la posición de las terceras molares en radiografías panorámicas, según la edad, en pacientes del Centro de Tomografía y Radiología Maxilofacial - Ayacucho 2021?</p> <p>¿Cuál es la posición de las terceras molares en radiografías panorámicas, según el sexo, en pacientes del Centro de Tomografía y Radiología Maxilofacial - Ayacucho 2021?</p>	<p>Determinar la localización anatómica del conducto dentario inferior en relación con terceras molares, según el sexo, en radiografías panorámicas en pacientes del Centro de Tomografía y Radiología Maxilofacial -Ayacucho 2021.</p> <p>Determinar la posición de las terceras molares en radiografías panorámicas, según la edad, en pacientes del Centro de Tomografía y Radiología Maxilofacial -Ayacucho 2021.</p> <p>Determinar la posición de las terceras molares en radiografías panorámicas, según el sexo, en pacientes del Centro de Tomografía y Radiología Maxilofacial -Ayacucho 2021.</p>			
---	---	--	--	--

## Anexo 5: Fotografías

Figura 1. Registrando en ficha de recolección de datos de la radiografía panorámica con respecto a ubicación del nervio dentario inferior según la clasificación Ezzodini



Figura 2. Registrando en ficha de recolección de datos el informe de las radiografías panorámicas con proporción a la ubicación de las terceras molares según la clasificación Pelly y Gregory



Figura 3. Trazos realizados para el análisis según la clasificación ( Pell & Gregory y Ezoddini).

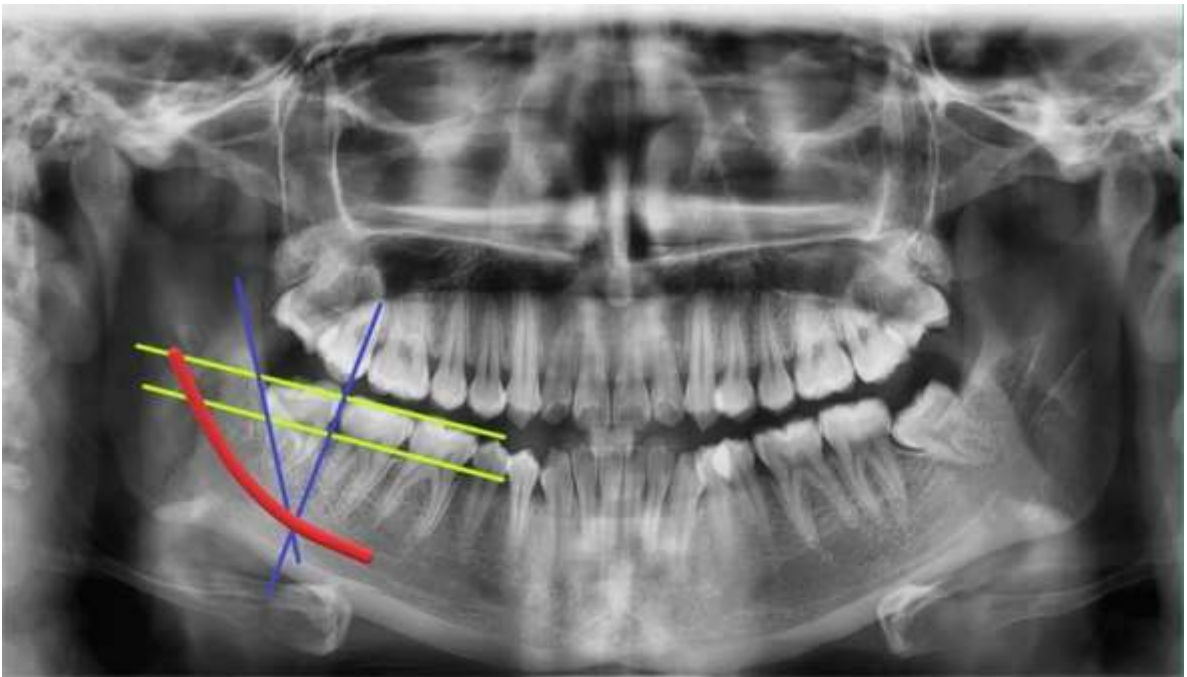


Figura 4. Trazos realizados para el estudio según la clasificación de Pell & Gregory y Ezoddini.

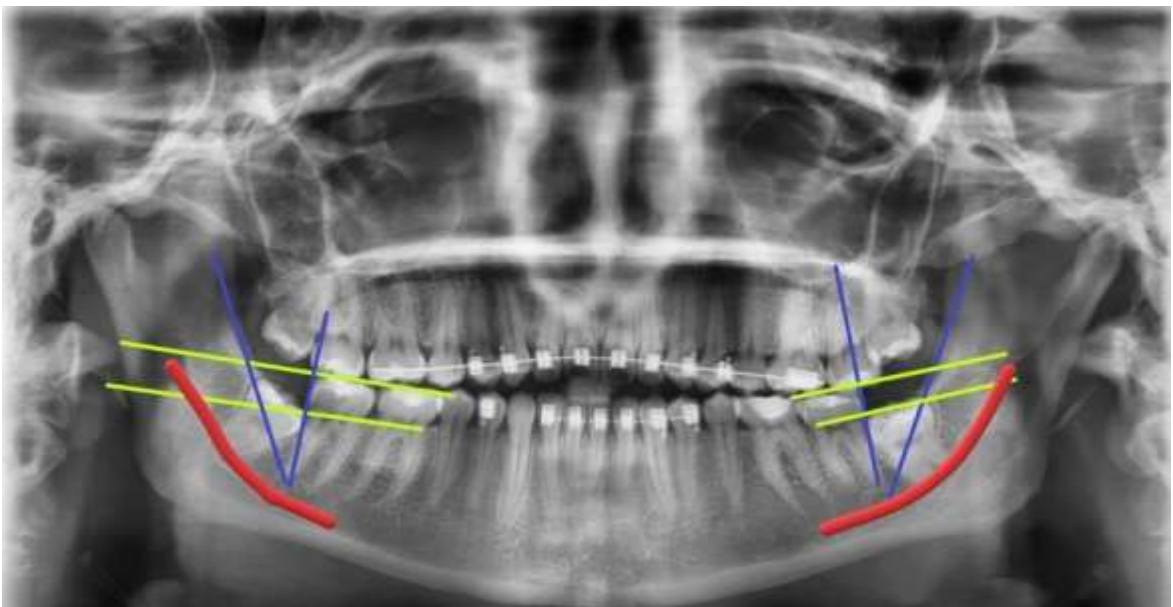


Figura 5. El especialista de cirugía maxilo facial del Centro de Tomografía y Radiología Maxilofacial, calibrara las evaluaciones que realice de las radiografías panorámicas.









