



**FACULTAD DE MEDICINA HUMANA Y CIENCIAS DE LA  
SALUD**

**ESCUELA PROFESIONAL DE ESTOMATOLOGÍA  
INTERPRETACIÓN RADIOGRÁFICA DE LA  
REGIÓN PERIAPICAL SEGÚN LA  
APARIENCIA RADIOLÓGICA CORONAL E  
INTRADICULAR POR ALUMNOS DE VIII, IX Y  
X CICLO Y EGRESADOS DE LA CARRERA  
DE ESTOMATOLOGÍA DE LA UNIVERSIDAD  
ALAS PERUANAS FILIAL TRUJILLO – 2019  
TESIS PARA OPTAR EL TÍTULO PROFESIONAL  
DE CIRUJANO DENTISTA**

**PRESENTADO POR EL BACHILLER:  
GRECIA CAROLINA ESTRELLA LLERENA GÁLOC**

**ASESOR:**

**Mg. CD. HENRRY E. RUIZ MÉNDEZ**

**TRUJILLO- PERÚ**

**2019**

## **DEDICATORIA**

La presente tesis está dedicada a Dios, por darme la oportunidad de concluir mi carrera.

A mi familia, porque a su apoyo y sus consejos, ahora puedo decir que gracias a ellos he concluido una etapa de mi vida para dar comienzo a una nueva.

A mis formadores por su tiempo y esfuerzo al compartir sus conocimientos, quienes brindaron dedicación al impartir su cátedra de tal forma que lo aprendido sea utilizado en la vida real.

A mis compañeros y amigos, quienes sin esperar nada a cambio, compartieron su conocimiento, alegría y tristezas y estuvieron a mi lado apoyándome y lograron que este sueño se haga realidad.

## **AGRADECIMIENTO**

Agradecer primero a Dios porque nos brinda el don de la perseverancia para lograr nuestra meta.

A mis formadores, personas con gran conocimiento, quienes se han esforzado por ayudarme a llegar al punto en el que me encuentro.

A mi familia que son los cimientos de mi desarrollo y por haberme forjado desde pequeña hasta la actualidad; muchos de mis logros se los debo a ustedes; les estaré por siempre agradecida.

Gracias a la vida por este gran triunfo, gracias a todas las personas que brindaron su apoyo y creyeron en la realización de esta tesis.

Un agradecimiento especial a mis amigos Jimmy Flores, Rebeca Rojas y Marta Vasallo; por su apoyo incondicional y verdadera amistad.

## RESUMEN

El objetivo de la investigación fue determinar si existe efecto de la apariencia radiológica coronal e intraradicular en la interpretación radiográfica de la región periapical de los alumnos de VIII, IX y X ciclo y egresados de la carrera de Estomatología de la Universidad Alas Peruanas Filial Trujillo – 2019.

El desarrollo de la investigación fue de tipo experimental y comparativa. El diseño fue de corte transversal. La población estuvo conformada por: alumnos de VIII, IX y X ciclo y egresados de la carrera de Estomatología de la Universidad Alas Peruanas Filial Trujillo. Con una muestra que abarca el total de la población se consideraron a las 94 personas para que pueda aplicarse la encuesta de investigación. Se desarrolló un cuestionario con escala de Likert con los valores de (1) Definitivamente, o casi definitivamente una característica anormal, (2) probablemente anormal, (3) posiblemente anormal, (4) un rasgo anómalo presente pero probablemente normal, (5) definitivamente, o casi definitivamente, normal. Se utilizaron 2 imágenes radiográficas periapicales digitales que consisten en piezas uniradiculares de premolares superiores con su respectiva corona, raíz y área periapical claramente visible. Se modificaron la zona coronal e intraradicular de cada imagen, sin alterar el área periapical, utilizando la herramienta Adobe Photoshop para crear 2 pares de imágenes.

Los resultados muestran que la apariencia radiológica coronal e intraradicular tienen efecto en la interpretación radiográfica de los alumnos de VIII, IX y X ciclo y egresados de la carrera de Estomatología de la Universidad Alas Peruanas Filial Trujillo – 2019.

**Palabras claves:** Interpretación radiográfica, Región Periapical, Apariencia Radiológica

## ABSTRACT

The purpose of the research was to determine if exist effect of the coronal and intraradicular radiological appearance on the radiographic interpretation of the periapical region of the students of VIII, IX and X cycle and graduates of the Stomatology career of the Alas Peruanas University Filial Trujillo – 2019.

The research development was experimental and correlational. The design was cross-sectional. The population was made up of the students of VIII, IX and X cycle and graduates of the Stomatology career of the Alas Peruanas Filial Trujillo University. With a sample covering the total population, the 94 people were considered so that the research survey could be applied. A Likert scale questionnaire was developed with the values of (1) Definitely, or almost definitely an abnormal characteristic, (2) probably abnormal, (3) possibly abnormal, (4) an anomalous feature present but probably normal, (5) definitely, or almost definitely, normal. Two digital periapical radiographic images were used consisting of uniradicular pieces of superior premolars with their respective crown, root and clearly visible periapical area. The coronal and intraradicular area of each image was modified, without altering the periapical area, using the Adobe Photoshop tool to create 2 pairs of images.

The results show that the coronal and intraradicular radiological appearance have an effect on the radiographic interpretation of the students of VIII, IX and X cycle and graduates of the Stomatology career of the Alas Peruanas University Filial Trujillo - 2019.

**Keywords:** Radiographic interpretation, Periapical Region, Radiological Appearance

## LISTA DE CONTENIDO

<b>INTRODUCCION .....</b>	<b>ERROR! BOOKMARK NOT DEFINED.</b>
<b>CAPITULO I: PLANTEAMIENTO DEL PROBLEMA .....</b>	<b>10</b>
<b>1.1. DESCRIPCIÓN DE LA SITUACIÓN PROBLEMÁTICA .....</b>	<b>10</b>
<b>1.2. FORMULACIÓN DEL PROBLEMA.....</b>	<b>11</b>
1.2.1. PROBLEMA GENERAL .....	11
1.2.2. PROBLEMAS ESPECÍFICOS .....	12
<b>1.3. OBJETIVOS DE LA INVESTIGACIÓN .....</b>	<b>11</b>
1.3.1. OBJETIVO GENERAL .....	11
1.3.2. OBJETIVOS ESPECÍFICOS .....	12
<b>1.4. JUSTIFICACIÓN DE LA INVESTIGACIÓN .....</b>	<b>12</b>
1.4.1. IMPORTANCIA DE LA INVESTIGACIÓN .....	12
1.4.2. VIABILIDAD DE LA INVESTIGACIÓN .....	13
<b>1.5. LIMITACIONES DEL ESTUDIO .....</b>	<b>13</b>
<b>CAPITULO II: MARCO TEORICO .....</b>	<b>14</b>
<b>2.1. ANTECEDENTES DE LA INVESTIGACIÓN .....</b>	<b>14</b>
2.1.1. INTERNACIONAL .....	14
<b>2.2. BASES TEÓRICAS.....</b>	<b>17</b>
<b>CADA UNO DE LOS PROBLEMAS MENCIONADOS ANTERIORMENTE, SON PROBABLES FACTORES QUE PODRÍAN INFLUIR EN LA INTERPRETACIÓN RADIOGRÁFICA SEGÚN LA APARIENCIA RADIOLÓGICA CORONO- RADICULAR.<sup>18</sup>.....</b>	<b>26</b>
<b>2.3. DEFINICIÓN DE TÉRMINOS BÁSICOS .....</b>	<b>26</b>
<b>CAPITULO III: HIPÓTESIS Y VARIABLES DE LA INVESTIGACION.....</b>	<b>29</b>
<b>3.1. FORMULACIÓN DE HIPÓTESIS.....</b>	<b>29</b>
<b>3.2. VARIABLES, DIMENSIONES E INDICADORES Y DEFINICIÓN CONCEPTUAL Y OPERACIONAL .....</b>	<b>29</b>
<b>CAPITULO IV: METODOLOGIA .....</b>	<b>31</b>
<b>4.1. DISEÑO METODOLÓGICO.....</b>	<b>31</b>
4.1.1. TIPO DE INVESTIGACIÓN.....	31
4.1.2. NIVEL DE INVESTIGACIÓN .....	31
4.1.3. DISEÑO DE INVESTIGACIÓN .....	31
<b>4.2. DISEÑO MUESTRAL.....</b>	<b>31</b>
4.2.1. POBLACIÓN .....	31
4.2.2. MUESTRA .....	31
<b>4.3. TÉCNICAS DE RECOLECCIÓN DE DATOS.....</b>	<b>32</b>
<b>4.4. TÉCNICA ESTADÍSTICA PARA EL PROCESAMIENTO DE LA INFORMACIÓN.....</b>	<b>34</b>
<b>4.5. ASPECTOS ÉTICOS .....</b>	<b>35</b>
<b>CAPÍTULO V: ANÁLISIS Y DISCUSIÓN.....</b>	<b>36</b>
<b>5.1. ANÁLISIS DESCRIPTIVO .....</b>	<b>36</b>
<b>5.2. ANÁLISIS INFERENCIAL .....</b>	<b>ERROR! BOOKMARK NOT DEFINED.</b>
<b>5.3. DISCUSIÓN.....</b>	<b>39</b>

<b>CONCLUSIONES .....</b>	<b>42</b>
<b>RECOMENDACIONES .....</b>	<b>43</b>
<b>FUENTES DE INFORMACION .....</b>	<b>44</b>
<b>ANEXO: 01.....</b>	<b>48</b>
<b>ANEXO: 02.....</b>	<b>49</b>
<b>ANEXO: 03.....</b>	<b>49</b>
<b>ANEXO: 04.....</b>	<b>49</b>

## LISTA DE TABLAS

<b>TABLA Nº 01.-</b> Estadísticos de prueba de U de Mann-Whitney – Cliff’s Delta effect size.....	34
<b>TABLA Nº 02.-</b> Nivel de interpretación por condición (alumnos y egresados) – Par de imágenes #1.....	35
<b>TABLA Nº 03.-</b> Nivel de interpretación por condición (alumnos y egresados) – Par de imágenes #2.....	36
<b>TABLA Nº 04.-</b> Nivel de interpretación general – Par de imágenes #1 & Par de imágenes #2.....	51
<b>TABLA Nº 05.-</b> Estadísticos descriptivos – Par de imágenes #1.....	53
<b>TABLA Nº 06.-</b> Estadísticos descriptivos – Par de imágenes #2.....	54



## LISTA DE FIGURAS

<b>FIGURA N° 01.-</b> Medianas por grupos – Par de imágenes #1.....	39
<b>FIGURA N° 02.-</b> Medianas por grupos – Par de imágenes #2.....	40
<b>FIGURA N° 03.-</b> Nivel de interpretación por grado – Par de imágenes #1.....	41
<b>FIGURA N° 04.-</b> Nivel de interpretación por grado – Par de imágenes #2.....	42

## **CAPITULO I: PLANTEAMIENTO DEL PROBLEMA**

### **1.1. Descripción de la situación problemática**

A nivel mundial, un estudio dentro del área de la salud ha mostrado que existe variabilidad inter e intraobservador incluso entre los radiólogos que es mayor al 30%.<sup>1</sup> Esto puede ser debido a que la interpretación radiográfica es realizada por un sujeto y puede tener sesgos, y se le denomina “error cognoscitivo”.<sup>2</sup>

La interpretación de una imagen radiológica involucra tanto habilidades perceptivas como cognitivas. La inspección visual de la imagen es una habilidad de percepción, mientras la inferencia del posible diagnóstico y la toma de decisión del tratamiento es una habilidad cognitiva.<sup>3</sup>

A nivel general, uno de los errores más comunes es el asociado a la percepción, que bordea entre un 60% y un 80% del total de los errores de los profesionales de salud.<sup>4</sup>

Sobre este último punto, algunos autores mencionan que la interpretación radiográfica puede ser poco fiable y variable, y el éxito de la lectura dependerá de quién está leyendo la placa o imagen radiológica. Además, la experiencia también juega un rol importante en poder realizar un correcto análisis sumado al conocimiento exacto de la anatomía dental.<sup>2</sup>

Todos los odontólogos utilizan una imagen radiológica para evaluar un paciente, por eso la importancia de conocer el aspecto de las estructuras normales, es la de poder identificar y diferenciar los diferentes procesos patológicos, quiere decir, que interpretar adecuadamente es poder conocer las diferentes variaciones que puede tener el aspecto de las estructuras anatómicas normales.<sup>3</sup>

En la ciudad de Trujillo hay diferentes instituciones educativas que forman a profesionales dedicados al campo de la Estomatología. Dentro de la formación

de los mismos, el área de estudio sobre la imagen radiológica se vuelve muy importante, ya que los ayudará en su futuro desarrollo profesional. Por lo tanto, se ha planteado el siguiente estudio con el objetivo de determinar si existe efecto de la apariencia radiológica coronal e intraradicular en la interpretación radiográfica de la región periapical de los alumnos de VIII, IX, X ciclo y egresados de la carrera de Estomatología de la Universidad Alas Peruanas Filial Trujillo– 2019.

## **1.2. Formulación del problema**

### **1.2.1. Problema general**

¿Existe efecto de la apariencia radiológica coronal e intraradicular en la interpretación radiográfica de la región periapical de los alumnos de VIII, IX y X ciclo y egresados de la carrera de Estomatología de la Universidad Alas Peruanas Filial Trujillo – 2019?

### **1.2.2. Problemas específicos**

- a) ¿Cuál es el nivel de interpretación radiográfica periapical de los alumnos de VIII, IX y X ciclo de la carrera de Estomatología de la Universidad Alas Peruanas Filial Trujillo en el 2019?
- b) ¿Cuál es el nivel de interpretación radiográfica periapical de los alumnos egresados de la carrera de Estomatología de la Universidad Alas Peruanas Filial Trujillo en el 2019?

## **1.3. Objetivos de la investigación**

### **1.3.1. Objetivo general**

Determinar si existe efecto de la apariencia radiológica coronal e intraradicular en la interpretación radiográfica de la región periapical de

los alumnos de VIII, IX y X ciclo y egresados de la carrera de Estomatología de la Universidad Alas Peruanas Filial Trujillo – 2019

### **1.3.2. Objetivos específicos**

- a) Identificar el nivel de interpretación radiográfica periapical de los alumnos de VIII, IX y X ciclo de la carrera de Estomatología de la Universidad Alas Peruanas Filial Trujillo en el 2019.
- b) Identificar el nivel de interpretación radiográfica periapical de los alumnos egresados de la carrera de Estomatología de la Universidad Alas Peruanas Filial Trujillo en el 2019.

## **1.4. Justificación de la investigación**

### **1.4.1. Importancia de la investigación**

Actualmente no hay literatura local o nacional que trate sobre interpretación radiográfica según la apariencia radiológica en el área de odontología, los estudios reportados han sido aplicados en disciplinas mayores de las ciencias de la salud, como en medicina. Por lo que resulta necesaria saber si la apariencia de una imagen radiológica tiene algún efecto en su interpretación tanto en los alumnos de pregrado como en los egresados de la profesión teniendo en cuenta que es una herramienta usada para determinar el diagnóstico, tratamiento y pronóstico de cada caso en particular.

El poder interpretar una radiografía implica un proceso cognitivo que va más allá de la percepción visual, pero al verse influenciado por este, se vuelve un proceso imperfecto. Conocer el efecto de la apariencia radiológica del área corono-radicular, en la interpretación

radiográfica de la región periapical; ayuda a identificar el nivel de interpretación radiográfica que tienen los alumnos de los ciclos mencionados y egresados de hace un año, resaltando su importancia en la competencia y habilidad que deben mostrar tanto alumnos como egresados durante sus prácticas clínicas y profesionales con la finalidad de evitar procedimientos erróneos, iatrogenias e impericias clínicas.

#### **1.4.2. Viabilidad de la investigación**

Se generaron los respectivos permisos que debe otorgar la Universidad Alas Peruanas Filial Trujillo – 2019 para poder realizar la presente investigación.

Se tuvo la economía necesaria para poder llevar a cabo el presente trabajo de investigación.

Las revisiones bibliográficas para elaborar el presente estudio han permitido el hallazgo de una herramienta y un método de trabajo que ha sido validado anteriormente por su metodología de trabajo.

#### **1.5. Limitaciones del estudio**

Esta investigación ha presentado ciertos obstáculos por la escasa disponibilidad de estudios recientes relacionados al presente trabajo; por lo cual se buscaron informaciones a nivel internacional.

El tiempo de la muestra de estudio para poder aplicarles el trabajo de investigación, por lo que se procedió a indicar el objetivo del estudio y la rapidez con la que podía ser resuelto.

## **CAPITULO II: MARCO TEORICO**

### **2.1. Antecedentes de la investigación**

#### **2.1.1. Internacional**

Biscontine, A. et. Al (2017 Illinois – EE.UU.) llevó a cabo un estudio descriptivo-correlacional, transversal en el cual determinó como la longitud de la obturación, la radiopacidad y la presencia de vacíos afecta la interpretación radiográfica del área periapical. El test se aplicó a una muestra de 748 observadores endodoncistas; se encontraron diferencias significativas en la mediana de las respuestas de la escala tipo Likert entre los siguientes grupos pareados: 3 mm cortos y 1 mm cortos, 3 mm cortos y al límite, menor y mayor radiodensidad, menor e intermedia radiodensidad, sin vacíos y con grandes vacíos, y grandes vacíos y un solo vacío. Por lo tanto, se dedujo que hay diferencias significativas dentro de los 3 grupos de imágenes de prueba. La interpretación radiográfica de la imagen que mostraba una subobturación de 3 mm, fue la más desfavorable.<sup>5</sup>

Strong et al. (2017 – Illinois – EEUU) realizaron un estudio descriptivo correlacional de corte transversal en el cual evaluaron los efectos que el aspecto radiográfico coronal e intraradicular tiene sobre las interpretaciones radiográficas de las áreas periapicales de los endodoncistas. El diseño consistió en la división de la muestra en dos grupos (A y B) con un formato de encuesta en línea; se presentó 2 pares de imágenes radiográficas periapicales digitales (A y B), las cuales fueron evaluadas por endodoncistas para analizar hallazgos periapicales. Empleando una escala de Likert de 5 puntos, se pidió a los lectores

endodoncistas "Por favor, analicen el (las) área (s) periapical(es)". Había 417 lectores en el grupo A y 442 lectores en el grupo B. Se encontró una diferencia significativa en las respuestas entre los grupos para ambos pares de imágenes ( $p < 0,01$ ). Los autores concluyeron que debido a que las áreas periapicales de los pares de imágenes no se alteraron, las diferentes áreas coronales e intraradiculares de las radiografías parece haber influido en las interpretaciones de los endodoncistas de las áreas periapicales. Este hallazgo tiene implicaciones para todas las evaluaciones de resultados radiográficos.<sup>6</sup>

Frazier (2016, Saint Louis – EE.UU.) realizó su trabajo de maestría denominado "Los efectos de los hallazgos coronales y radiculares en la interpretación del área periapical". El autor desarrolló un estudio de tipo experimental, en el cual participaron endodoncistas y residentes y se utilizaron 15 pares de imágenes; planteándose como objetivo determinar si los aspectos coronales e intraradiculares de una imagen radiográfica tienen efecto en el lector de la radiografía. Sus hallazgos indican que las áreas intraradiculares afectan la interpretación del área periapical de quien está leyendo la radiografía.<sup>7</sup>

Tewary et al. (2011, New Jersey – EEUU) realizaron un estudio titulado "Radiografía endodóntica, quién está leyendo la radiografía digital". Los autores se plantearon como propósito determinar la interpretación de una radiografía dental en diferentes observadores. El estudio fue descriptivo, de corte longitudinal en el cual participaron 6 endodoncistas con diferentes

años de experiencia y se utilizaron 150 imágenes digitales; después de 3 meses las mismas imágenes fueron utilizadas para realizar la segunda evaluación intra e interobservador. Los resultados indican que la interpretación de una radiografía dental es subjetiva, independientemente de si se utilizan radiografías convencionales o digitales. Los factores que parecieron tener el mayor impacto fueron los años de experiencia del examinador y la familiaridad del operador con un sistema digital determinado.<sup>8</sup>

Morgental et al (2010 – Brasil) desarrollaron su estudio sobre la “Interferencia del análisis parcial visual de la calidad de reparación de raíz y el estado apical en las decisiones de retratamiento”. Por lo tanto, esta investigación tuvo como propósito determinar el efecto del análisis parcial visual de la calidad de la obturación de raíz y el estado apical en las decisiones de retratamiento. La metodología empleó 12 radiografías periapicales digitales las cuales también fueron modificadas y aplicadas en 10 observadores, para conocer la interpretación de los mismos. Los resultados muestran que la visualización del área de la raíz de una radiografía afecta la interpretación radiográfica del área periapical.<sup>9</sup>



## **2.2. Bases teóricas**

### **2.2.1. Apariencia Radiológica**

La apariencia radiológica representa un conjunto de características que son directamente observables desde la percepción visual de la imagen radiológica, la cual revela información bidimensional de estructuras anatómicas dentales.<sup>10</sup>

Dentro de la odontología clínica el uso de rayos X para generar imágenes se vuelve fundamental ya que la mayor parte de los pacientes que asisten a una consulta necesitan un examen radiográfico. Esto ha situado a las imágenes radiográficas o radiografías como un agente principal para el diagnóstico odontológico.<sup>11</sup>

Es importante tomar en cuenta ciertas características de la imagen radiográfica para su posterior análisis y comprensión, las cuales son: la naturaleza y la calidad de la imagen.

#### **2.2.1.1. Naturaleza de la imagen**

El uso tradicional de los rayos X, ha ido evolucionando dando lugar a una diversa producción de imágenes. Este cambio ha sido gracias al avance de la ciencia y la tecnología dentro del campo de las ciencias médicas. Pero lo que no ha cambiado para poder analizar una imagen radiográfica es el conocimiento sobre:

- Las sombras radiográficas
- Los tejidos anatómicos tridimensionales
- Limitaciones impuestas por la imagen bidimensional y la superposición.<sup>11</sup>

## **Sombras Radiográficas**

Se genera debido a la cantidad de haz de rayos X atenuado por un objeto, y estas pueden ser:

- Sombras blancas o radiopacas, que representan estructuras espesas dentro del objeto que detuvieron totalmente el haz de rayos X.
- Sombras negras o radiolúcidas, que representan las zonas donde los rayos X atravesaron un objeto sin encontrar un cuerpo o detención.
- Sombras grises, que representan áreas donde el haz de rayos X ha sido detenido en diferentes niveles.

Por lo tanto, se debe tener una consideración especial de las sombras que pueden producirse en la imagen radiográfica, ya que esta variará dependiendo de: el material del cuerpo de los objetos, el espesor del material, el tipo del objeto, la potencia de los rayos X que han sido empleados, la posición del objeto en relación al rayo X y a la plataforma donde se recepcionará la imagen, la sensibilidad y el tipo del receptor de imagen.<sup>11</sup>

### **A. Tejidos anatómicos tridimensionales**

El tipo y espesor de los tejidos del propio paciente, en mayor medida, los tejidos duros, afectarán la imagen radiográfica. Por lo tanto, si se está frente a un análisis radiográfico bidimensional, se debe tomar en cuenta la anatomía tridimensional que origina dicha imagen; para lo cual se requiere tener un conocimiento sólido de la anatomía a evaluar.<sup>11</sup>

## **B. Limitaciones impuestas por una imagen bidimensional y la superposición**

Al evaluar una imagen bidimensional que ha sido originado de un cuerpo u objeto tridimensional, podemos encontrar las siguientes limitaciones:

- Apreciación de la forma general del objeto, ya que se da en 2 campos. Por lo tanto, se debe realizar una exhaustiva observación desde diferentes posiciones. Los odontólogos deben saber que siempre están evaluando un objeto tridimensional, ya que esto ayudará a realizar una adecuada interpretación de la imagen radiográfica.
- Existe una superposición y valoración de la localización y la forma de estructuras dentro del objeto observado. En la radiografía o imagen final, se han superpuesto las diferentes sombras que han sido proyectadas por el objeto, por lo tanto, la información que se genera no es exacta e indiscutible, esto variará de la destreza de quien pueda leer e interpretar la imagen, para así, con base en sus conocimientos adquiridos, dar una respuesta o conclusión de manera más acertada.
- Por ejemplo, una sombra radiopaca densa sobre un lado de la cabeza, se puede superponer a un área radiolúcida en la otra, de manera que se opaque a la vista, o por el contrario; una sombra radiolúcida puede hacer que una sombra radiopaca de manera superpuesta luzca menos opaca

Estas limitaciones que se pueden dar al momento de evaluar una imagen radiográfica, pueden tener como consecuencia un diagnóstico clínico incorrecto y por lo tanto una valoración radiográfica negativa.<sup>11</sup>

#### **2.2.1.2. Calidad de la Imagen radiográfica**

Se debe tener en cuenta que la calidad una imagen y todos los posibles detalles observables de la misma, va a depender de diferentes factores, a continuación, se nombran algunas:

- Contraste, que debe observarse entre la diferencia visual entre sombras blancas, grises y negras.
- Geometría de la imagen: posiciones relativas del receptor de imagen, objeto y cabezal de conducto de rayos X
- Las características del haz de rayos X
- La nitidez y cantidad de resolución de la imagen

Estos factores, también dependerán de otras variables como la densidad del objeto, el tipo de receptor usado para la imagen y el propio equipo de rayos X.<sup>11</sup>

#### **2.2.1.4. Clasificación Radiográfica en Lesiones Periapicales**

La radiología usa un análisis de la imagen radiográfica, y lo que en ella se puede observar, por lo tanto, se han dado dos grandes categorías en lo relacionado a lesiones periapicales en relación al color de la imagen radiográfica; radiolúcidas para los tonos oscuros y radiopacas para los tonos claros.<sup>11</sup>

- **Lesiones Periapicales Radiolúcidas**

Las lesiones periapicales dentro de esta clasificación, son aquellas que presentan pérdida o reemplazo del tejido duro. Este tipo de pérdidas se deben en mayor medida a procesos inflamatorios de diferente etiología. El tiempo de evolución de la lesión, brindará un tipo determinado de interpretación; pero incluso, que para los menos expertos pueden resultar confusas para atribuir una categoría de problema. <sup>12</sup>

La imagen radiográfica radiolúcida, puede presentar variación en el área y en esto lo que determinará un diagnóstico radiográfico.

El diagnóstico radiológico de la radiografía que no sobrepasa los dos milímetros se denomina absceso periapical. El siguiente aumento de tamaño en una imagen tiene que ver con procesos patológicos crónicos, para esto el área radiolúcida se incrementa hasta los 5 milímetros como límite y está en relación con la superficie del periápice. Esta imagen radiolúcida es el reflejo de formación de tejido de granulación en el sector. El último estadio de la lesión periapical radiolúcida involucra un área desde los cinco milímetros que según la estadística ya se considera como quiste periapical por la formación de una cortical alveolar definida a partir de este tamaño y la epitelialización de las paredes óseas como en todo quiste. <sup>12, 1</sup>

### - **Lesiones Periapical Radiopacas**

Todo profesional debe también conocer esta clasificación de las lesiones para poder efectuar un adecuado diagnóstico. Cuando se habla de una lesión periapical radiopaca, se hace referencia a los componentes duros del ápice como el cortical alveolar y el cemento periapical cuyas imágenes radiográficas son claras. Además, esta clasificación, al contrario de las radiolúcidas, no guarda relación con la evolución de las lesiones. Su imagen varía en forma y tamaño, pero se caracteriza por tener márgenes regulares y continuos. <sup>12,1</sup>

## **2.2.2. Interpretación Radiográfica**

La interpretación radiográfica consiste en la lectura o descripción de toda información contenida dentro de las imágenes radiográficas para de esa manera poder percibir o captar las características de cada una de ellas.<sup>13</sup>

El poder interpretar una imagen radiográfica involucra tanto habilidades perceptivas como cognitivas. La inspección visual de la imagen es una habilidad de percepción, mientras la inferencia del posible diagnóstico y la toma de decisión del tratamiento es una habilidad cognitiva.<sup>4</sup>

### **2.2.2.1. Sistematización de la Interpretación Radiográfica**

La sistematización dentro del proceso de interpretación de la imagen radiográfica es un proceso fundamental ya que permitirá a los profesionales trazar parámetros de evaluación

radiográfica garantizando un correcto método de observación y excluyendo la posibilidad de omitir información.<sup>14</sup>

Cabe resaltar que una correcta interpretación radiográfica sustenta además un buen diagnóstico, y brinda los mecanismos de control adecuados.<sup>14</sup>

Realizar un examen radiográfico en conjunto a la sistematización, brindará una descripción a detalle sobre cada imagen obtenida sin excluir información. Es importante considerar que mediante una buena interpretación radiográfica, se determinará el pronóstico y hallazgos de entidades patológicas que afectan las estructuras comprometidas, fijando un sistema de control en las circunstancias de “normalidad”.<sup>14</sup>

Las patologías con mayor hallazgo en el hueso alveolar son las lesiones periapicales.<sup>15</sup> La Asociación Americana de Endodoncia da los siguientes conceptos en relación a la clasificación Periapical con la que pueden realizarse los diagnósticos.<sup>16</sup>

- **Tejido Apical Normal**

La imagen radiológica muestra una lámina dura intacta, la apariencia del espacio del ligamento periodontal es normal y homogénea, sin interrupciones en lo referente al contorno radicular.<sup>16</sup>

- **Periodontitis Apical Sintomática**

A nivel radiográfico, la apariencia es variable, el espacio del ligamento periodontal a nivel apical y la lámina dura pueden tener apariencia normal o ligeramente ensanchado sin continuidad. Puede estar o no asociado a radiolucidez apical. La dimensión de la radiolucidez estará basada según el tiempo de evolución.<sup>16</sup>

- **Periodontitis Apical Asintomática**

La imagen radiográfica muestra un incremento del espacio del ligamento periodontal, lesión radiolúcida relacionada al ápice radicular, y la magnitud varía según la actividad osteoclástica presente.<sup>16</sup>

- **Absceso Apical Agudo**

La imagen radiográfica puede tener apariencia variable, puede presentarse un ligero ensanchamiento del espacio a nivel apical del ligamento periodontal y la lámina dura y/o pérdida de la continuidad. En diferentes casos, se puede relacionar a la lesión radiolúcida periapical, y la magnitud de la radiolucidez va a depender del transcurso de su evolución.<sup>16</sup>

- **Absceso Apical Crónico**

A nivel de imagen radiográfica, se observa una lesión radiolúcida asociada al ápice radicular, de tamaño variable, que cambia según la actividad osteoclástica presente.<sup>16</sup>



- **Osteítis Condensante**

En la imagen radiográfica, la lesión radiopaca periapical es concéntrica y ambigua en relación a su ápice radicular, representada por una reacción ósea localizada.<sup>16</sup>

**2.2.2.3. Relación entre Apariencia Radiológica y la Interpretación Radiográfica.**

Debido a que la interpretación radiográfica involucra tanto habilidades cognitivas como perceptivas y dependerá en su totalidad de la apariencia de la imagen radiográfica; el detallar específicamente cada característica observada en a radiografía, suele causar confusión en el lector ya sea por el poco conocimiento requerido sobre anatomía de las estructuras, patologías, corta experiencia en lectura radiográfica, o inclusive estas confusiones se deben a un efecto de tipo óptico llamado efecto Mach, la cual se puede percibir de forma muy irregular entre distintos veedores, ya que Mach ha podido demostrar que se observan bandas claras y oscuras, bandas de Mach, en las interproximaciones de los contornos que separan las áreas claras y oscuras, aunque estas bandas no estén físicamente en el lugar; generando alteraciones en la apariencia de la realidad debido a los procesos de formación e interpretación de la imagen.<sup>17</sup>

Cada uno de los problemas mencionados anteriormente, son probables factores que podrían influir en la interpretación radiográfica según la apariencia radiológica coronoradicular.<sup>18</sup>

### **2.3. Concepto de términos básicos**

#### **Apariencia Radiológica:**

La apariencia radiológica representa un conjunto de características que son directamente observables desde la percepción visual de la imagen radiológica, la cual revela información bidimensional de estructuras anatómicas dentales.<sup>24</sup>

#### **Interpretación Radiográfica:**

Capacidad de leer lo que revela una radiografía, con la finalidad de detectar anomalías, lesiones o enfermedades y trastornos a nivel de la cavidad bucal que a veces no pueden detectarse a través de un análisis clínica. <sup>16</sup>

## 2.4. Matriz de consistencias

<b>TÍTULO: EFECTO DE LA APARIENCIA RADIOLÓGICA CORONAL E INTRARADICULAR EN LA INTERPRETACIÓN RADIOGRÁFICA DE LA REGIÓN PERIAPICAL DE LOS ALUMNOS DE VIII, IX, Y X CICLO Y EGRESADOS DE LA CARRERA DE ESTOMATOLOGÍA DE LA UNIVERSIDAD ALAS PERUANAS FILIAL TRUJILLO - 2019</b>					
<b>PROBLEMA</b>	<b>HIPOTESIS</b>	<b>OBJETIVOS</b>	<b>VARIABLES</b>	<b>METODOLOGÍA</b>	<b>POBLACIÓN</b>
¿Existe efecto de la apariencia radiológica coronal e intraradicular en la interpretación radiográfica de la región periapical de los alumnos de VIII, IX y X ciclo y egresados de la carrera de Estomatología de la Universidad Alas Peruanas Filial Trujillo – 2019?	Ha= La apariencia radiológica coronal e intraradicular afecta la interpretación radiográfica de la región periapical de los alumnos de VIII, IX y X ciclo y egresados de la carrera de estomatología de la Universidad Alas Peruanas Filial Trujillo – 2019.	<p><b>GENERAL:</b> Determinar si existe efecto de la apariencia radiológica coronal e intraradicular en la interpretación radiográfica de la región periapical de los alumnos de VIII, IX y X ciclo y egresados de la carrera de Estomatología de la Universidad Alas Peruanas Filial Trujillo – 2019.</p>	<p><b>VARIABLE 1:</b> Interpretación radiográfica apical</p>	<p><b>Tipo de investigación:</b> Cuantitativa</p> <p><b>Diseño:</b> Experimental</p> <p><b>Técnica:</b> Encuesta</p> <p><b>Instrumento:</b> Cuestionario</p>	<p><b>POBLACIÓN</b> La población esta integrada por los estudiantes de VIII, IX y X ciclo y egresado de la Carrera de Estomatología de la Universidad Alas Peruanas en su Filial de Trujillo – 2019. Esto hace un total de 94 personas.</p>
	Ho: La apariencia radiológica coronal e intraradicular no afecta la interpretación radiográfica de la región periapical de los alumnos de VIII, IX y X ciclo y egresados de la carrera de estomatología de la Universidad Alas Peruanas Filial Trujillo – 2019.	<p><b>ESPECÍFICOS:</b></p> <ul style="list-style-type: none"> <li>Identificar el nivel de interpretación radiográfica periapical de los alumnos de VIII, IX y X ciclo de la carrera de Estomatología de la Universidad Alas Peruanas Filial Trujillo en el 2019.</li> </ul>	<p><b>VARIABLE 2:</b> Apariencia radiológica</p>	<p><b>Método de análisis de datos:</b> Estadística Descriptiva – Inferencial</p> <p><b>Prueba de Hipótesis:</b> U-Mann Whitney</p>	<p><b>MUESTRA</b> Muestra poblacional</p>

	<p>interpretación radiográfica de la región periapical de los alumnos de VIII, IX y X ciclo y egresados de la carrera de estomatología de la Universidad Alas Peruanas Filial Trujillo – 2019.</p>	<ul style="list-style-type: none"> <li>• Identificar el nivel de interpretación radiográfica periapical de los alumnos egresados de la carrera de Estomatología de la Universidad Alas Peruanas Filial Trujillo en el 2019.</li> </ul>			
--	--	--	--	--	--

## CAPITULO III: HIPÓTESIS Y VARIABLES DE LA INVESTIGACION

### 3.1. Formulación de Hipótesis

#### Hipótesis nula:

La apariencia radiológica corono-radicular no afecta la interpretación radiográfica de la región periapical de los alumnos de VIII, IX y X ciclo y egresados de la carrera de estomatología de la Universidad Alas Peruanas Filial Trujillo – 2019.

### 3.2. Variables, dimensiones e indicadores y definición conceptual y operacional

VARIABLE	DEFINICIÓN CONCEPTUAL	DEFINICIÓN OPERACIONAL	INDICADOR	TIPO DE VARIABLE	ESCALA DE MEDICIÓN
<b>Variable Dependiente:</b> Interpretación Radiográfica Apical	La interpretación de una radiografía consta de una lectura de toda información contenida dentro de las imágenes radiográficas para poder, de esa forma percibir o captar las particularidades de cada una de ellas. <sup>19</sup>	Se evaluará el nivel de interpretación radiográfica dada por la dimensión de la percepción visual expresado en la escala de Likert: (1) Definitivamente, o casi definitivamente una característica anormal (2) Probablemente Anormal (3) Posiblemente Anormal (4) Un rasgo anómalo presente pero probablemente normal (5) Definitivamente, o casi definitivamente, normal  El nivel de interpretación: Bueno y Malo; se deducirá con ayuda de la moda y mediana, a través de ello, se observará detalladamente la frecuencia de las respuestas marcadas por los encuestados.	A. Bueno B. Malo	Cualitativa	Ordinal

<p><b>Variable Independiente:</b> Efecto de la Apariencia Radiológica</p>	<p>La apariencia radiológica representa un conjunto de características que son directamente observables desde la percepción visual de la imagen radiológica, la cual revela información bidimensional de estructuras anatómicas dentales.<sup>10</sup></p>	<p>Se realizará a modificación de dos imágenes radiológicas en su área coronal e intraradicular. La primera imagen (rx1) presenta un área periapical normal y la segunda imagen (rx2) presenta un área periapical anormal. Se modificó la zona coronal e intraradicular de cada imagen, sin alterar el área periapical, utilizando la herramienta Adobe Photoshop® V.19 para crear 2 pares de imágenes.</p> <p>La primera imagen fue modificada realizando una restauración provisional y una subobtención de 4 mm. (rx1,rx<sup>1</sup>)</p> <p>La segunda imagen fue modificada realizando una corona con un correcto sellado de la restauración coronal y obturación a 1 mm del ápice. (rx2, rx<sup>2</sup>)</p>	<p>A.Tiene efecto B.No tiene efecto</p>	<p>Cualitativa</p>	<p>Nominal</p>
---	--	--	---	--------------------	----------------

## CAPITULO IV: METODOLOGIA

### 4.1. Diseño metodológico

#### 4.1.1. Tipo de Investigación

- Conforme al período en que se capta la información: Prospectivo
- Conforme al periodo y secuencia de la investigación: Transversal
- Conforme a la comparación de poblaciones: Comparativo.
- Conforme la interferencia del investigador en el estudio: Experimental

#### 4.1.2. Nivel de investigación

- Básica

#### 4.1.3. Diseño de investigación

- El presente diseño de investigación es: descriptiva

### 4.2. Diseño muestral

#### 4.2.1. Población

La población está integrada por los estudiantes de VIII, IX y X ciclo y egresado de la Carrera de Estomatología de la Universidad Alas Peruanas en su Filial de Trujillo – 2019. Esto hace un total de 94 personas.

#### 4.2.2. Muestra

Se toma en consideración como muestra a toda la población (**muestra poblacional**), conformada por: Alumnos de VIII, IX y X ciclo y egresados de la Carrera de Estomatología de la Universidad Alas Peruanas en su Filial de Trujillo – 2019, que se ajusten con los criterios de inclusión.

N=94

### **Criterios de Inclusión**

- Alumno matriculado en VIII, IX y X ciclo de la Carrera de Estomatología.
- Alumno de VIII y IX ciclo que curse clínica integral.
- Alumno egresado de la Carrera de Estomatología.
- Alumno que firme el consentimiento informado.

### **Criterios de Exclusión**

- Alumno que no deseen ser parte de la muestra por falta de tiempo o poca predisposición.

## **4.3. Técnicas de recolección de datos**

### **4.3.1. Técnica**

Encuesta

### **4.3.2. Instrumentos**

#### **Radiografía Periapical Digital**

Se utilizaron 2 imágenes radiográficas periapicales digitales que consisten en piezas uniradiculares de premolares superiores con su respectiva corona, raíz y área periapical claramente visible.

Las imágenes radiográficas pertenecen a pacientes que acudieron a consulta para una revisión clínica y fueron analizadas por un especialista en endodoncia.

La primera imagen (rx1) presenta un área periapical normal y la segunda imagen (rx2) presenta un área periapical anormal.

#### **Edición Radiográfica**

Se modificó la zona coronal e intraradicular de cada imagen, sin alterar el área periapical, utilizando la herramienta Adobe Photoshop® V.19 para crear 2 pares de imágenes.



La primera imagen fue modificada colocando una restauración provisional y una subobturación de 4 mm. (rx<sup>1</sup>)

La segunda imagen fue modificada colocando una corona con un correcto sellado de la restauración coronal y obturación a 1 mm del ápice. (rx<sup>2</sup>)

### **Cuestionario**

Para recabar la información necesaria y lograr los objetivos de la investigación; se utilizó como instrumento de recolección de datos un cuestionario. Para lo cual se empleó la escala Likert con valoraciones de 1 a 5 las cuales permitirán medir el nivel de interpretación radiográfica de la unidad de estudio. Este instrumento fue presentado con cada una de las imágenes y con la siguiente escala de estudio:

- (1) Definitivamente, o casi definitivamente una característica anormal
- (2) Probablemente Anormal
- (3) Posiblemente Anormal
- (4) Un rasgo anómalo presente pero probablemente normal
- (5) Definitivamente, o casi definitivamente, normal

### **Procedimiento para la recolección de datos**

Los participantes fueron agrupados aleatoriamente en dos grupos (A y B) para realizar una recolección de datos independiente entre las muestras.

Se utilizó un iPad para mostrar las imágenes radiográficas periapicales. Cada observador revisó una imagen de cada par.

El grupo A observó una imagen radiográfica original (rx1) y una imagen radiográfica modificada (rx<sup>2</sup>). El grupo B observó una imagen radiográfica original (rx2) y una imagen radiográfica modificada (rx<sup>1</sup>).

No hubo tiempo límite para visualizar la imagen, pero se informó a los participantes que no podrían regresar a la pantalla anterior.

Se pidió a los participantes que procedan a marcar con una (X) la opción que más precise con su respuesta en la escala de Likert detallada en la hoja de encuesta para posteriormente realizar el análisis respectivo. **(Anexo 2)**

Las opciones de la escala fueron agrupadas y se consideró utilizar los términos: “BUENO” y “MALO”, para determinar el nivel de interpretación.

Los valores (1, 2, 3), se consideraron como BUENO en las imágenes (rx2, rx<sub>2</sub>) y como MALO en las imágenes (rx1, rx<sub>1</sub>)

Los valores (4, 5), se consideraron como BUENO en las imágenes (rx1, rx<sub>1</sub>) y como MALO en las imágenes (rx2, rx<sub>2</sub>)

La encuesta se realizará en el lugar coordinado con los participantes.

#### **4.4. Técnica estadística para el procesamiento de la información**

Para la evaluación de los datos que permitieron probar la hipótesis principal del presente trabajo de investigación se hizo uso de la Prueba No Paramétrica de U Mann Whitney, debido a que se trabaja sobre dos muestras independientes.

La prueba estadística delta de Cliff calculó los tamaños del efecto de los hallazgos significativos.

También se agruparon los datos en tablas de frecuencia y gráficos para poder ejecutar los objetivos de la investigación.

#### **4.5. Aspectos éticos**

Para la presente investigación se tuvieron en cuenta, los principios de la declaración de Helsinki de la Asociación Médica Mundial para las investigaciones en seres humanos. 64° Asamblea General, Fortaleza, Brasil, octubre 2013.

Además, se tomó en cuenta la cautela para resguardar la privacidad de la persona que participará en la investigación, como son la privacidad y la discreción de su información personal; firmando el consentimiento informado para su participación voluntaria; se realizó la inscripción de investigación y publicación de resultados.

## CAPÍTULO V: ANÁLISIS Y DISCUSIÓN

### 5.1. Análisis Descriptivo

**Tabla 1**

*Estadísticos de prueba de U de Mann-Whitney – Cliff's Delta effect size*

Estadístico	Par de imágenes #1	Par de imágenes #2
U de Mann-Whitney	860,000	523,000
W de Wilcoxon	1988,000	1651,000
Z	-1,912	-4,500
Sig. asintótica(bilateral)	,05	,000
Cliff's Delta effect size	-0.28	-0.66

*Nota. Elaboración Propia*

#### **Interpretación:**

El estadístico de U de Mann-Whitney compara las medias de la escala de Likert de ambos pares de imágenes y muestra que existe diferencia significativa para el par de imágenes #2 al tener una significancia de 0.00 y cumple la regla ( $p < 0.05$ ); por lo tanto se deniega la hipótesis nula y se consiente la hipótesis alterna por lo tanto existe diferencia entre las imágenes de esta par de imágenes. Para el par de imágenes #1 al tener una significancia de 0.50 ( $p > 0.05$ ), se puede denegar la hipótesis nula, por lo tanto se puede decir que encuentra una diferencia significativa entre el par de imágenes #1.

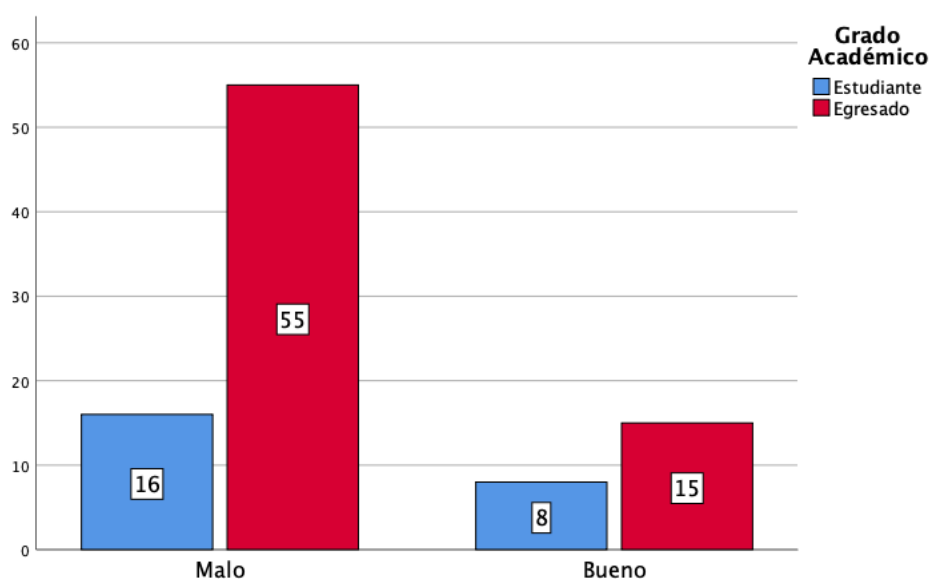
También se hallaron los valores del tamaño del efecto a través del estadístico de Cliff's delta, el cual cuantifica la diferencia entre los dos grupos observados para ambos pares de imágenes.

**Tabla 2**

*Nivel de interpretación por condición (alumnos y egresados) – Par de imágenes #1*

			Estudiante	Egresado	Total
Par de imágenes #1	Malo	Recuento	16	55	71
		% dentro de Grado Académico	66,7%	78,6%	75,5%
	Bueno	Recuento	8	15	23
		% dentro de Grado Académico	33,3%	21,4%	24,5%
Total	Recuento	24	70	94	
	% dentro de Grado Académico	100,0%	100,0%	100,0%	

Nota. Elaboración Propia



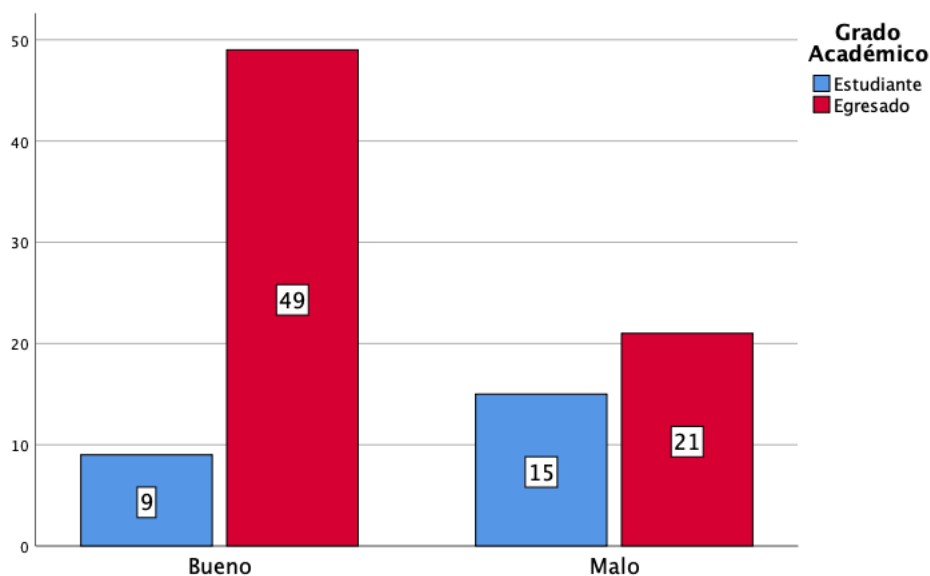
*Figura 3. Nivel de interpretación por grado – Par de imágenes #1*

**Interpretación:**

El nivel de interpretación mostrado por los encuestados es malo en un 66.7% del total de respuestas brindada por los estudiantes y un 78.6% del total de respuestas brindadas por los egresados. Para el caso de las respuestas buenas, los estudiantes tienen un mayor grado de respuestas con el 33.3% del total en relación a los egresados que tienen el 21.4%.

**Tabla 3***Nivel de interpretación por condición (alumnos y egresados) – Par de imágenes #2*

			Estudiante	Egresado	Total
Par de imágenes #2	Bueno	Recuento	9	49	58
		% dentro de Grado Académico	37,5%	70,0%	61,7%
Par de imágenes #2	Malo	Recuento	15	21	36
		% dentro de Grado Académico	62,5%	30,0%	38,3%
Total		Recuento	24	70	94
		% dentro de Grado Académico	100,0%	100,0%	100,0%

*Nota. Elaboración Propia**Figura 4. Nivel de interpretación por grado – Par de imágenes #2***Interpretación:**

El nivel de interpretación mostrado por los encuestados es malo en un 62.5% del total de respuestas brindada por los estudiantes y un 30.0% del total de respuestas brindadas por los egresados. Para el caso de las respuestas buenas, los estudiantes tienen un menor grado de asertividad con el 37.5% del total en relación a los egresados que tienen el 70.0%.

### 5.3. DISCUSIÓN

La presente tesis de investigación tuvo como objetivo determinar el efecto de la apariencia radiológica coronal e intraradicular en la interpretación radiográfica de la región periapical de los alumnos de VIII, IX y X ciclo y egresados de la carrera de Estomatología de la Universidad Alas Peruanas Filial Trujillo – 2019. Los resultados de la investigación muestran que existe un efecto de la apariencia radiológica coronal e intraradicular en la interpretación radiográfica de ambos pares de imágenes y muestra que existe diferencia significativa para el par de imágenes #2 al tener una significancia de 0.00 y cumple la regla ( $p < 0.05$ ); por lo tanto se deniega la hipótesis nula ( $H_0$ ) y se acepta la hipótesis alterna ( $H_a$ ) por lo tanto existe diferencia entre las imágenes de esta par de imágenes. Para el par de imágenes #1 al tener una significancia de 0.50 ( $p > 0.05$ ), se puede rechazar la hipótesis nula, por lo tanto se puede decir que existe una diferencia significativa entre el par de imágenes #1 (Tabla 7).

Los resultados de la presente investigación guardan resultados con la investigación realizada por Biscontine et Al (2017) quién es su estudio descriptivo-correlacional determinó que las apariencias de la radiografía relacionadas a la obturación, la radiopacidad y la presencia de vacíos afecta la interpretación radiográfica del área periapical; por lo tanto se hallaron diferencias significativas entre las medianas de los respuestas en los diferentes grupos. También los resultados guardan relación con lo expuesto por Strong et al. (2017) quien en su estudio evaluó el efecto que el aspecto radiográfico coronal e intraradicular tiene sobre las interpretaciones radiográficas de las áreas periapicales por parte de los profesionales de odontología. Los autores encontraron diferencias significativas entre las respuestas de los grupos para

ambos pares de imágenes con un valor de significancia de  $p=0.01$ . Los autores concluyen que debido a que las áreas periapicales de los pares de imágenes no se alteraron, las diferentes áreas coronales e intraradiculares de las radiografías parece haber influido en las interpretaciones de las áreas periapicales. También se observa que los resultados son semejantes a lo hallado por Frazier (2016) planteándose como objetivo determinar si los aspectos coronales e intraradiculares de una imagen radiográfica tienen efecto en el lector de la radiografía. Sus hallazgos indican que las áreas intraradiculares afectan la interpretación del área periapical de quien está leyendo la radiografía. Y también existe semejanza con los resultados de Morgental et al (2010) quienes identifican en su estudio que la visualización del área de la raíz de una radiografía afecta la interpretación radiográfica del área periapical.

El nivel de interpretación mostrado por los estudiantes se observa como “Malo” para ambos pares de imágenes con porcentajes de 62,5% y 66.7% (Tabla 5 y 6). Por lo tanto, es muy probable que se concuerde con las teorías de Tewary et al (2011) al tomar en cuenta la experiencia de la persona que lee la radiografía como parte importante de la interpretación de la misma.

En relación al nivel de interpretación radiográfico periapical de los alumnos egresados se puede evidenciar que existe un nivel más alto sobre los que actualmente se encuentran cursando la carrera del VIII, IX y X ciclo en la Universidad Alas Peruanas. El nivel de interpretación mostrado por los encuestados es malo en un 62.5% del total de respuestas brindada por los estudiantes y un 30.0% del total de respuestas dadas por los egresados. Para el caso de las respuestas buenas, los estudiantes tienen un menor grado de asertividad con el 37.5% del total en relación a los egresados que tienen el 70.0%



(Figura 6). Esto guarda relación con lo encontrado por Tewary et al (2011) quien en su investigación encuentra que sus resultados indican que la interpretación de una radiografía dental es subjetiva, independientemente de si se utilizan radiografías convencionales o digitales. Los factores que parecieron tener el mayor impacto fueron los años de experiencia del examinador y la familiaridad del operador con un sistema digital determinado.

## CONCLUSIONES

Los resultados mostraron que la apariencia radiológica coronal e intraradicular tienen efecto en la interpretación radiográfica de los alumnos de VIII, IX y X ciclo y egresados de la carrera de Estomatología de la Universidad Alas Peruanas Filial Trujillo – 2019.

El nivel de interpretación periapical de los alumnos de VIII, IX y X ciclo de la carrera de Estomatología de la Universidad Alas Peruanas Filial Trujillo en el 2019 es malo para ambos par de imágenes.

El nivel de interpretación radiográfica periapical de los alumnos egresados de la carrera de Estomatología de la Universidad Alas Peruanas Filial Trujillo en el 2019 es bueno para el par de imágenes #2 y malo para el par de imágenes #1.

## **RECOMENDACIONES**

Posteriores estudios podrían incluir covariables para determinar a qué se debe la variabilidad entre las interpretaciones radiográficas dadas por cada profesional de salud.

Realizar evaluaciones exhaustivas en la universidad con respecto a interpretaciones radiográficas para corroborar el grado de interpretación, ya que las imágenes radiográficas son exámenes complementarios de

A futuros profesiones de salud se les recomienda tomar conciencia de la correcta metodología para la lectura de las radiografías, lo cual implica un análisis a detalle de las mismas para proveer al examen clínico un diagnóstico adecuado a sus pacientes.

## FUENTES DE INFORMACION

1. Birkelo CC, Chamberlain WE, Phelps PS. Tuberculosis case finding: comparison of effectiveness of various roentgenographic and photofluorographic methods. *J Am Med Assoc* 1947; 144:359–66.
2. Cawson R, Odell E. *Essentials of oral pathology and oral medicine*. 7ma edición. Philadelphia: Elsevier; 2002: 58-63.
3. Cappuccio H, Rabellino M. Reconocimiento de las estructuras anatómicas normales del maxilar y de la mandíbula en las radiografías intraorales apicales retroalveolares. Uruguay: 15 Nov 2010.
4. Neville B., Damm D., Allen C. Bouquot J. *Oral and Maxillofacial Pathology*. 2da edición. Philadelphia: W.B. Saunders Company; 2002: 116-133.
5. Biscontine AC, Diliberto AJ, Hatton JF, Woodmansey KF. Intraradicular Appearances Affect Radiographic Interpretation of the Periapical Area. *J Endodontic*. Estados Unidos. 2017 ;43(12):2014- 19.
6. Strong, J.W., Woodmansey, K.F., Khademi, J.A. et al, Coronal and intraradicular appearances affect radiographic perception of the periapical region. *J Endod*. 2017; 43:723–727.
7. Frazier J. *The Effects of Coronal and Radicular Findings on Interpretation of the Periapical Area [master's thesis]*. St Louis: Saintt Louis University; 2016 Apr 11.
8. Tewary Sh, Luzzo J, Hartwell G. Radiografía endodóntica: ¿Quién está leyendo la radiografía digital?. *J Endod*. 2011; 37:919–921.
9. Dornelles R, Morgental, Burmeister R, Kuchenbecjer C, Chaning T, Poli J. Interference of partial visual analysis of root filling quality and apical status on retreatment decisions. *J Appl Oral Sci*. 2012; 20 (2):206-11.

10. Ketai L, Lofgren R, J. Meholic A. Principios de la radiología torácica [Internet]. 2a ed. Buenos Aires: Médica Panamericana S.A; 2007. [citado 19 may 2019]. Disponible en: [https://books.google.com.pe/books?id=Ptd4n\\_lubkQC&pg=PA288&dq=radiolog%C3%ADa+%22apariencia+radiografica%22&hl=es&sa=X&ved=0ahUKEwi4u7O3tvPiAhVQpFkKHfftDZAQ6AEIKDAA#v=onepage&q=radiolog%C3%ADa%20%22apariencia%20radiografica%22&f=false](https://books.google.com.pe/books?id=Ptd4n_lubkQC&pg=PA288&dq=radiolog%C3%ADa+%22apariencia+radiografica%22&hl=es&sa=X&ved=0ahUKEwi4u7O3tvPiAhVQpFkKHfftDZAQ6AEIKDAA#v=onepage&q=radiolog%C3%ADa%20%22apariencia%20radiografica%22&f=false)
11. Lannuci J, Jansen L, Pérez A. Radiología Dental Principios y Técnicas. 2da edición. México: McGraw-Hill Interamericana; 2000: 542-552.
12. Delgadillo J, Clement E. Radiología en Lesiones Periapicales. Rev. Act. Clin. Med [revista en la Internet]. [Citado 08 dic 2018]. Disponible en: [http://www.revistasbolivianas.org.bo/scielo.php?script=sci\\_arttext&pid=S2304-37682013001100004&lng=es](http://www.revistasbolivianas.org.bo/scielo.php?script=sci_arttext&pid=S2304-37682013001100004&lng=es).
13. Abu- Arqoub S, Al-Khateeb S. Perception of facial profile attractiveness of different antero-posterior and vertical proportions. Eur J Orthod. 2011; 33(1):103-11.
14. Herrera, AM. La sistematización en la interpretación radiográfica en odontología y su aplicación a estudios intraorales. Colombia Médica [Internet]. 2001; 32(3):126-129. Recuperado de: <https://www.redalyc.org/articulo.oa?id=28332304>.
15. Carranza F; Newman M; Takei H. Periodontología Clínica. 9na ed. México D. F: McGraw-Hill Interamericana; 2002.
16. AAE. Consensus Conference Recommended Diagnostic Terminology. Journal of Endodontics. 2009; 35(12): 1634.
17. Chasen MH. Practical Applications of Mach Band Theory in Thoracic Analysis Radiology. 2001; 219(3):596-610.

18. Melo P, Escaffi J. Bandas de mach en radiología. Revista Chilena de Radiología 2010; 16(2): 86-89.
19. Caba A. Guía Interpretación Radiográfica 2015. [internet] 18 de Septiembre del 2016. Recuperado de <https://es.scribd.com/document/324448696/GUIA-Interpretacion-Radiografica-2015-pdf>.

# ANEXOS

## ANEXO: 01

### “AÑO DEL DIALOGO Y LA RECONCILIACION NACIONAL”

#### CONSENTIMIENTO INFORMADO

Por medio del presente documento hago constar que,

Yo, \_\_\_\_\_,


identificado con DNI: \_\_\_\_\_, consiento mi participación en el trabajo de investigación titulado **“INTERPRETACIÓN RADIOGRÁFICA SEGÚN LA APARIENCIA RADIOLÓGICA CORONO-RADICULAR POR LOS ALUMNOS VIII, IX Y X CICLO y EGRESADOS DE LA CARRERA DE ESTOMATOLOGÍA DE LA UNIVERSIDAD ALAS PERUANAS FILIAL TRUJILLO - 2019”**.

Firmo este documento como evidencia de mi consentimiento, habiendo sido informado previamente sobre el objetivo del trabajo y que ninguno de los procedimientos a utilizarse en la investigación perjudicará la salud y bienestar de mi persona. Además de haberseme aclarado que no realizaré ningún gasto ni obtendré contribución económica por mi participación.

Con lo manifestado anteriormente, autorizo mi participación voluntaria.

\_\_\_\_\_

Firma



Huella digital



## **ANEXO: 02**

### **INSTRUMENTO DE RECOLECCIÓN DE DATOS**

#### **INTRODUCCIÓN**

El presente cuestionario forma parte de un trabajo de investigación. Los resultados obtenidos a partir de éste, serán utilizados para evaluar la **“INTERPRETACIÓN RADIOGRÁFICA SEGÚN LA APARIENCIA RADIOLÓGICA CORONO-RADICULAR POR LOS ALUMNOS VIII, IX Y X CICLO Y EGRESADOS DE HACE UN AÑO DE LA CARRERA DE ESTOMATOLOGÍA DE LA UNIVERSIDAD ALAS PERUANAS FILIAL TRUJILLO - 2019”**. Por lo que pido su colaboración pudiendo responder cada una de las preguntas de manera consciente y objetiva.

## DATOS PERSONALES

Grado académico:

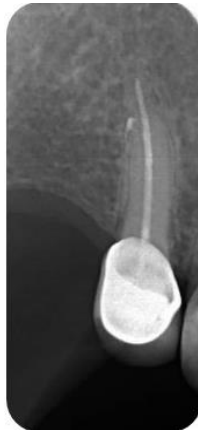Ciclo:

Año de egreso:

Por favor, evaluar el área periapical.

De la escala de alternativas dada por caso, marcar con un aspa (X) aquella opción que describa con mayor precisión la situación de las siguientes placas radiográficas:

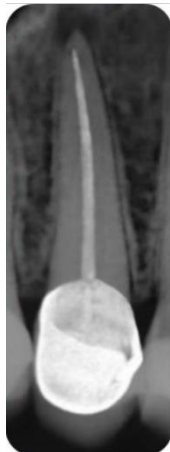Fig. 1: Se mostrará en digital desde el iPad (rx1)



ORIGINAL

- (1) Definitivamente, o casi definitivamente una característica anormal.
- (2) Probablemente Anormal.
- (3) Posiblemente Anormal.
- (4) Un rasgo anómalo presente pero probablemente normal.
- (5) Definitivamente, o casi definitivamente, normal.

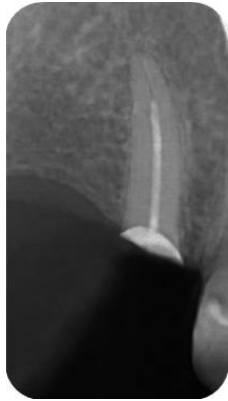Fig. 2: Se mostrará en digital desde el iPad (rx<sup>2</sup>)



MODIFICADA

- (1) Definitivamente, o casi definitivamente una característica anormal.
- (2) Probablemente Anormal.
- (3) Posiblemente Anormal.
- (4) Un rasgo anómalo presente pero probablemente normal.
- (5) Definitivamente, o casi definitivamente, normal.

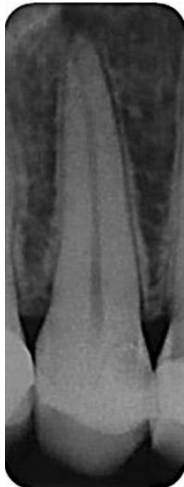Fig. 3: Se mostrará en digital desde el iPad (rx<sup>1</sup>)



MODIFICADA

- (1) Definitivamente, o casi definitivamente una característica anormal.
- (2) Probablemente Anormal.
- (3) Posiblemente Anormal.
- (4) Un rasgo anómalo presente pero probablemente normal.
- (5) Definitivamente, o casi definitivamente, normal.

Fig. 4: Se mostrará en digital desde el iPad (rx2)



ORIGINAL

- (1) Definitivamente, o casi definitivamente una característica anormal.
- (2) Probablemente Anormal.
- (3) Posiblemente Anormal.
- (4) Un rasgo anómalo presente pero probablemente normal.
- (5) Definitivamente, o casi definitivamente, normal.



### CONSTANCIA DE ASESORÍA

Yo, **C.D.E. Henry E. Ruiz Méndez.**, con documento DNI N°**40454007**, docente de la Facultad Académico Profesional de Estomatología de la Universidad Alas Peruanas – Filial Trujillo, a través del presente documento hago constar que he asesorado y revisado el Proyecto de Tesis titulado **“INTERPRETACIÓN RADIOGRÁFICA SEGÚN LA APARIENCIA RADIOLÓGICA CORONO-RADICULAR POR LOS ALUMNOS VIII, IX & X CICLO Y EGRESADOS DE LA CARRERA DE ESTOMATOLOGÍA DE LA UNIVERSIDAD ALAS PERUANAS FILIAL TRUJILLO - 2019”**. Perteneciente al Bachiller, **Grecia Carolina Estrella Llena Gáloc**, identificada con DNI N° **77132772**, considerando que está apto para su revisión.

Trujillo, \_\_\_\_ de \_\_\_\_\_ del 2019

**ANEXO: 04**

**TABLAS ESTADÍSTICAS**

**Tabla 4**

*Nivel de interpretación general– Par de imágenes #1 & Par de imágenes #2*

		Par de imágenes 1			Par de imágenes 2		
		Grupo A	Grupo B	Total	Grupo A	Grupo B	Total
Definitivamente, o casi definitivamente una característica anormal	Recuento	13	19	32	8	12	20
	% dentro de Grupo	27,7%	40,4%	34,0%	17,0%	25,5%	21,3%
Probablemente Anormal	Recuento	8	6	14	4	9	13
	% dentro de Grupo	17,0%	12,8%	14,9%	8,5%	19,1%	13,8%
Posiblemente Anormal	Recuento	9	16	25	3	22	25
	% dentro de Grupo	19,1%	34,0%	26,6%	6,4%	46,8%	26,6%
Un rasgo anómalo pero probablemente normal	Recuento	7	3	10	14	4	18
	% dentro de Grupo	14,9%	6,4%	10,6%	29,8%	8,5%	19,1%
Definitivamente, o casi definitivamente, normal	Recuento	10	3	13	18	0	18
	% dentro de Grupo	21,3%	6,4%	13,8%	38,3%	0,0%	19,1%
	Recuento	47	47	94	47	47	94
	% dentro de Grupo	100,0%	100,0%	100,0%	100,0%	100,0%	100,0%

### **Interpretación:**

El 27,7% del grupo A menciona a la imagen #1 como “definitivamente, o casi definitivamente una característica anormal”. Dentro del grupo B, la mayor incidencia de respuestas, también se da en la valoración “definitivamente, o casi definitivamente una característica anormal” con un 40.4%.

Para el grupo A, la frecuencia menos representada se le da a la característica “un rasgo anómalo, pero probablemente normal” con un 14.9% y el grupo B, la menor frecuencia de respuesta se encuentra en “definitivamente, o casi definitivamente, normal” con un 6.4%.

El 38,3% del grupo A menciona a la imagen #2 como “definitivamente, o casi definitivamente normal”. Dentro del grupo B, la mayor incidencia de respuestas, se da en la valoración “posiblemente anormal” con un 46.8%.

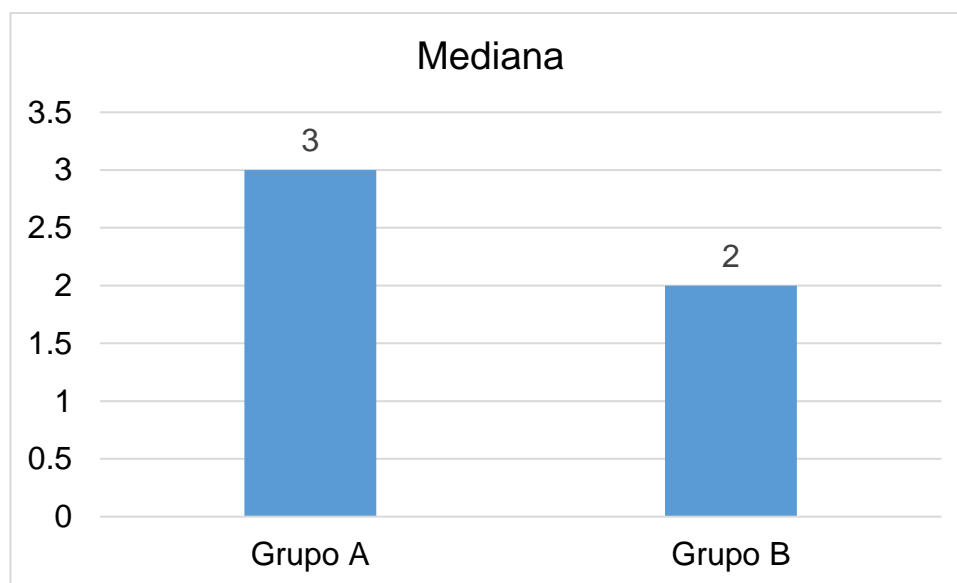
Para el grupo A, la frecuencia menos representada se le da a la característica “posiblemente anormal” con un 6.4% y el grupo B, la menor frecuencia de respuesta se encuentra en “un rasgo anómalo, pero probablemente normal” con un 8.5%.

**Tabla 5**

*Nivel de interpretación (Moda – Mediana) – Par de imágenes #1*

Estadístico	Grupo A	Grupo B
Moda	1	1
Mediana	3	2

*Nota. Elaboración Propia*



*Figura 1. Medianas por grupos – Par de imágenes #1*

**Interpretación:**

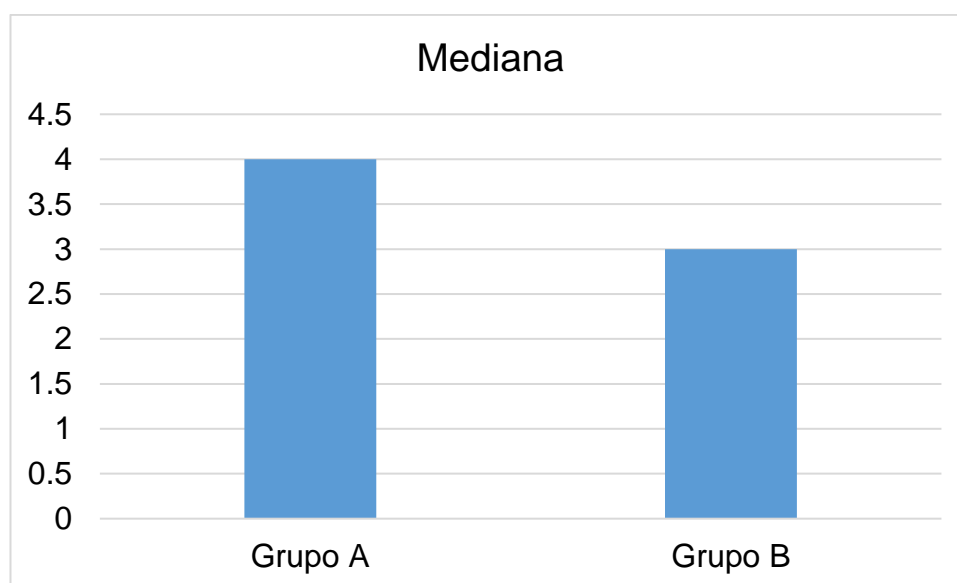
Para el par de imágenes #1, los resultados en relación a las respuestas brindadas coinciden en la moda para ambos grupos (A y B) al tener como resultado “definitivamente o casi definitivamente una característica anormal”. Para las medianas, el grupo A tiene como resultado “Posiblemente anormal” y el grupo B “Probablemente anormal”.

**Tabla 6**

*Nivel de interpretación (Moda-Mediana) – Par de imágenes #2*

Estadístico	Grupo A	Grupo B
Moda	5	3
Mediana	4	3

*Nota. Elaboración Propia*



*Figura 2. Medianas por grupos – Par de imágenes #2*

**Interpretación:**

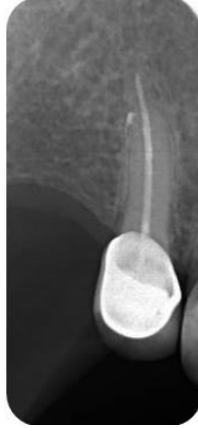Para el par de imágenes #1, los resultados en relación a las respuestas brindadas coinciden en la moda para ambos grupos (A y B) al tener como resultado “definitivamente o casi definitivamente una característica anormal”. Para las medianas, el grupo A tiene como resultado “Posiblemente anormal” y el grupo B “Probablemente anormal”.



## ANEXO: 05

### CODIFICACIÓN ENCUESTA

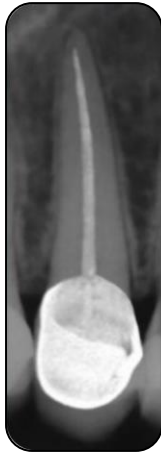Fig. 1: Se mostrará en digital desde el IPad (rx1)



ORIGINAL

- (1) Definitivamente, o casi definitivamente una característica anormal. **(Malo)**
- (2) Probablemente Anormal. **(Malo)**
- (3) Posiblemente Anormal. **(Malo)**
- (4) Un rasgo anómalo presente pero probablemente normal. **(Bueno)**
- (5) Definitivamente, o casi definitivamente, normal. **(Bueno)**

Fig. 2: Se mostrará en digital desde el IPad (rx2)



MODIFICADA

- (1) Definitivamente, o casi definitivamente una característica anormal. **(Bueno)**
- (2) Probablemente Anormal. **(Bueno)**
- (3) Posiblemente Anormal. **(Bueno)**
- (4) Un rasgo anómalo presente pero probablemente normal. **(Malo)**
- (5) Definitivamente, o casi definitivamente, normal. **(Malo)**

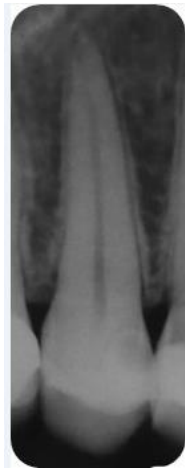Fig. 3: Se mostrará en digital desde el iPad (rx<sub>1</sub>)



ORIGINAL

- (1) Definitivamente, o casi definitivamente una característica anormal. **(Malo)**
- (2) Probablemente Anormal. **(Malo)**
- (3) Posiblemente Anormal. **(Malo)**
- (4) Un rasgo anómalo presente pero probablemente normal. **(Bueno)**
- (5) Definitivamente, o casi definitivamente, normal. **(Bueno)**

Fig. 4: Se mostrará en digital desde el iPad (rx<sub>2</sub>)



MODIFICADA

- (1) Definitivamente, o casi definitivamente una característica anormal. **(Bueno)**
- (2) Probablemente Anormal. **(Bueno)**
- (3) Posiblemente Anormal. **(Bueno)**
- (4) Un rasgo anómalo presente pero probablemente normal. **(Malo)**
- (5) Definitivamente, o casi definitivamente, normal. **(Malo)**



- I. DATOS GENERALES:  
 1.1. APELLIDOS Y NOMBRES DE EXPERTO  
 1.2. INSTITUCION DONDE LABORA  
 1.3. INSTRUMENTO MOTIVO DE EVALUACION  
 1.4. AUTOR DEL INSTRUMENTO

*Validación de Instrumentos*  
*Yermy Galbe Oruña*

II. ASPECTOS DE VALIDACION:

CRITERIOS	INDICACIONES	INACEPTABLE					MINIMAMENTE ACEPTABLE			ACEPTABLE				
		40	45	50	55	60	65	70	75	80	85	90	95	100
1. CUANTIDAD	Esta formulado con lenguaje apropiado													
2. OBJETIVIDAD	Esta adecuado a las leyes y principios científicos													
3. ACTUALIZACION	Esta adecuado a los objetivos y las necesidades reales de la investigacion.													
4. ORGANIZACION	Existe una organizacion logica Comprendiendo aspectos cuantitativos y cualitativos.													
5. SUFICIENCIA	Esta adecuado para valorar las variables de las hipotesis.													
6. INTENCION ALIADO	Se respalda en fundamentos tecnicos y/o científicos.													
7. CONSISTENCIA	Existe coherencia entre los problemas, objetivos, hipotesis, variables, dimensiones, indicadores con los datos.													
8. COHERENCIA	La estrategia responde a una metodologia y diseño aplicados para lograr las hipotesis.													
9. METODOLOGIA	El instrumento muestra la relacion entre los componentes de la investigacion y su adecuacion													
10. PERTINENCIA														

III. OPINION DE APLICABILIDAD:

- a. El instrumento cumple con los requisitos para su aplicacion
- b. El instrumento no cumple con los requisitos para su aplicacion

IV. PROMEDIO DE VALORACION:

FECHA: 08/08/19 DPM

FINMA DEL EXPERTO

*[Signature]*  
 RPE 684

